



Laparoscopic Choledochoduodenostomy, the Preliminary Clinical Experience

ไพชฌงค์ ชื่อสัตย์ พบ.,ว.ว. ศัลยศาสตร์*

บทคัดย่อ

ปัจจุบันมีการยอมรับกันแล้วว่า การผ่าตัดถุงน้ำดีด้วยกล้อง เป็นการรักษาที่เข้ามาทดแทนการผ่าตัดเปิดหน้าท้องวิธีเดิม และได้มีการพัฒนาการผ่าตัดด้วยกล้อง สามารถที่จะรักษาโรคทางศัลยกรรมในสาขาทับและทางเดินน้ำดีได้มากขึ้น การรักษาผู้ป่วยที่มีทางเดินน้ำดีอุดตัน มักจะทำได้ด้วยวิธี endoscopic sphincterotomy แล้วลากเอาน้ำในท่อน้ำดีออกแต่ในบางครั้งอาจมีเหตุจำเป็นต้องผ่าตัดเพื่อเปลี่ยนทางเดินน้ำดี ซึ่งมีข้อบ่งชี้ ได้แก่ dilated common duct, multiple stones, intrahepatic stones, biliary tree packed with stones และ stenosis of the papilla of Vater วิธีการผ่าตัดมีได้หลายวิธี คือ choledochoduodenostomy, choledochojejunostomy หรือ sphincteroplasty ซึ่งเป็นการผ่าตัดที่ทำได้ยากกว่าจะทำการผ่าตัดด้วยกล้อง

รายงานผู้ป่วยชายไทย อายุ 77 ปี ได้รับการวินิจฉัยว่าเป็นโรคนีวทั้งในถุงน้ำดีและทางเดินน้ำดี ได้รับการรักษาโดยทำ endoscopic sphincterotomy และพยายามลากเอาน้ำในท่อน้ำดีออก แต่ทำไม่สำเร็จ และมีนิ่วติดแน่นอยู่บริเวณส่วนปลายของทางเดินน้ำดี ได้รับการรักษาโดยวิธี laparoscopic choledochoduodenostomy เวลาที่ใช้ในการผ่าตัด 175 นาที ไม่พบว่ามีภาวะแทรกซ้อนในระหว่างการผ่าตัดหรือภายหลังการผ่าตัด ระยะเวลาที่อยู่ภายในโรงพยาบาลภายหลังการผ่าตัด 7 วัน และได้รับผลอันเป็นที่น่าพอใจจากการติดตามภายหลังการรักษาตามระยะเวลาที่กำหนดไว้

Key words

Laparoscopic choledochoduodenostomy, Laparoscopic biliary drainage

*กรมแพทยทหารอากาศ

Introduction

วิวัฒนาการของการผ่าตัดถุงน้ำดีด้วยกล้อง เริ่มต้นในปี ค.ศ. 1987 โดย Muret ศัลยแพทย์จากประเทศฝรั่งเศส ได้รายงานการผ่าตัดถุงน้ำดีด้วยกล้องสำเร็จเป็นครั้งแรก ต่อมาในปี ค.ศ. 1989 Dubois และคณะจากประเทศฝรั่งเศส รวมทั้ง Reddick และคณะจากประเทศสหรัฐอเมริกา ได้รายงานผลการผ่าตัดถุงน้ำดีด้วยกล้องลงในวารสารทางการแพทย์ เป็นครั้งแรกภายในปีเดียวกันนั้นเอง¹ จากนั้นมา การผ่าตัดถุงน้ำดีด้วยกล้องก็เริ่มเป็นที่นิยมแพร่หลายอย่างรวดเร็ว ในประเทศสหรัฐอเมริกา ประเทศในทวีปยุโรป และกระจายไปทั่วโลก สำหรับในทวีปเอเชีย การผ่าตัดด้วยกล้องได้เผยแพร่เข้ามาที่ประเทศสิงคโปร์ เป็นประเทศแรก ในเดือนกุมภาพันธ์ ปี ค.ศ. 1990 ต่อมาก็เริ่มขึ้นที่ประเทศญี่ปุ่น ในเดือนพฤษภาคม ปี ค.ศ. 1990² และหลังจากนั้นก็กระจายไปทั่วทวีปเอเชีย รวมทั้งประเทศไทยด้วย

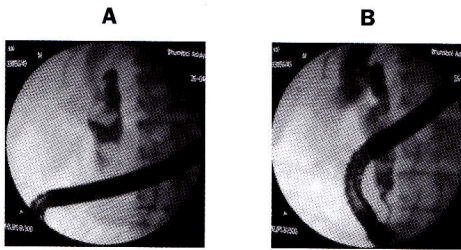
การผ่าตัดด้วยกล้อง เมื่อเปรียบเทียบกับ การผ่าตัดวิธีเดิมแล้ว แผลผ่าตัดจะเล็กกว่า มีผลต่อความสวยงามของหน้าท้อง อาการปวดน้อยกว่า การอยู่ในโรงพยาบาลสั้นกว่า กลับไปทำงานได้รวดเร็วกว่า เมื่อพิจารณาถึงผลกระทบจากการที่ต้องเปิดแผลให้กว้าง ด้วยการผ่าตัดวิธีเดิม มีหลายประการ ได้แก่ ความเจ็บปวดจากแผลผ่าตัด ความรู้สึกหรือเจ็บเสียวบริเวณผิวหนัง การสูญเสียน้ำจากช่องท้องในระหว่างการผ่าตัด การเกิดไส้เลื่อนบริเวณแผลผ่าตัด การติดเชื้อของแผลผ่าตัด แผลเป็นที่เกิดขึ้นภายหลัง ซึ่งมีผลต่อความสวยงามของหน้าท้อง³ การผ่าตัดด้วยกล้อง จึงได้รับความนิยมมากขึ้น

ปัจจุบันได้มีการยอมรับกันแล้วว่า การผ่าตัดถุงน้ำดีด้วยกล้องปลอดภัย มีผลดี ถ่ายทอดกันไปทั่วโลกแล้วว่าเป็นการรักษาที่เข้ามาทดแทนการผ่าตัดเปิดหน้าท้องวิธีเดิม และได้มีการพัฒนาฝีมือการผ่าตัดด้วยกล้องเข้ามาใช้ในการรักษาทางศัลยกรรมที่ก้าวหน้ามากขึ้นกว่าการผ่าตัดถุงน้ำดี เช่น การผ่าตัดสำรวจทางเดินน้ำดีด้วยกล้อง (CBD Exploration) การผ่าตัดเปลี่ยนทางเดินน้ำดี (drainage procedures) การผ่าตัดเนื้องอกของตับ (hepatectomy) หรือแม้แต่

การผ่าตัดเนื้องอกบริเวณทางเดินน้ำดีส่วนปลาย (Wipple's operation) ก็มีศัลยแพทย์ผู้เชี่ยวชาญจากต่างประเทศหลายท่านสามารถทำได้

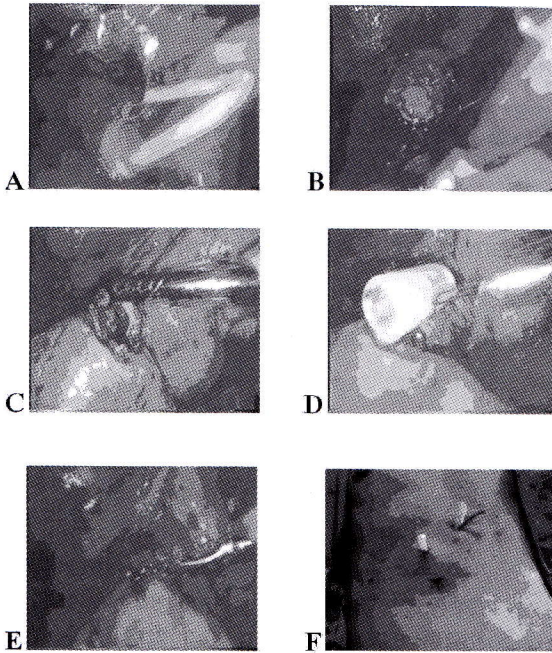
Materials and Methods

ผู้ป่วยชายไทย อายุ 77 ปี ได้รับการวินิจฉัยว่าเป็นโรคนี้ทั้งในถุงน้ำดีและทางเดินน้ำดี ได้รับการรักษาโดยทำ endoscopic sphincterotomy และพยายามลากเอาหินในท่อน้ำดีออกแต่ทำไม่สำเร็จ และมีนิ่วติดแน่นอยู่บริเวณส่วนปลายของทางเดินน้ำดี (packed stones) (รูปที่ 1A, B) จึงต้องนำเอาไปทำการผ่าตัดรักษาด้วยวิธี laparoscopic choledochoduodenostomy⁴ การเตรียมผู้ป่วยก่อนการผ่าตัด อาทิ การถ่ายภาพรังสีของปอด การตรวจคลื่นหัวใจ การตรวจทางห้องปฏิบัติการที่จำเป็น การจัดท่านอนหงาย การดมยาสลบ แผลผ่าตัด และขั้นตอนอื่น ๆ ทุกอย่างจะกระทำเช่นเดียวกันกับวิธีการผ่าตัดถุงน้ำดีด้วยกล้องปกติทุกประการ วิธีการผ่าตัดจะเลาะบริเวณ duodenum และ common bile duct ให้เห็นทุกอย่างชัดเจนก่อน แล้วเปิด common bile duct ดึงเอา ERCP stent ออก (รูปที่ 2A) ตัด common bile duct ให้ขาดจากกัน แล้วเย็บปิดท่อนส่วนล่างด้วยวิธี Intracorporeal continuous suture (รูปที่ 2B) นำเอาท่อนบนมาเย็บกับ duodenum เปิดผนังของลำไส้เย็บเชื่อมต่อ posterior anastomosis ด้วย Intracorporeal interrupted suture (รูปที่ 2C) เย็บผูก silicone tube เอาไว้เป็น internal stent (รูปที่ 2D) เย็บปิด anterior anastomosis ด้วย Intracorporeal continuous suture (รูปที่ 2E) ต่อไปก็ทำการผ่าตัดถุงน้ำดีออกด้วยวิธีที่คุ้นเคยกันมาเป็นนานเสร็จแล้ววาง drain ไว้ และเย็บปิดแผลผ่าตัดเป็นการเสร็จสิ้นการผ่าตัด (รูปที่ 2F)



รูปที่ 1 ภาพถ่ายรังสีแสดงทางเดินน้ำดี ก่อนและหลังจากพยายามลากเอานิวออก

- A. ภาพก่อนการลากเอานิวออก พบว่ามีนิวทั้งในทางเดินน้ำดีก้อนใหญ่ 2 ก้อน และ
- B. ภาพหลังจากพยายามลากเอานิวออก พบว่ามีนิวที่แตกออกติดแน่นอยู่ อยู่บริเวณส่วนปลายทางเดินน้ำดี ซึ่งพยายามหลายครั้งก็ไม่สามารถเอาออกได้



รูปที่ 2 ภาพการผ่าตัดวิธี laparoscopic choledochoduodenostomy

- A. เปิด common bile duct ดึงเอา stent ออกไป
- B. ตัด common bile duct ให้ขาดจากกัน แล้วเย็บปิดท่อส่วนล่าง
- C. เย็บเชื่อมต่อ posterior anastomosis
- D. เย็บ Silicone tube ผูกติดด้านใน เพื่อใช้เป็น stent
- E. Anterior anastomosis เย็บเสร็จแล้ว
- F. ภาพผลผ่าตัดเมื่อเสร็จสิ้นการผ่าตัด

Result

การผ่าตัดวิธี laparoscopic choledochoduodenostomy ในผู้ป่วยรายนี้ ใช้เวลาในการผ่าตัดทั้งสิ้น 175 นาที ไม่พบว่ามีภาวะแทรกซ้อนในระหว่างการผ่าตัดหรือภายหลังจากการผ่าตัด ระยะเวลาที่อยู่ภายในโรงพยาบาลภายหลังจากการผ่าตัด 7 วัน และจากการติดตามภายหลังจากการรักษาตามระยะเวลาที่กำหนดไว้พบว่า ผู้ป่วยมีสุขภาพแข็งแรงสมบูรณ์ ดับและทางเดินน้ำดีเป็นปกติดี ไม่มีอาการของโรคที่เคยเป็นอีกเลย

Discussion

โรคนิวในถุงน้ำดีและทางเดินน้ำดี พบในหญิงมากกว่าชาย ในอัตราส่วน 1.5 : 1 อายุระหว่าง 40-60 ปี พบว่า ผู้ป่วยมีนิวในถุงน้ำดีตำแหน่งเดียว 75% นิวในท่อน้ำดีตำแหน่งเดียว 10-20% มีร่วมกันทั้งสองแห่ง 15% และนิวในท่อน้ำดีในตับ 2% ส่วนประกอบที่สำคัญของนิว คือ cholesterol, bile pigment และ calcium ผู้ป่วยในประเทศแถบตะวันตกส่วนใหญ่จะเป็น cholesterol stones แต่กลุ่มประเทศในทวีปเอเชียส่วนใหญ่จะเป็น pigmented stones (30-80%) จำนวนผู้ป่วยที่มีนิวในถุงน้ำดี เกินกว่า 50% มักจะไม่มีอาการ และโอกาสที่จะเกิดปัญหามีน้อยกว่า 25% ในเวลา 10 ปี

สำหรับการรักษาผู้ป่วยที่มีนิวทั้งในถุงน้ำดีและทางเดินน้ำดี อาจจะมีทางเลือกได้หลายวิธี ได้แก่ การผ่าตัดชนิดเปิดหน้าท้อง (open cholecystectomy) และเปิดสำรวจท่อน้ำดี (common bile duct exploration) หรือทำ endoscopic sphincterotomy และลากเอานิวในท่อน้ำดีออก แล้วตามด้วย laparoscopic cholecystectomy หรือทำ laparoscopic cholecystectomy และ laparoscopic common bile duct exploration แต่ในบางครั้ง อาจมีเหตุจำเป็นต้องผ่าตัดเพื่อเปลี่ยนทางเดินน้ำดี (drainage procedures) ซึ่งควรจะทำในกรณีต่อไปนี้ คือ มี multiple stones ซึ่งไม่แน่ใจว่าเอาออกได้หมด มีนิวใน intrahepatic duct ซึ่งเป็น primary stones และเอาออกได้ไม่หมด กรณีที่มีการอุดตันของท่อน้ำดีส่วนล่าง โดยไม่สามารถผ่าน Bake's dilator ลงไปใน duodenum ได้ หรือทำ

operative cholangiography แล้วสารทึบรังสีไม่สามารถผ่านลงไป duodenum ได้ ซึ่งอาจจะเกิดจากการมีนิ่วติดแน่นอยู่ (packed stones) หรือท่อน้ำดีตีบตัน เนื่องจากมี process ของ chronic pancreatitis⁵

การผ่าตัดเปลี่ยนทางเดินน้ำดี มีวิธีการผ่าตัดได้หลายวิธี ได้แก่ choledochoduodenostomy, choledochojejunostomy หรือ sphincteroplasty ซึ่งเป็นการผ่าตัดที่ทำไต่ยากหากว่าจะทำการผ่าตัดด้วยกล้อง แต่ก็ไม่เกินความสามารถของศัลยแพทย์ผู้เชี่ยวชาญการผ่าตัดด้วยกล้อง ซึ่งต้องมีการพัฒนาฝีมือการผ่าตัด และเผยแพร่กันต่อไป เพื่อให้ได้จะเป็นประโยชน์ต่อวิทยาการทางการแพทย์ในอนาคต

ผู้ป่วยรายนี้ได้รับการรักษาโดยทำ endoscopic sphincterotomy และพยายามลากเอานิ่วในท่อน้ำดีออก แต่ทำไม่สำเร็จ และมีนิ่วติดแน่นอยู่บริเวณส่วนปลายของทางเดินน้ำดี (packed stones) จึงจำเป็นต้องได้รับการรักษาโดยการผ่าตัดเปลี่ยนทางเดินน้ำดี (drainage procedures) โดยการผ่าตัด laparoscopic choledochoduodenostomy เป็นการผ่าตัดด้วยกล้องที่นำเอาทางเดินน้ำดีส่วนล่าง (common bile duct) ไปต่อเข้ากับลำไส้เล็กส่วนต้น (duodenum) ด้วยวิธี end to side anastomosis โดยตัดทางเดินน้ำดีให้ขาดจากกัน แล้วเย็บปิดปลายล่างและนำเอาปลายทางเดินน้ำดีส่วนที่ออกมาจากตับไปต่อกับด้านข้างของลำไส้เล็กส่วนต้น โดยใส่ silicone tube อันสั้น ๆ เย็บผูกติดด้านใน เพื่อใช้เป็น stent และ silicone tube นี้ก็จะหลุดออกไปพร้อมกับของเสียที่ขับถ่ายจากลำไส้ เมื่อใหม่ที่เย็บไว้ละลายไป หลังการผ่าตัดไม่พบว่ามีกรวยหรือฝีของน้ำดี ผู้ป่วยกลับบ้านได้ภายใน 1 สัปดาห์ และกลับมาตรวจตามระยะเวลาที่กำหนดไว้ ซึ่งพบว่าผู้ป่วยมีสุขภาพแข็งแรงสมบูรณ์ดี และทางเดินน้ำดีเป็นปกติ ไม่มีอาการของโรค หรือภาวะแทรกซ้อนอย่างอื่นเกิดขึ้นอีกเลย

Conclusion

การผ่าตัด choledochoduodenostomy เป็นการผ่าตัดเพื่อเปลี่ยนทางเดินน้ำดีวิธีหนึ่ง ซึ่งบางครั้งรังสีแพทย์อาจมีเหตุจำเป็นต้องเลือกทำ ภายหลังการรักษาผู้ป่วยที่มีนิ่วในทางเดินน้ำดีด้วยวิธีอื่น ๆ ไม่ได้ผล แล้วการผ่าตัด laparoscopic choledochoduodenostomy จากรายงานนี้ เป็นการผ่าตัดด้วยกล้อง ด้วยวิธีการตัดทางเดินน้ำดีให้ขาดจากกัน แล้วเย็บปิดปลายล่างและนำเอาปลายทางเดินน้ำดีส่วนที่ออกมาจากตับไปต่อกับด้านข้างของลำไส้เล็กส่วนต้น ซึ่งจะต้องใช้ความชำนาญด้านการผ่าตัดด้วยกล้องมากพอสมควร ปัจจุบันศัลยแพทย์ส่วนใหญ่เคยชินอยู่กับการผ่าตัดเปิดหน้าท้องที่สืบทอดกันมานานแล้ว และมักจะไม่ค่อยชำนาญเกี่ยวกับการผ่าตัดด้วยกล้องซึ่งเป็นวิวัฒนาการใหม่แต่ในอนาคต การรักษาผู้ป่วยทางศัลยกรรมในหลายสาขา อาจจำเป็นที่จะต้องใช้ความชำนาญด้านการผ่าตัดด้วยกล้องเข้ามาช่วยอีกมาก การฝึกฝนด้วยตนเองหรือศึกษาจากผลงานของศัลยแพทย์ผู้เชี่ยวชาญท่านอื่น จะเป็นประโยชน์เป็นอันมาก ในการเพิ่มพูนความรู้และความชำนาญด้านการผ่าตัดด้วยกล้องให้มากขึ้น สามารถที่จะรักษาผู้ป่วยในสาขาต่าง ๆ ทางศัลยกรรมได้มากขึ้น

References

1. Thomas A. Stellato, MD. History of laparoscopic surgery. Surg Clin N AM 72 (1992): 998.
2. สุชาติ จันทวีบูลย์ และคณะ, การผ่าตัดถุงน้ำดีทางกล้องวิดิทัศน์, ศูนย์การผ่าตัดด้วยกล้อง โรงพยาบาลราชวิถี กรมการแพทย์กระทรวงสาธารณสุข 2538: 4.
3. ไพศาล พงศ์ชัยฤกษ์, ดำรัสศัลยกรรมส่องกล้องในระบบทางเดินอาหาร 2538: 416.
4. Poschong Suesat, MD. Choledochoduodenostomy, Hepatobiliary System. Video Clips. Available from URL <http://www.geocities.com/thaisurgery>
5. ราชวิทยาลัยศัลยแพทย์แห่งประเทศไทย, โรคนี้ในทางเดินน้ำดี, Practical Guidelines for General Practitioner and Public (Thai) 2006. Available from URL http://www.surgeons.or.th/main/gall_stone.html