

Hemiblocatge Posterior

Es tracta d'una troballa poc freqüent que generalment es veu en combinació amb un BBDFH.

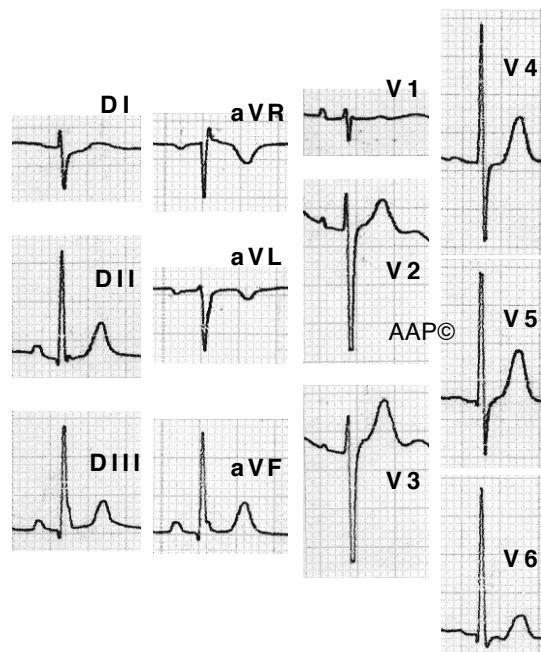
Per fer el diagnòstic cal descartar la presència d'un cor vertical normal, d'una HVD, d'un emfisema i d'un infart lateral extens. Per això un diagnòstic definitiu d'HBP és molt difícil si no es té un ECG previ normal.

La durada del QRS és inferior a 0,12 seg.

A DI i aVL es registra un complex rS i a DII, DIII i aVF un complex qR amb ondes q inferiors a 0,03 seg. L'onda R a DIII és igual o superior a l'onda R a DII.

L'ÀQRS varia de $+90^\circ$ a $+120^\circ$ aproximadament.

El segment ST i l'onda T són normals en absència de cardiopatia associada.



Malalta de 79 anys amb HTA i asma. L'ECG té una morfologia d'HBP, encara que en aquest cas no es pot demostrar que realment existeixi aquest trastorn de conducció.