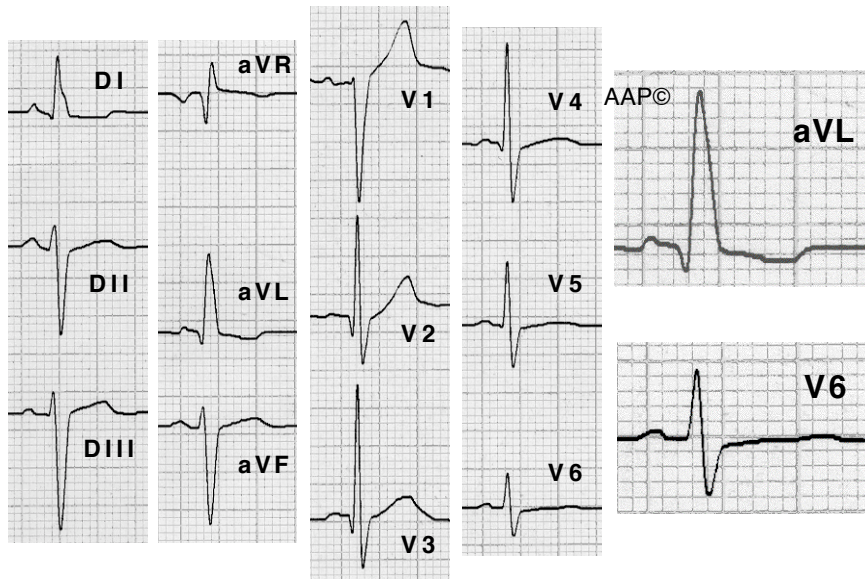
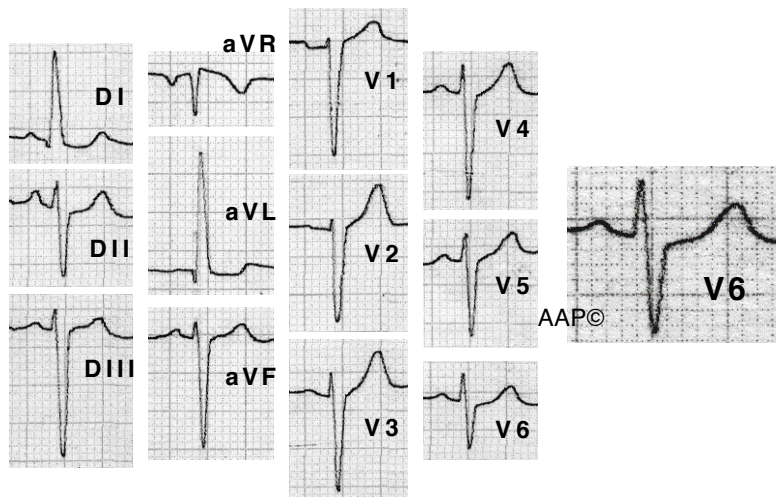


Exemples d'HBA

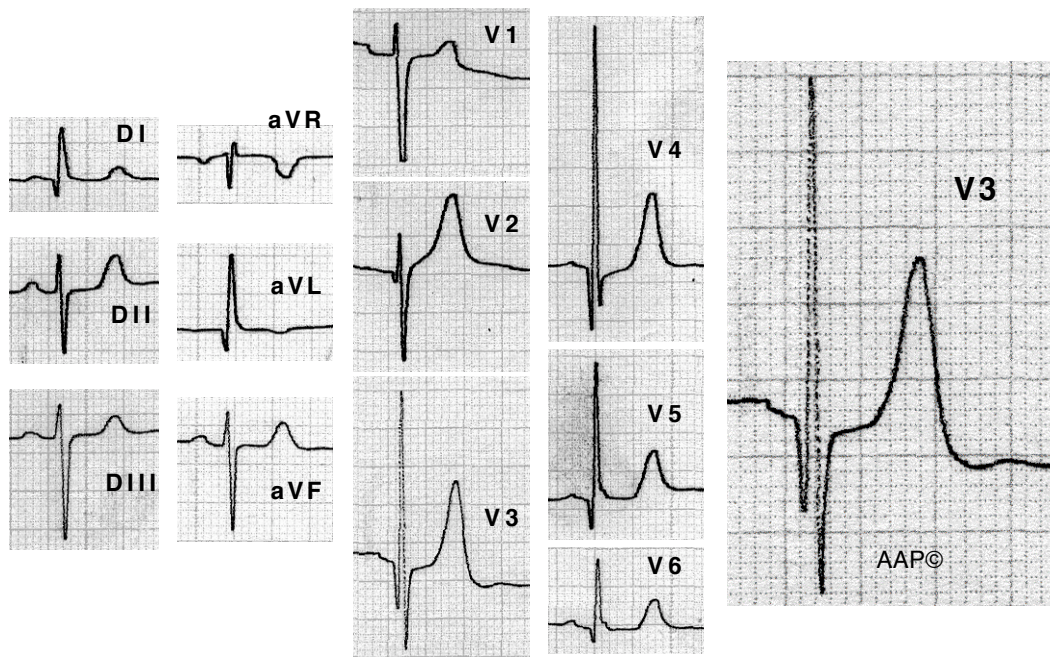


Malalt de 70 anys amb HTA i insuficiència aòrtica lleugera. Té un HBA. El complex QRS és $< 0,12$ seg. DI i aVL registren una Q inicial i aVR una R terminal. DI també mostra un alentiment a la regió mediana i final del seu traçat. L'ÀQRS és de -60° aproximadament. SIII $>$ SII. Es registren complexos RS fins a V6 i petites ondes Q de V2 a V4. El TDI a V6 $<$ TDI a aVL.



Malalta de 52 anys amb HTA. Té un HBA. El complex QRS és $< 0,12$ seg. DI i aVL registren una Q inicial. L'ÀQRS és de -45° aproximadament. SIII $>$ SII. El TDI a V6 $<$ TDI a aVL. Al pla horitzontal la zona de transició està desplaçada cap a l'esquerra. Es registren complexos rS fins a V6 amb una onda R d'amplitud disminuïda i una onda S profunda.

Exemples d'HBA



Malalt de 83 anys amb lleugera hipertrofia septal (per ECO). L'ECG registra un HBA. El complex QRS és $< 0,12$ seg; DI i aVL registren una Q inicial i aVR una R terminal; l'ÀQRS és de -45° aproximadament; $S_{III} > S_{II}$; el TDI a V6 $<$ TDI a aVL i es registren ondes Q estretes des de V2 a V6.