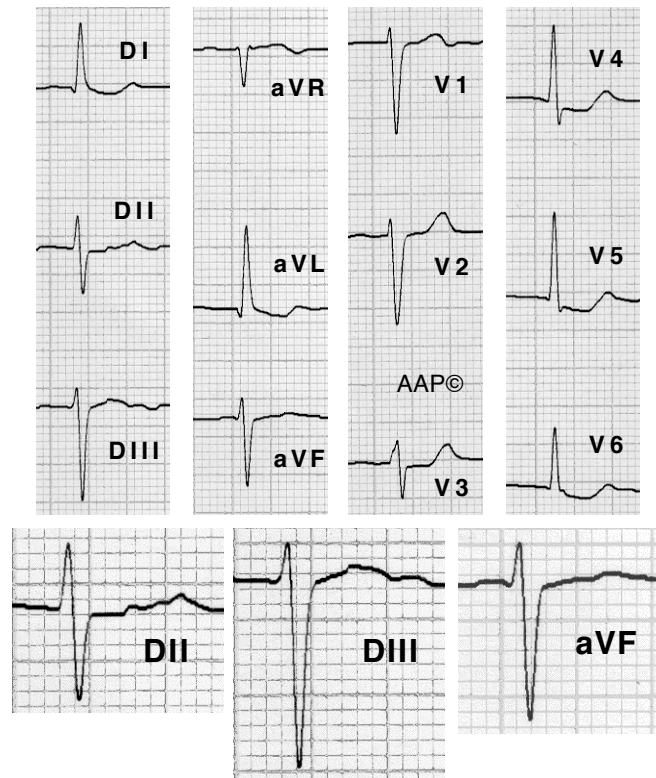
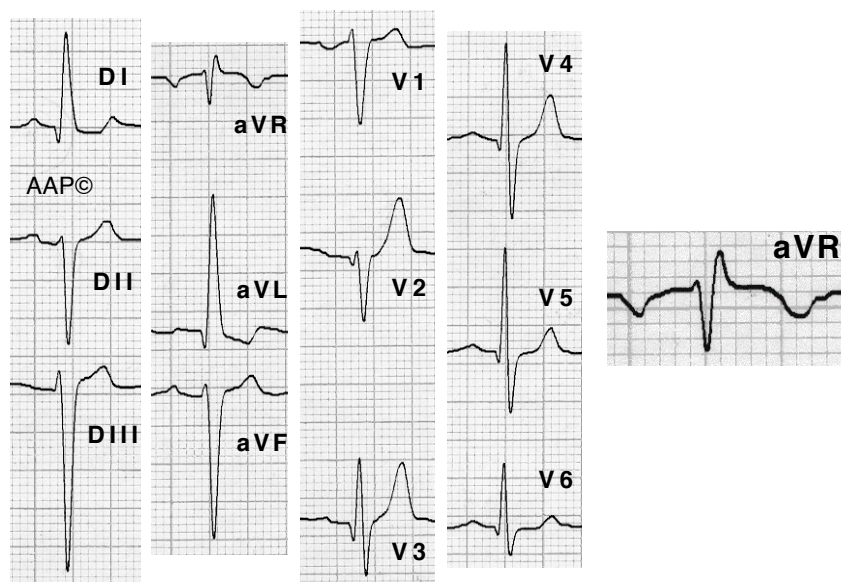


**Exemples d'HBA**



**Malalt de 72 anys hipertensa en fibril·lació auricular. L'ECG registra un HBA. El complex QRS és < 0,12 seg; DI i aVL registren una Q inicial; l'ÀQRS és un xic superior -30°; SIII > SII i RII > RIII i el TDI a V6 < TDI a aVL. El segment ST té una morfologia d'impregnació digitalica. Dos anys després va progressar a BBEFH amb quadres sincopals i li van implantar un marcapàs.**



**Malalt de 68 anys amb insuficiència aòrtica moderada i sense HVE (confirmat amb ECO). L'ECG registra un HBA. El complex QRS és < 0,12 seg. DI i aVL registren una Q inicial i aVR una R terminal. L'ÀQRS és de -45° aproximadament. SIII > SII. Es registren complexos RS fins a V6 i petites ondes Q de V2 a V6. El TDI a V6 < TDI a aVL.**