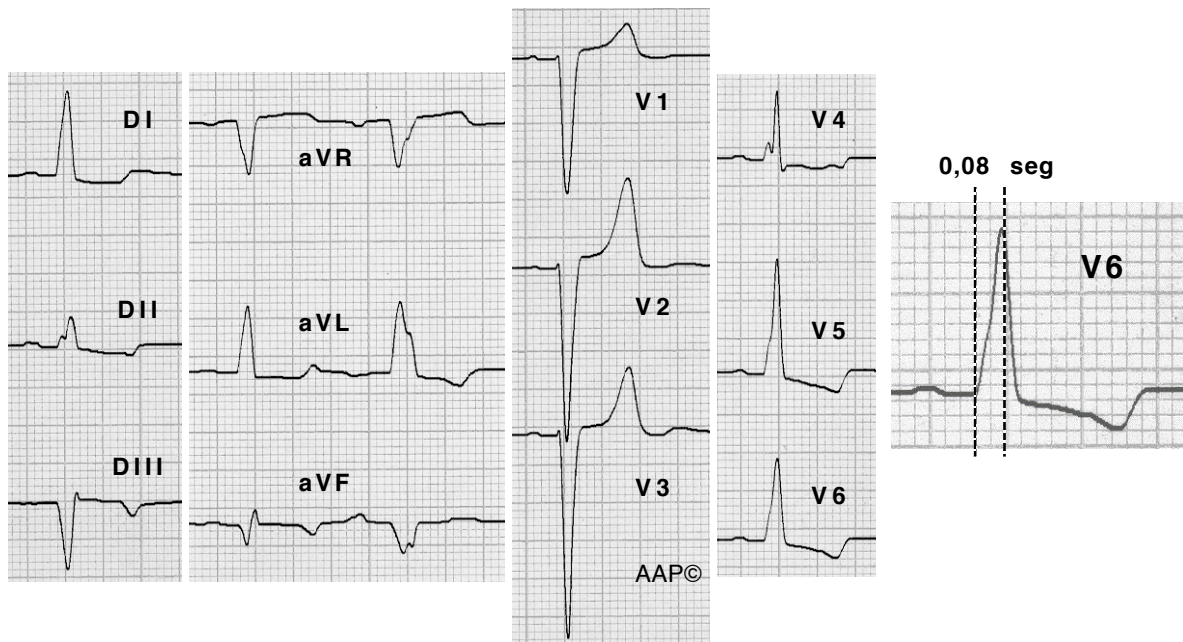


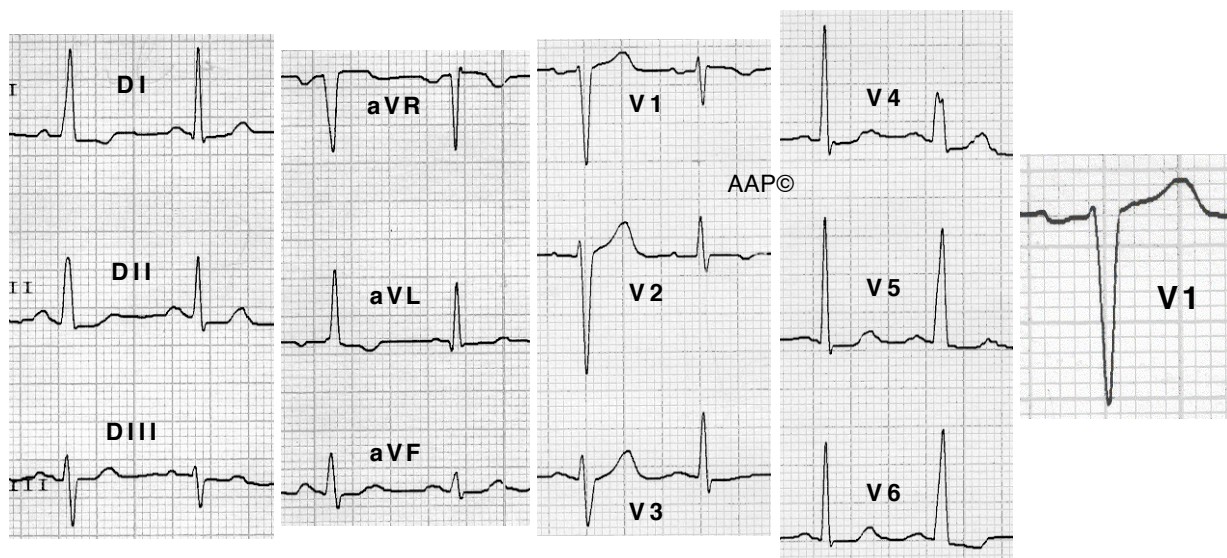
Temps d'aparició de la deflexió intrinsecoide retardat ( $\geq 0,06$  seg) a les precordials esquerres.



Malalta de 75 anys amb cardiopatia isquèmica greu no quirúrgica. A AVR-F es registra un complex auricular prematur que es condueix amb BBEFH complet. La resta dels complexos es condueixen amb BIBEFH.

Trobarem ondes T negatives, negatives/positives o positives a les derivacions esquerres, en funció del grau de despolarització anòmla transeptal existent.

A V1 es pot registrar un complex QS (com als exemples anteriors) o un complex rS com al següent exemple:



Malalta de 71 anys amb HTA. Es registra un BIBEFH intermitent amb eixamplament del QRS, pèrdua de l'onda Q septal i canvis a l'ST-T secundaris al BIBE. A V1 es registra una onda "r" inicial.