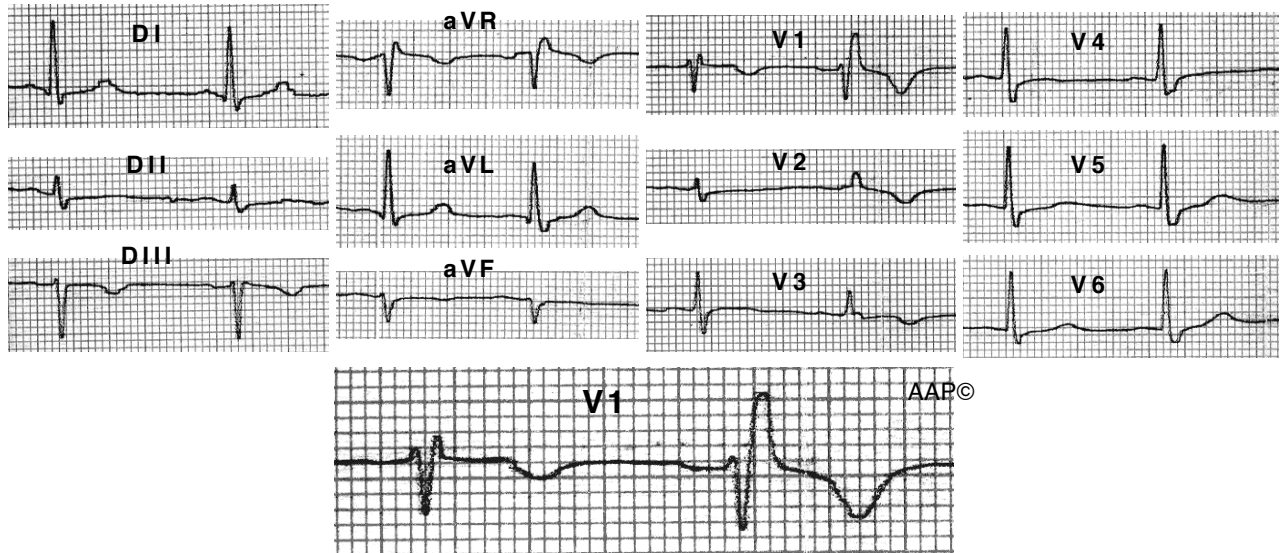


Blocatge incomplet de branca dreta

Al BIBDFH la durada del complex QRS és igual o superior a 0,10 seg, però inferior a 0,12 seg.

L'onda R' terminal a V1 i l'onda S terminal a DI, aVL i V5-6 és petita i freqüentment inferior a 40 mseg.

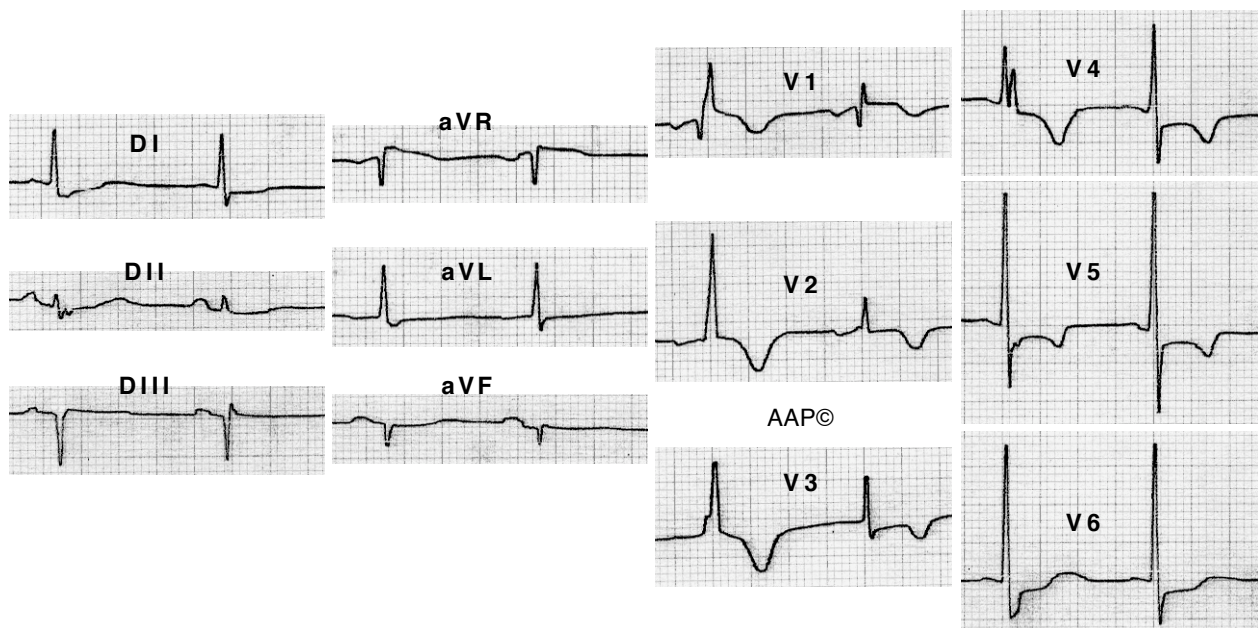


Malalta de 69 anys amb HTA i cardiopatia isquèmica. El 2n QRS de cada derivació presenta un BIBDFH. Cal destacar que en aquest cas el 1r complex de cada derivació és normal i així **cal recordar** que la morfologia rSr' a V1 amb l'onda r' estreta es considera una variant de la normalitat.

(la imatge ha estat lleugerament reduïda per poder encabir-la dins la pàgina)

BBDFH intermitent

A l'igual que al BBEFH, el BBDFH pot ser intermitent i dependre o no de la freqüència cardíaca.



Malalta de 75 anys amb cardiopatia isquèmica. Presenta un BIBDFH intermitent (1r complex dels dos que es registren a cada derivació) que no emmascara la presència d'isquèmia miocàrdica.