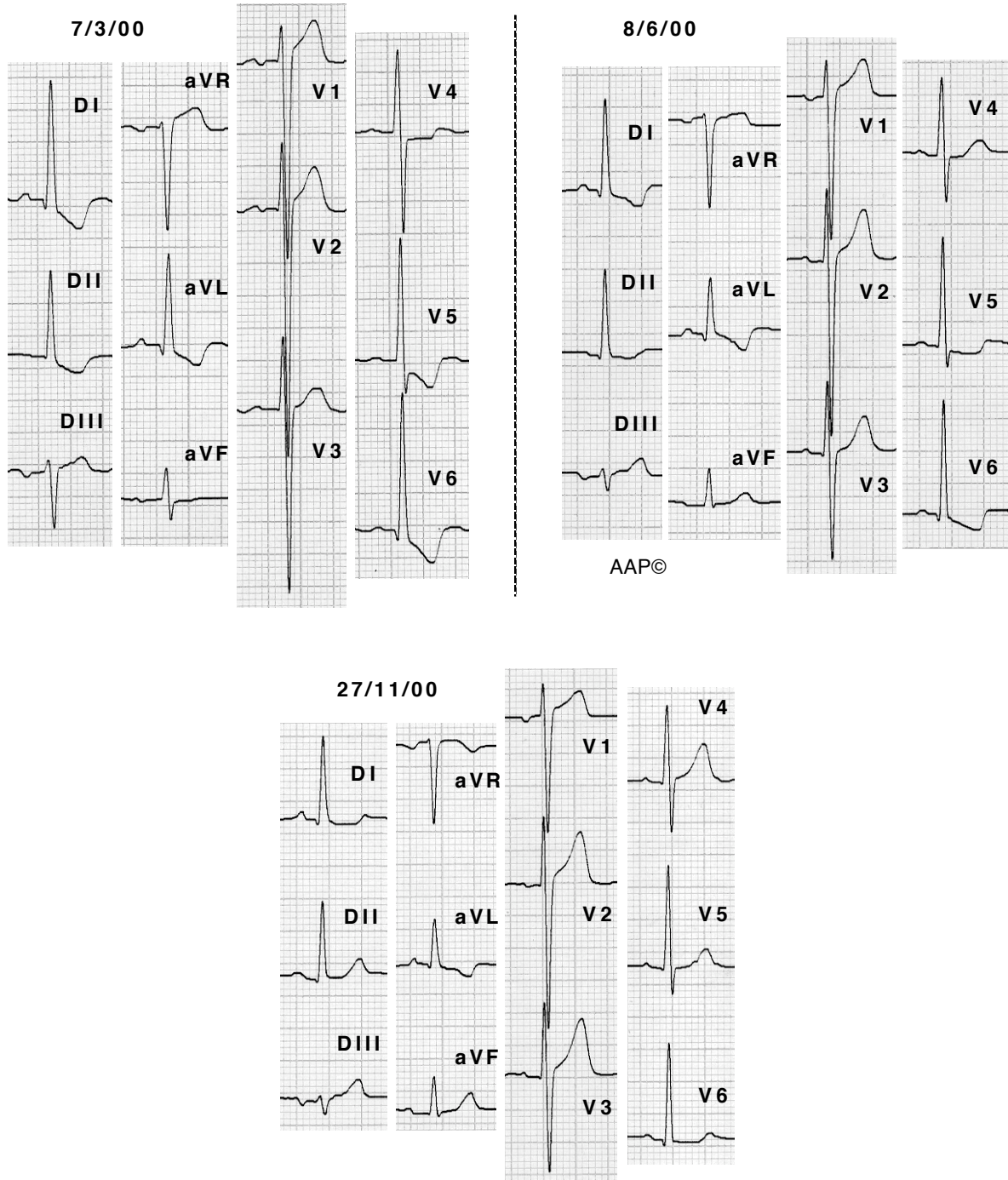
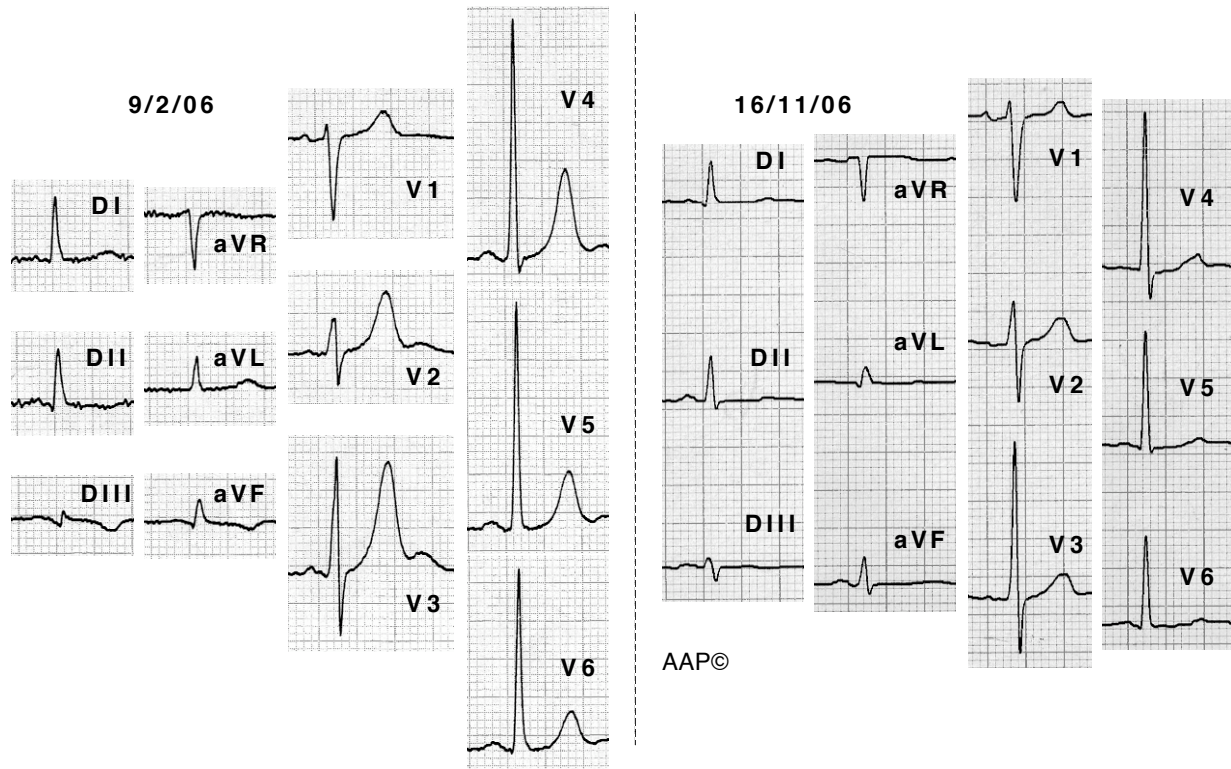


Imatges de l'evolució d'una hipertròfia

També és possible veure el contrari. Podrem veure la desaparició dels signes d'HVE quan la causa de la mateixa hagi desaparegut:



Malalta que va ser intervinguda quan tenia 72 anys (el 14 de febrer de 2000) d'una DLAo greu, substituint-se la vàlvula aòrtica per una biopròtesi Carpentier-Edwards. Els ECG de control mostren la desaparició de la imatge d'HVE.



Malalt de 61 anys amb insuficiència mitral greu, que va ser intervingut el 2-11-06 amb la implantació d'una pròtesi mecànica bivalva MCRI On-X de 31 mm. A l'ECG postoperatori s'aprecia una disminució de l'alçada de les ondes R a les precordials esquerres i de les ondes T al pla horitzontal.