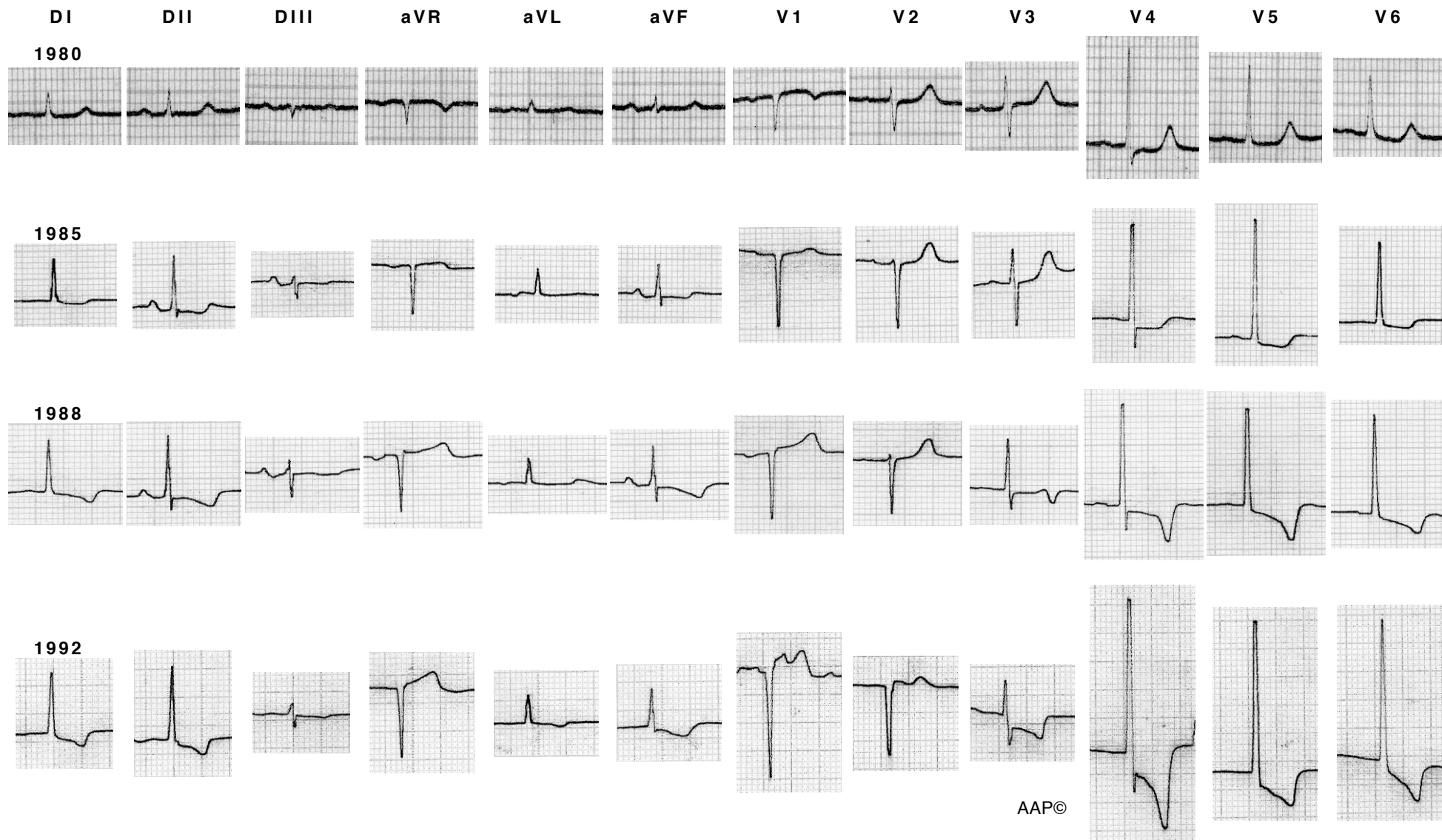


## Imatges de l'evolució d'una hipertròfia

La imatge electrocardiogràfica de la HVE pot variar en funció de l'augment de la gravetat de la patologia cardíaca i del temps transcorregut, tal com mostra el següent exemple:



Traçats que corresponen a la malalta de l'apartat referent a la sobrecàrrega sistòlica, que patia una estenosi valvular aòrtica que es va anar agreujant, i que el 1992 era greu. Es veu clarament com els voltatges han anat augmentant i com el segment ST i l'onda T han adquirit una direcció oposada a la del complex QRS. A l'últim ECG (1992) la malalta ja no es trobava en ritme sinusal (a DII i DIII es veu clarament la desaparició de l'onda P), presentant una fibril·lació auricular.