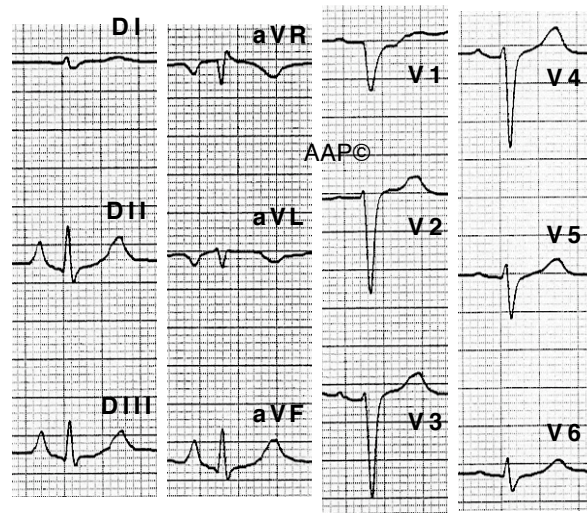
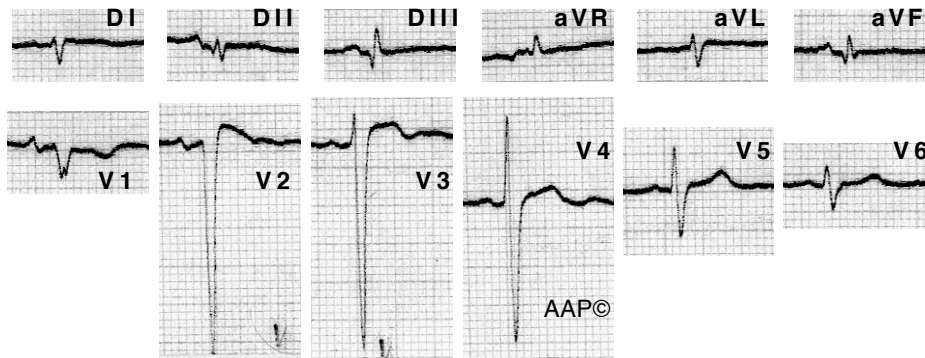


**MPOC i cor pulmonale crònic. Exemples**

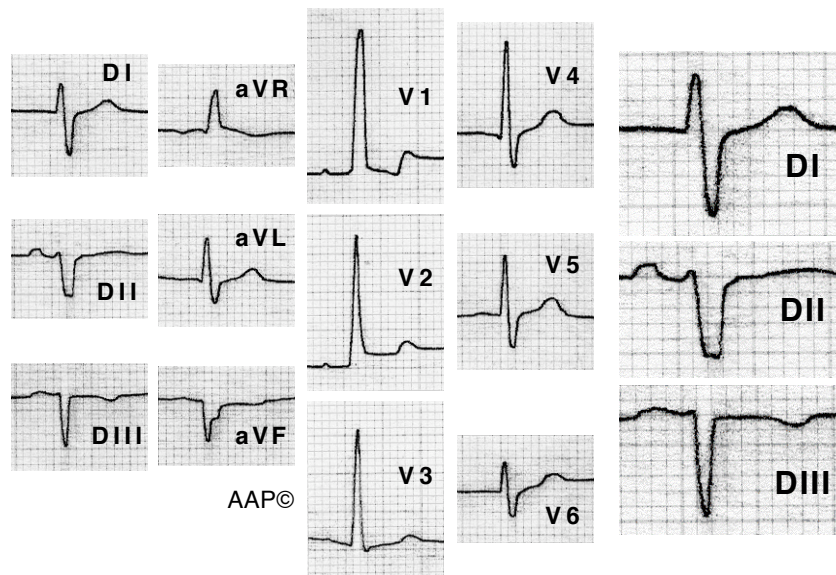


Malalt de 72 anys amb MPOC greu i amb lesions pulmonars residuals secundàries a TBCp antiga. Es registra una onda P pulmonale ( $\hat{A}P$  de  $90^\circ$  i P punxegudes de quasi 3 mm a la cara inferior), un  $\hat{A}QRS$  de  $90^\circ$ , una rotació horària al pla horitzontal i una onda "r" de 2,5 mm a V6.



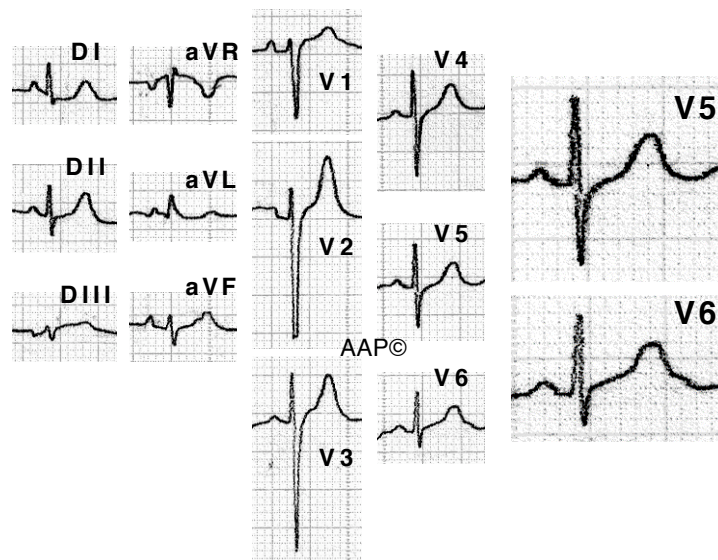
Malalt de 70 anys amb MPOC greu. L' $\hat{A}QRS$  és de  $+150^\circ$ . Es registren baixos voltatges al pla frontal i una rotació horària al pla horitzontal. A V6 es registra un complex "rs" amb una relació r/s < 1 i amb una "r" de 2 mm d'alçada. També es registren ondes T negatives de V1 a V3.

## MPOC i cor pulmonale crònic. Exemples



Malalt de 83 amb MPOC molt greu. En aquest cas (ja mostrat anteriorment\*) l'ÀQRS és de  $-120^\circ$  i així es registra un patró S1-S2-S3 al pla frontal. També es registren ondes R altes a les precordials dretes i un complex "rs" a V6 amb una onda "r" de 3 mm. A V1 l'onda T és negativa i asimètrica, sent la seva branca ascendent escarpada i amb una inscripció terminal positiva.

(\*Sento no tenir cap més exemple amb aquesta morfologia)



Malalta de 68 anys amb fibrosi pulmonar idiopàtica i en tractament amb O<sub>2</sub> domiciliari (va morir als pocs dies de realitzar-se aquest ECG). Es registren baixos voltatges al pla frontal i complexos "rs" fins a V6. L'onda R a V5 i V6 fa 5 mm.