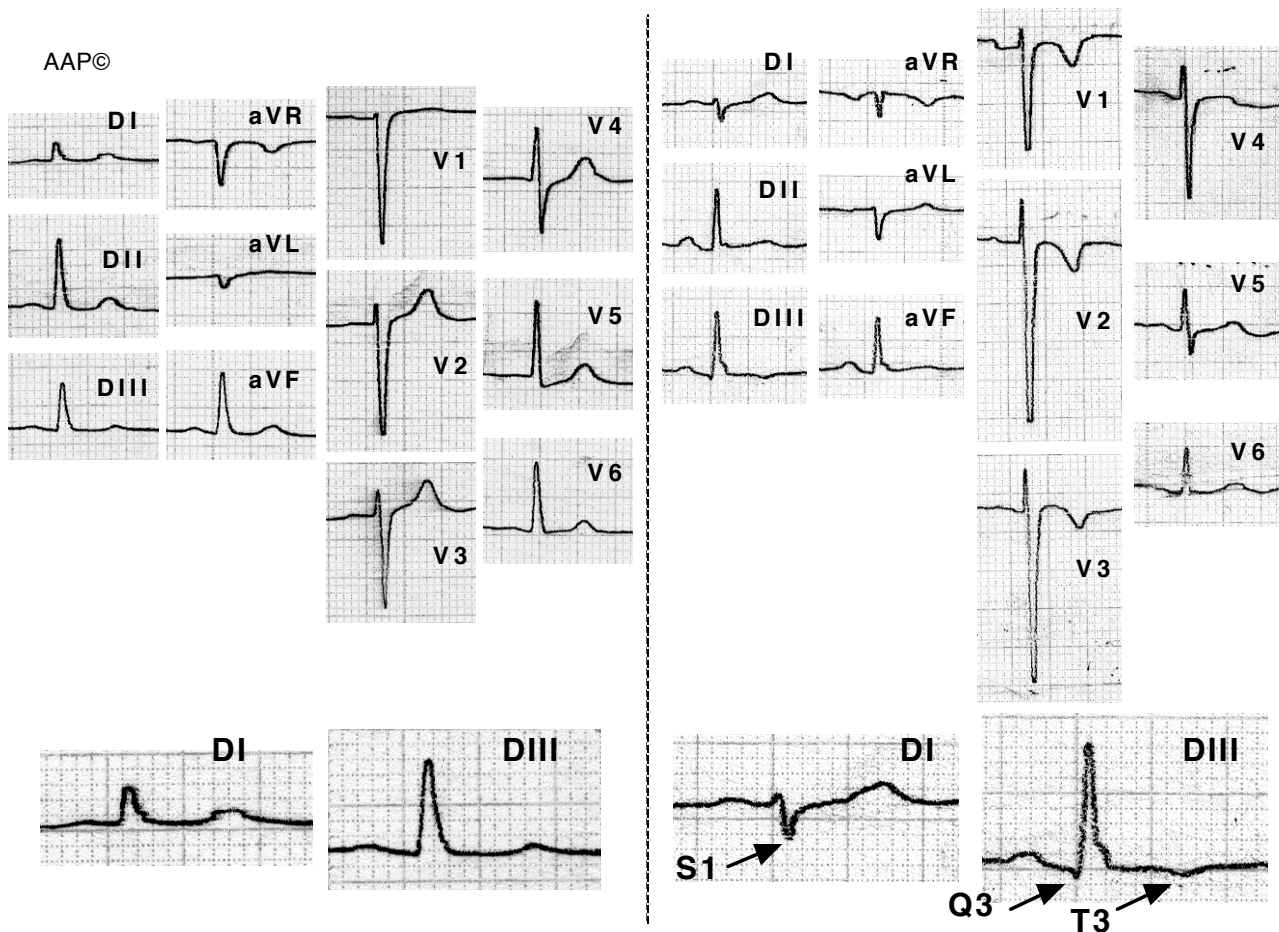


### Embolisme pulmonar agut (cor pulmonale agut)

Les alteracions més freqüents en els pacients amb TEP són les alteracions inespecífiques del segment ST i els canvis de l'onda T, especialment la inversió de l'onda T a V1-V4. Els canvis clàssics amb patró S1-Q3-T3, desviació de l'eix a la dreta i P pulmonale; així com l'aparició de fibril·lació auricular, són poc freqüents.

La comparació amb ECG previs (i posteriors) és molt útil donat que les alteracions que apareixen són transitòries.



Malalt de 65 anys sis mesos després d'haver patit un tromboembolisme pulmonar múltiple (segon traçat). S'aprecia l'aparició del patró S1-Q3-T3 (es a dir l'aparició d'una S a DI, i d'una Q i una T negativa a DIII), amb desviació de l'eix a la dreta. També es veu una inversió de l'onda T de V1 a V3 i l'extensió del registre de complexos RS fins a V5.