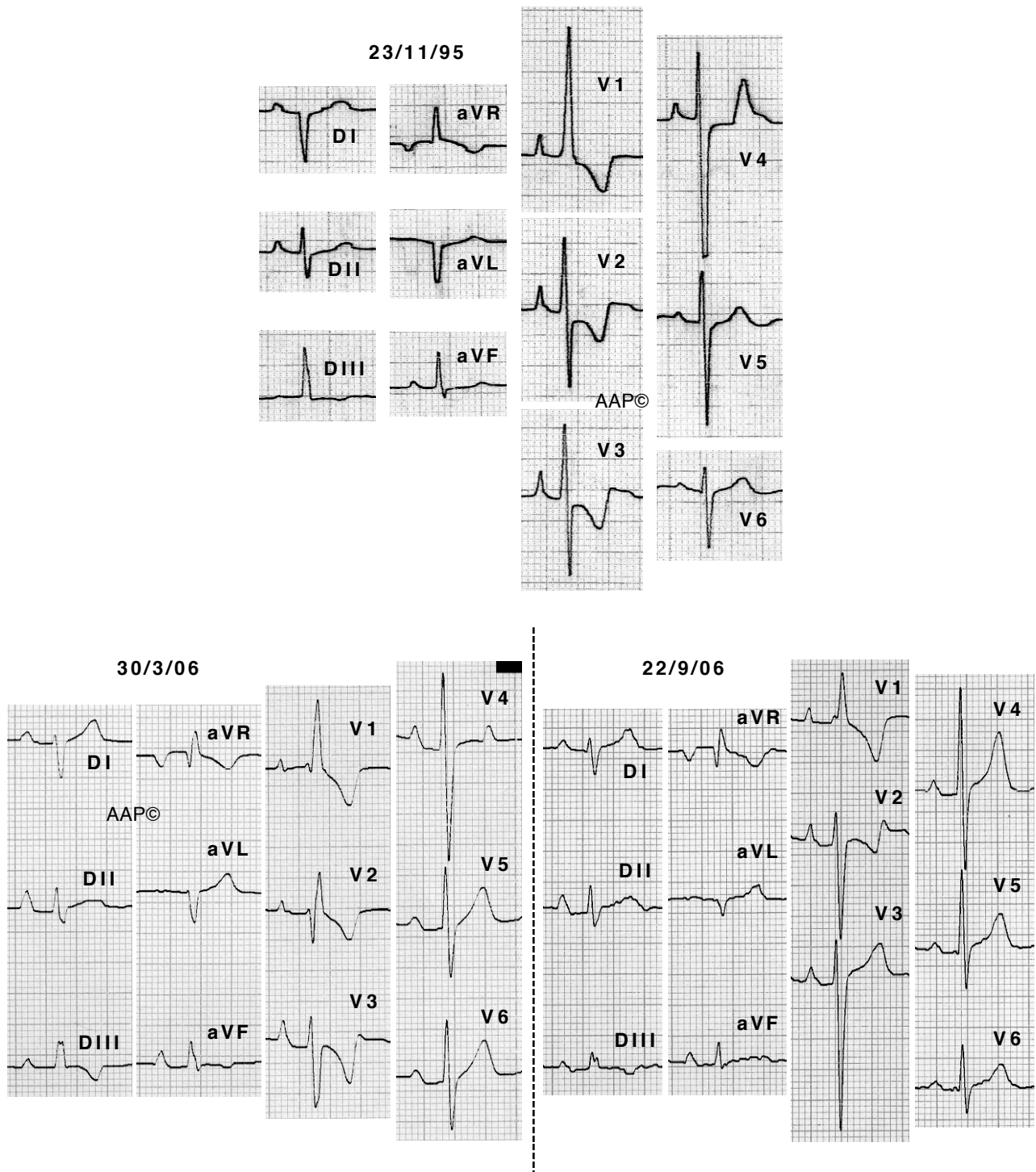


**Imatges de l'evolució d'una hipertròfia VD**



Es tracta del mateix malalt del primer exemple de l'apartat anterior. El 28-2-06 li van practicar una valvuloplàstia pulmonar que va reduir el gradient de 86 mm Hg que tenia a 10 mm Hg. Es pot veure fàcilment com els voltatges de l'onda R a les precordials dretes disminueix i es va normalitzant la repolarització de les derivacions dretes.

(El salt des del 1995 fins el 2006 es deu a que des de la seva primera visita, el malalt va trigar 10 anys a tornar a la meua consulta)