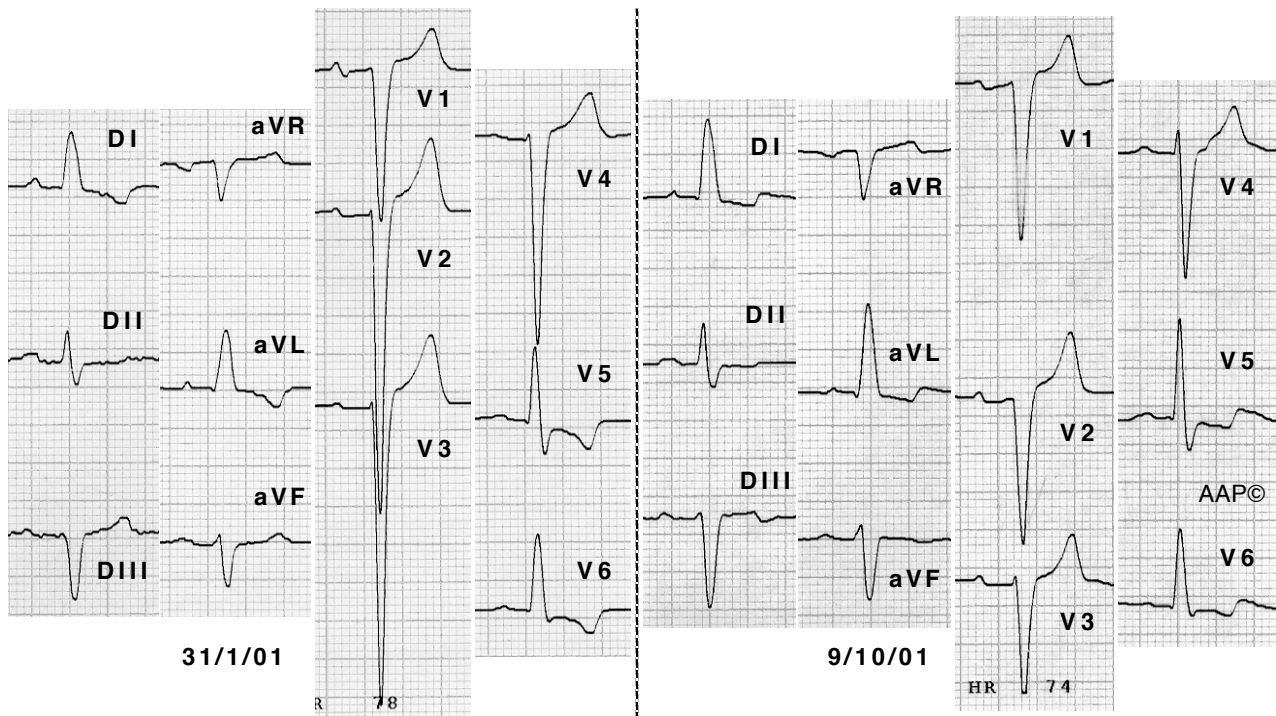


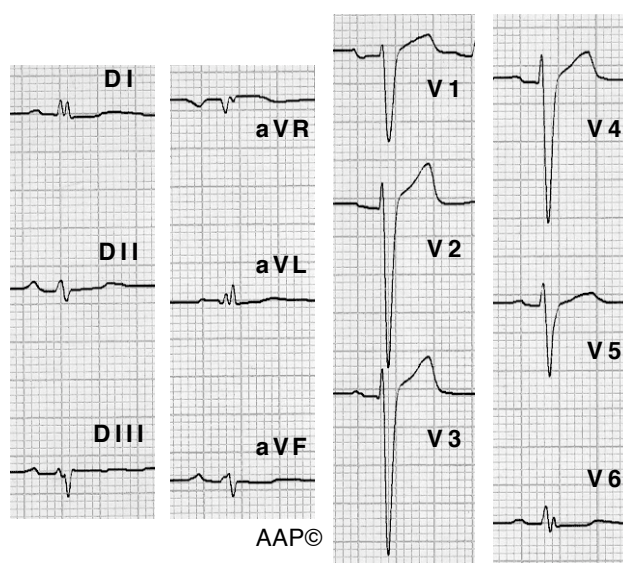
La comparació de dos registres també pot ajudar a objectivar l'aparent millora d'un malalt.



Malalt de 65 anys amb una cardiopatia hipertensiva en fase de miocardiopatia dilatada. El primer ECG es va registrar uns dies després d'haver abandonat el seu tractament habitual amb furosemda, espirolactona i ramipril. El segon ECG es va registrar quan ja tornava a realitzar el tractament correctament. Es pot veure com en el segon ECG ha disminuït la profunditat de les ondes S a V2,3,4 i com l'onda R de V5 és més alta que la de V6. També es veu com la transició en el segon ECG no és tan sobtada, i com les ondes T negatives de la cara lateral són menys profundes. Aquests canvis van coincidir amb una millora clínica del malalt.

Cal recordar que...

En els casos on només hi ha dilatació i no hipertrofia, no veurem cap criteri de voltatge.



Malalt de 59 anys amb una miocardiopatia dilatada. L'ECO Doppler no mostra hipertrofia i sí dilatació ventricular esquerra. En aquest cas la troballa més significativa és la transició brusca a V6.