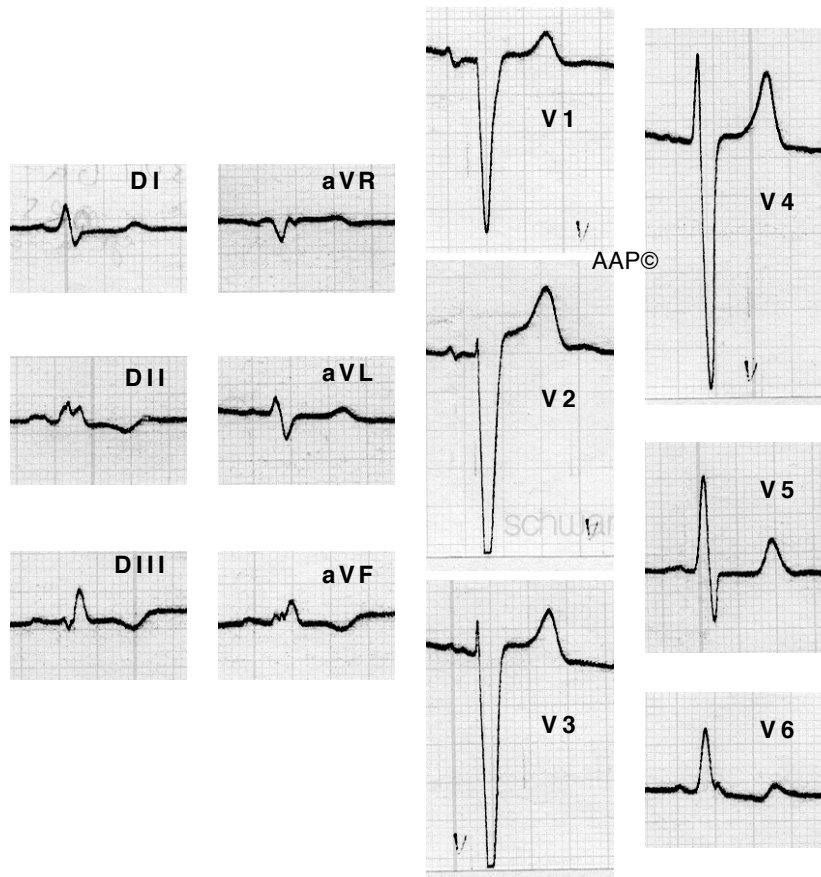
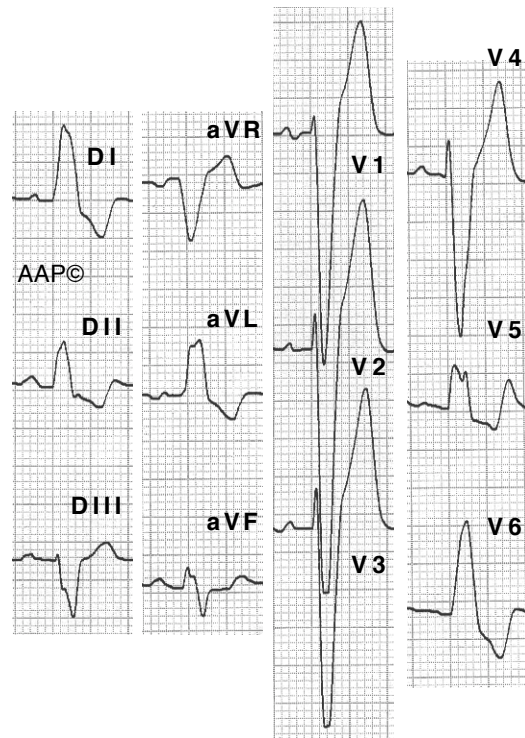


La desviació de l'eix a la dreta, que no sol superar els $+80^\circ$ o $+90^\circ$, origina una morfologia atípica de BBEFH.

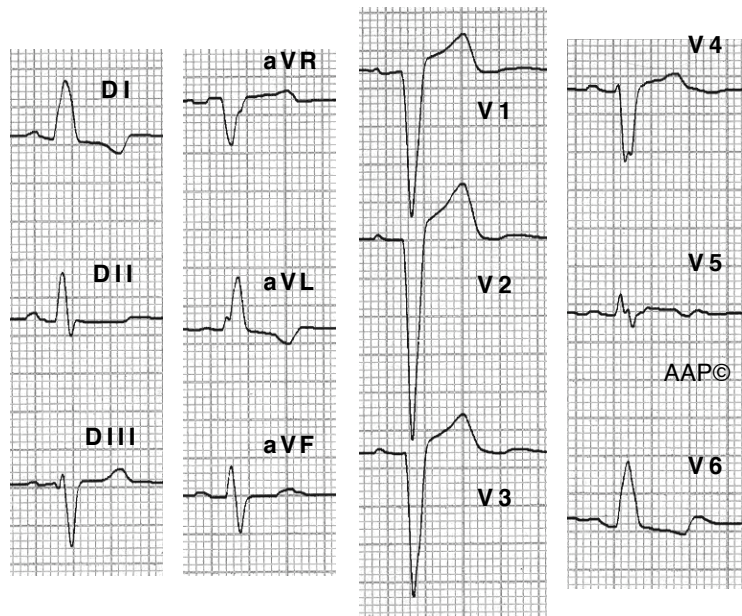


Malalt de 53 anys amb cardiopatia isquèmica greu en fase de miocardiopatia dilatada.

Traçats complets



Malalt de 84 anys amb cardiopatia isquèmica revascularitzada. Aquest BBEFH mostra una onda "r" inicial a V1.



Malalta de 80 anys amb BBEFH. A V1, V2 i V3 es registra un complex QS (en aquest cas no hi ha una onda "r" inicial). L'SPECT no va mostrar ni isquèmia ni necrosi. L'Eco Doppler només va registrar una discreta hipertròfia septal.