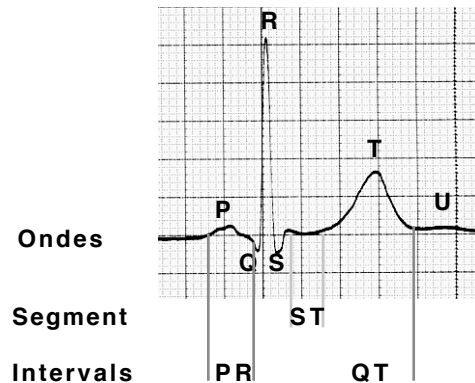
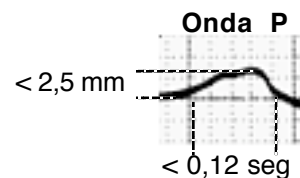


## Ondes, segments i intervals

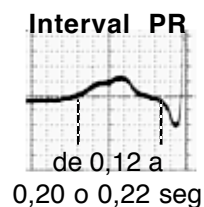


El registre ECG mostra unes **ondes**, uns **segments** i uns **intervals**.

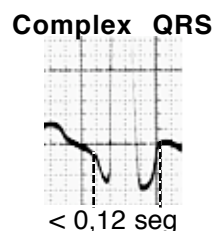
- L'**onda P**, que correspon a l'activació auricular i té una durada  $< 0,12$  seg i una altura  $< 2,5$  mm.



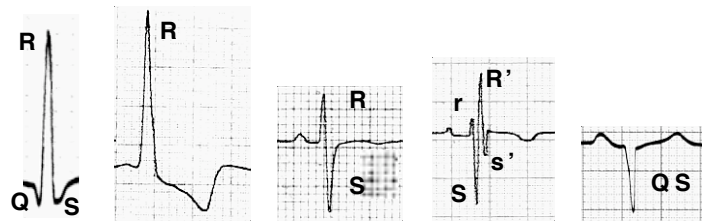- L'**interval PR**, que inclou el temps de conducció intraauricular, auriculo-ventricular i del sistema His-Purkinge. Es mesura des de l'inici de l'onda P fins l'inici del complex QRS. Té una durada que oscil·la entre  $0,12$  i  $0,20$  o  $0,22$  seg.



- El **complex QRS**, que correspon a la despolarització ventricular i té una durada  $< 0,12$  seg




i pot presentar diferents morfologies. Aquestes es poden descriure anomenant la primera onda negativa **onda Q**, la primera onda positiva **onda R** i l'onda negativa que la segueix **onda S**. S'empren majúscules o minúscules en funció de la grandària d'aquestes ondes. Si es registren dues ondes R o S es fa servir l'apòstrof (') per diferenciar-les, anomenant-les R' o S'. Quan només es registra una onda negativa s'anomena **complex QS**.



Un altre paràmetre que es mesura dins l'anàlisi del QRS és el **temps d'aparició de la deflexió intrinsecoide**, que és el que transcorre des de l'inici del QRS fins el moment en què l'onda R canvia de direcció. Té una durada normal  $\leq 0,045$  seg.

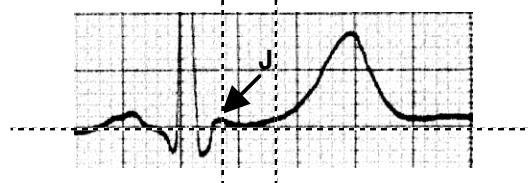
Aquest paràmetre es fa servir en el diagnòstic de la hipertrofia ventricular esquerra, la dilatació ventricular esquerra i l'hemiblocatge anterior.

$\leq 0.045$  seg



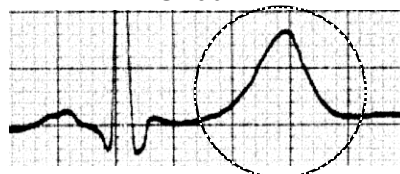- El **segment ST**, que reflexa la fase 2 del potencial d'acció transmembrana. S'inicia al final del QRS (el punt d'unió del segment ST amb el QRS s'anomena **punt J**) i termina al començar l'onda T. Normalment és isoelèctric, es a dir que està al mateix nivell que la línia de base de l'ECG.

### Segment ST



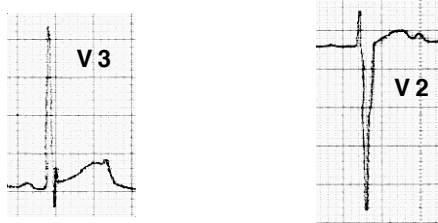
- L'**onda T**, que correspon a la repolarització ventricular.

### Onda T

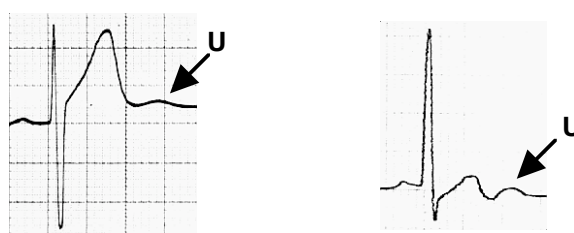


Aquesta onda és positiva a la majoria de les derivacions. És negativa a aVR i pot ser negativa a algunes derivacions (habitualment V1, DIII i aVL) sense que això tingui un significat patològic.

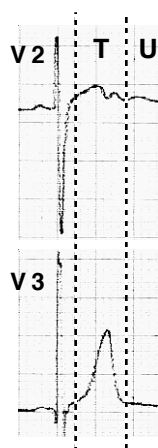
Tampoc és patològic el registre de T amb morfologia bimodal, que en els nens pot ser força marcada. Es sol registrar a la cara anterior (de V2 a V4) i no té cap significat patològic.



- L'onda U, que es registra després de l'onda T i que sol ser positiva i de vegades força conspícua sense que això hagi de ser patològic.



De vegades el segon component d'una onda T bimodal pot ser confós amb una onda U. Sobretot si estem registrant un sol canal alhora. La comparació amb una altra derivació ens ajudarà a identificar les ondes. Això serà molt fàcil si podem registrar més d'un canal conjuntament.



- L'interval QT, que inclou l'activació i la recuperació ventricular. Es mesura des de l'inici del QRS fins al final de la T. La seva durada depèn de la freqüència cardíaca i sol ser < 0,40 seg.

