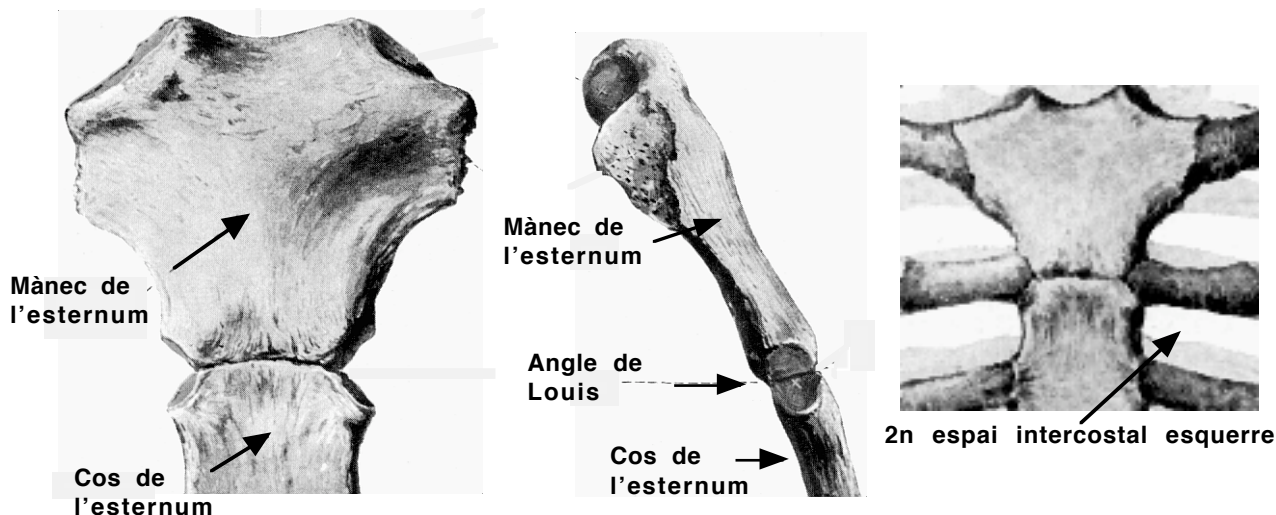
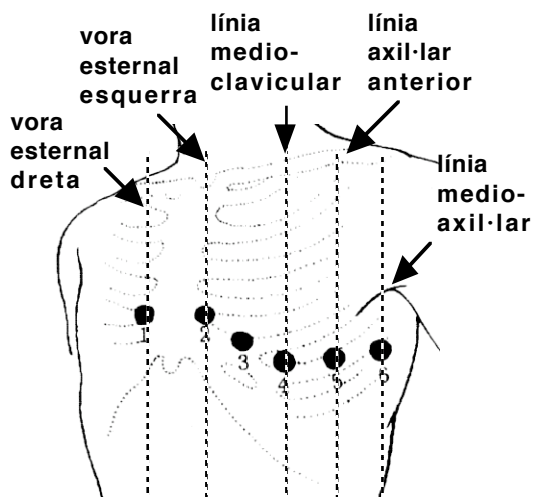


## Derivacions precordials (pla horitzontal)

Aquestes són les derivacions que es col·loquen erròniament de forma més freqüent. **Per tal de no cometre errors i obtenir traçats vàlids, s'ha de palpar el/la pacient per localitzar l'Angle de Louis (el que forma el mànec amb el cos de l'estèrnum) i després el segon espai intercostal esquerre (que és el primer espai intercostal que es troba sota l'Angle de Louis).**



Continuant palpant trobarem el 4t espai intercostal esquerre i a la vora esternal del 4t espai intercostal esquerre col·locarem V2, després col·locarem V1 a la vora esternal del 4t espai intercostal dret. V4 es col·loca (també palpant) al 5è espai intercostal esquerre, línia medioclavicular i V3 (ja col·locada V4) al punt equidistant entre V2 i V4. V5 es situa a la línia axil·lar anterior al mateix nivell que V4 i V6 a la línia medioaxil·lar al mateix nivell que V4.



### Posició dels elèctrodes precordials

- V1: 4t espai intercostal, vora esternal dreta
- V2: 4t espai intercostal, vora esternal esquerra
- V3: punt equidistant entre V2 i V4
- V4: 5è espai intercostal esquerre, línia medioclavicular
- V5: línia axil·lar anterior, mateix nivell que V4
- V6: línia medioaxil·lar, mateix nivell que V4