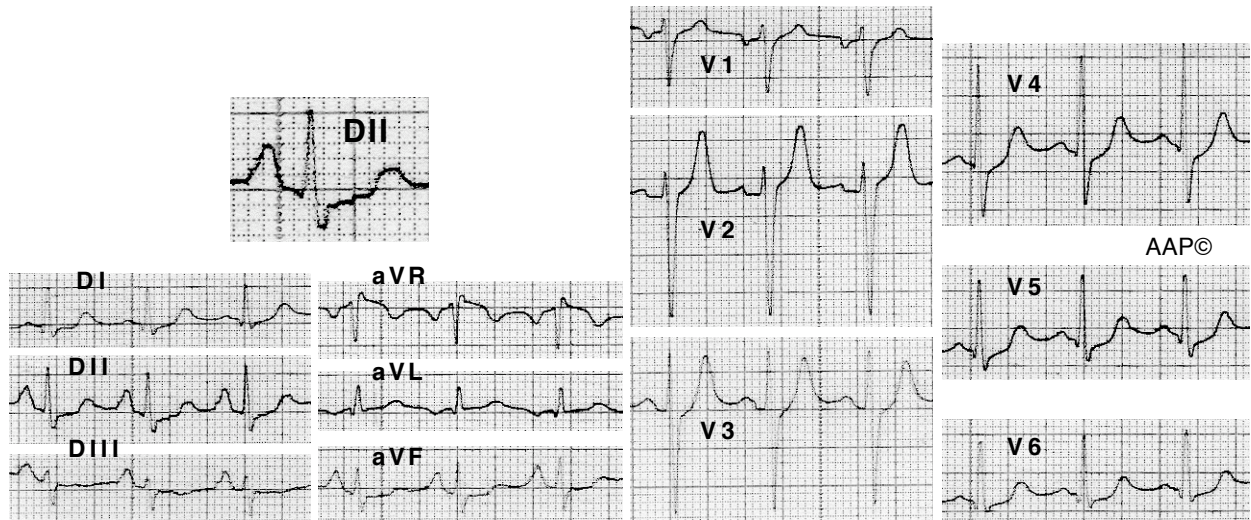
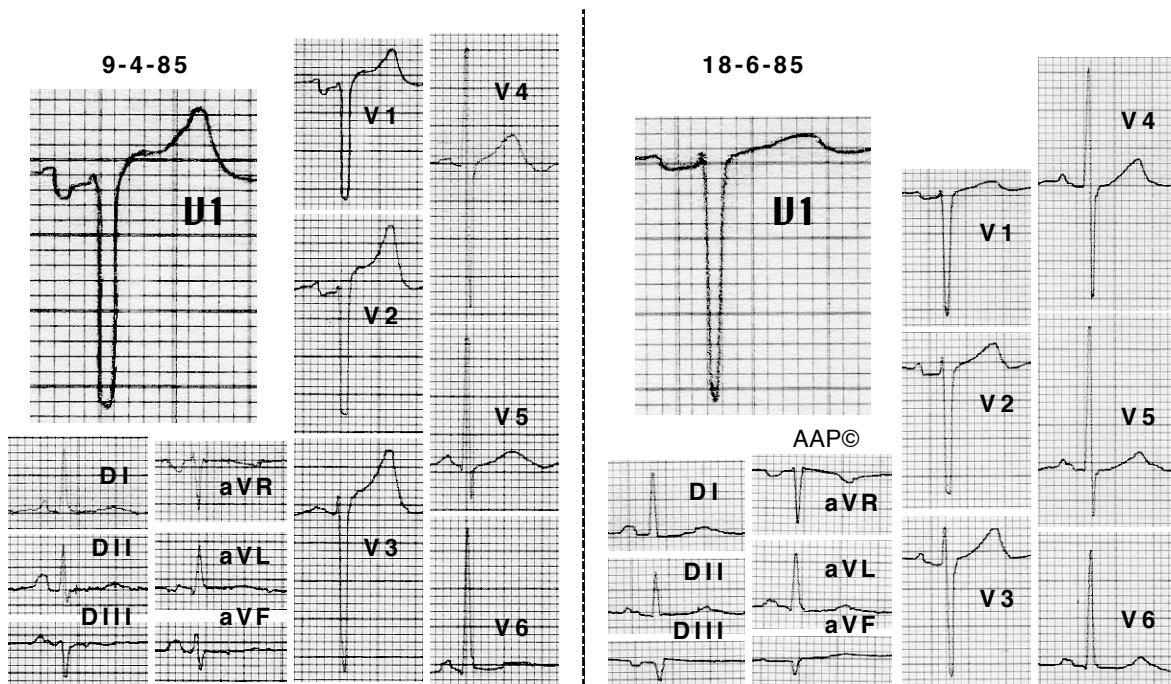


Exemples de pseudo P pulmonale.



Malalta de 47 anys i sense cap patologia cardio-pulmonar, amb una imatge electrocardiogràfica compatible amb CAD, evidentment en absència d'aquesta anomalia. La taquicàrdia sinusal que presenta (110 x') pot haver contribuït l'aparició d'aquesta morfologia de l'onda P.



Malalt de 83 anys amb MPOC durant i després d'una reagudització. Es pot apreciar l'aparició d'una morfologia de l'onda P compatible amb creixement auricular esquerre.