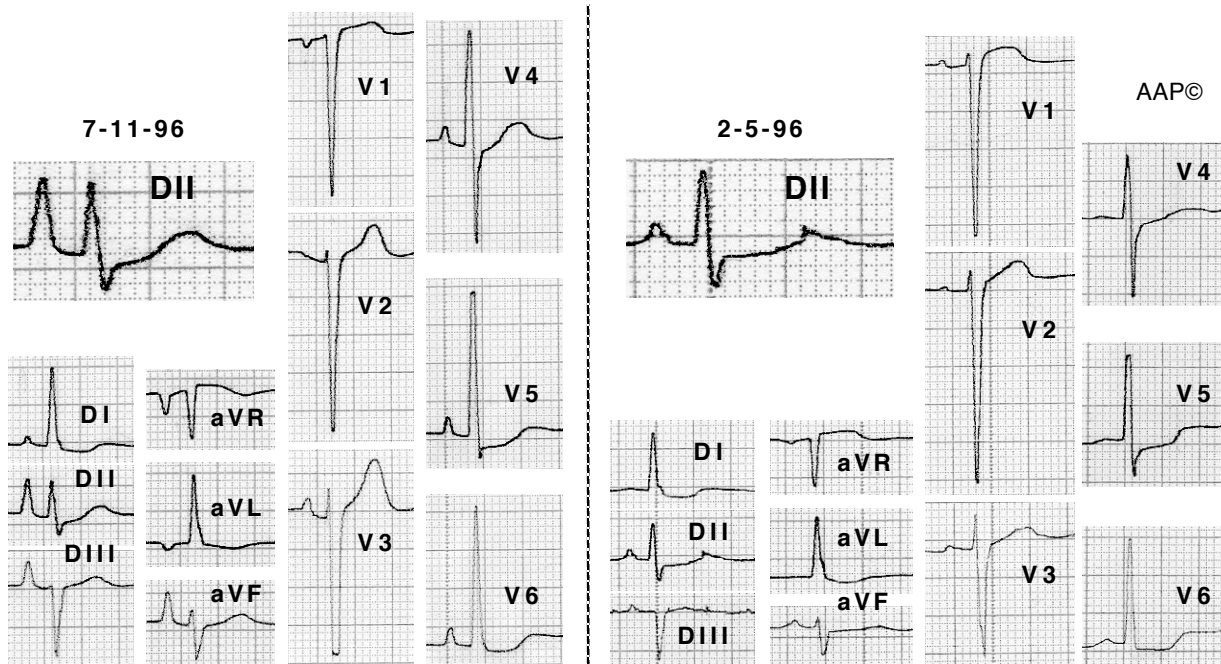
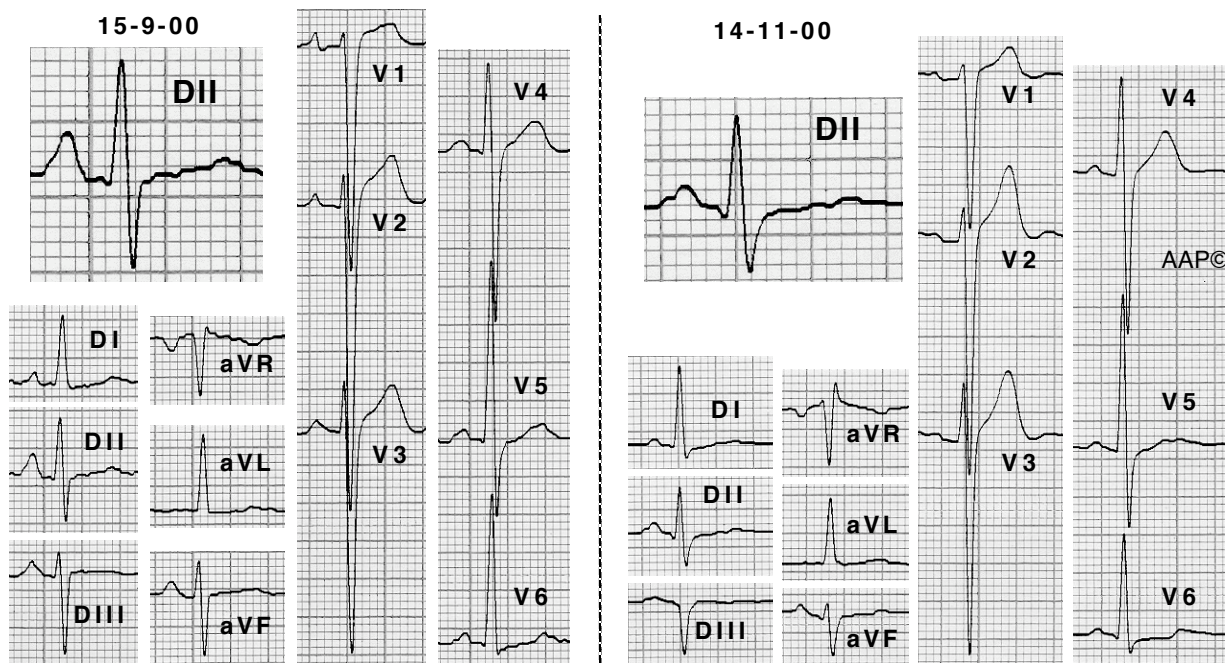


Exemples de pseudo P pulmonale.



Malalt de 51 anys amb una miocardiopatia dilatada greu, que en un ECG de control ambulatori (7-11-96) presenta una imatge compatible amb CAD en absència d'aquesta anomalia. En aquest cas el model de P pulmonale correspon a un augment del vector auricular esquerre (veieu el següent exemple) que adquireix aquesta morfologia, probablement per simpaticotonia i per l'absència d'un retard significatiu en la conducció interauricular (com sol ser habitual en el CAE). Aquest fenomen no va semblar coincidir amb un empitjorament del malalt, o almenys no va tenir-ne una traducció clínica clara.



Malalt de 51 anys amb cardiopatia hipertensiva en fase de miocardiopatia dilatada. A l'ECG del 15-9-00, la presència d'un BIA (la durada de l'onda P és de 0,12 seg) permet veure que el responsable que la P a DII tingui 3 mm d'alçada és el component auricular esquerre. L'anàlisi de la P a V1 junt amb el coneixement de l'existència d'una malaltia cardíaca esquerra (la morfologia del QRS-ST ens ajudarà en aquest diagnòstic), és cabdal en la valoració d'una P alta com a signe d'alteració auricular esquerra.