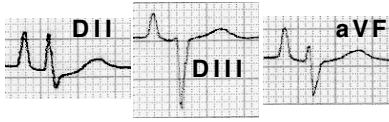

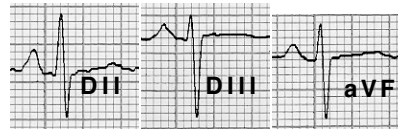Pseudo P pulmonale

El patró de creixement auricular dret en absència de dilatació auricular dreta s'anomena "pseudo P pulmonale".

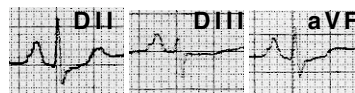


S'ha evidenciat associat amb patologia ventricular esquerra.

En aquests casos el model de P pulmonale pot ser degut a un creixement auricular esquerre, tal com es veu en el següent exemple, on la presència d'un bloqueig interauricular ens permet veure que el component més alt de la P a DII correspon a l'auricular esquerre.



Aquest fenomen també es pot veure en absència de malaltia cardíaca.



Es pot veure el contrari, es a dir una **imatge de creixement auricular esquerre en absència d'aquesta patologia**, en alguns malalts (la veritat és que en molt pocs) amb MPOC.

