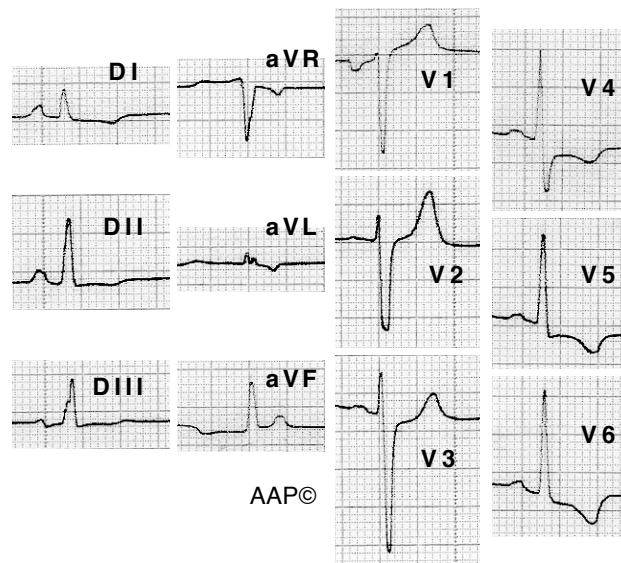
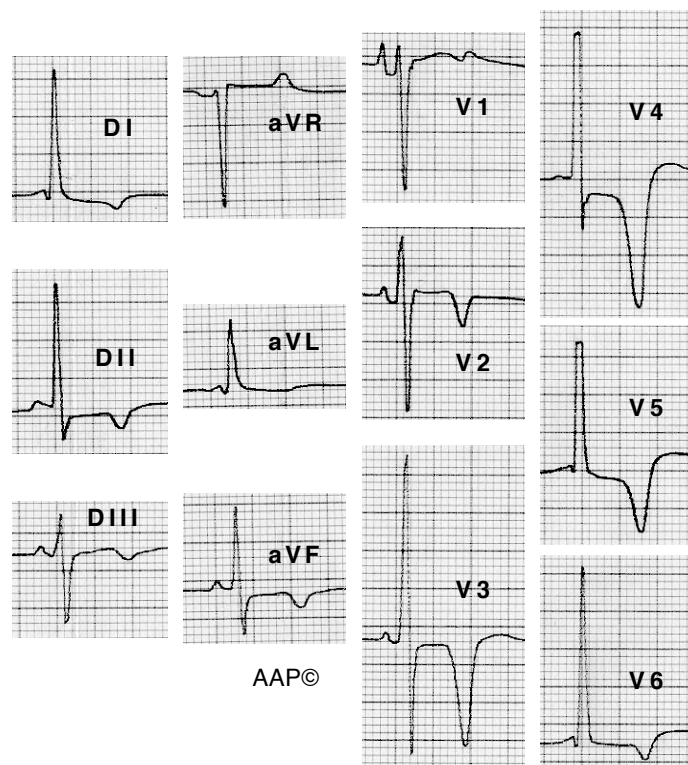


Exemples d'HVE (alteracions del segment ST i de l'onda T)



Malalta de 29 anys amb una miocardiopatia hipertròfica sense signes d'obstrucció. La morfologia del segment ST i de l'onda T ens fa pensar en la hipertròfia (malgrat l'absència dels criteris de voltatge) abans que en la isquèmia. (La S a V2 és més profunda que la registrada degut a una interrupció del moviment de l'agulla de l'electrocardiògraf durant el registre)



Malalt de 62 anys diagnosticat de miocardiopatia hipertròfica no obstructiva. Sis anys després l'estudi hemodinàmic va mostrar unes artèries coronàries sanes i una hipertròfia apical del ventricle esquerre. (Les R a V4 i V5 són molt més altes que les registrades degut a una interrupció del moviment de l'agulla de l'electrocardiògraf durant el registre)