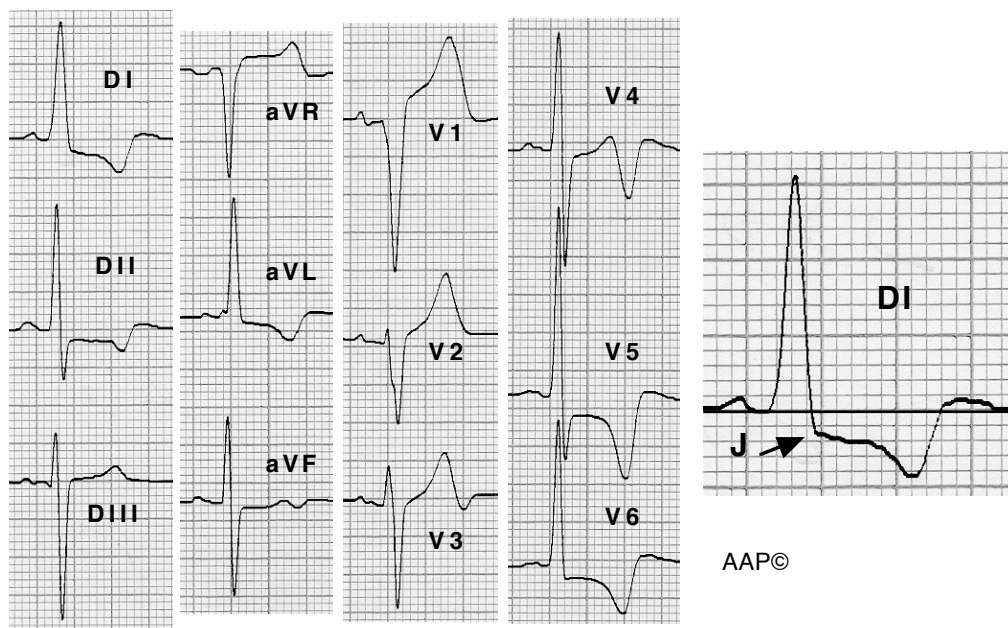
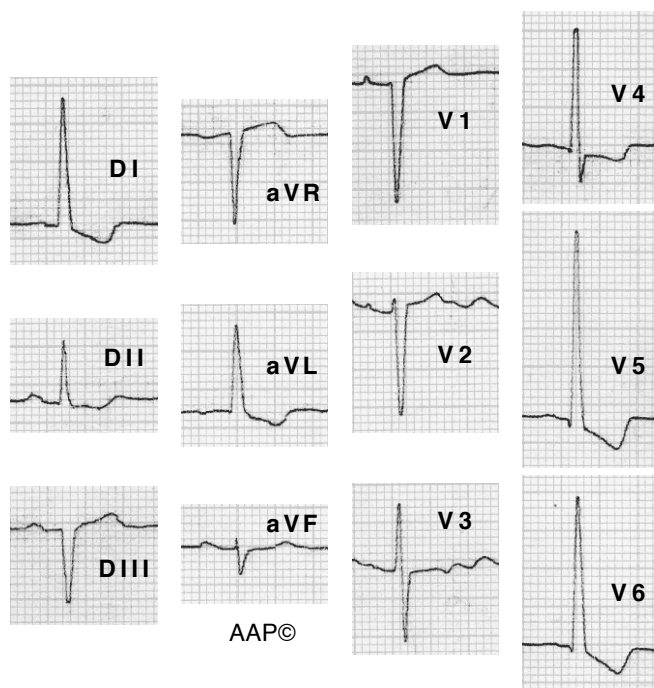


**Exemples d'HVE (alteracions del segment ST i de l'onda T)**



**Malalt de 60 anys amb una miocardiopatia hipertròfica obstructiva greu.** La direcció del segment ST i de l'onda T és la contrària a la del QRS. A les derivacions on hi ha una onda R predominant, l'onda T és negativa i asimètrica, sent la seva branca descendent suau i l'ascendent escarpada i amb una inscripció terminal positiva que sobrepassa la línia de base. El punt J està per sota d'aquesta línia. A V1 s'aprecia el fenomen contrari, és a dir, un desplaçament positiu del segment ST amb una T positiva i asimètrica amb morfologia en mirall del ja descrit.



**Malalta de 79 anys amb una DLAo amb predomini de l'estenosi de grau moderat.** Els canvis del segment ST i de l'onda T són més evidents a V6 que a V4. La T a V6 té una profunditat de 3,5 mm. Tot això recolza el diagnòstic d'HVE en front al d'isquèmia.