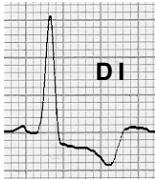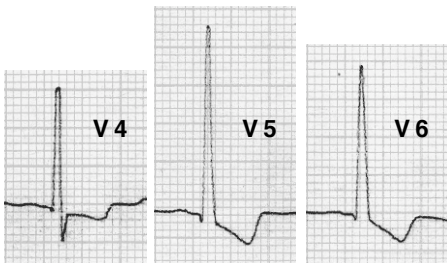


## Alteracions del segment ST i de l'onda T a la HVE

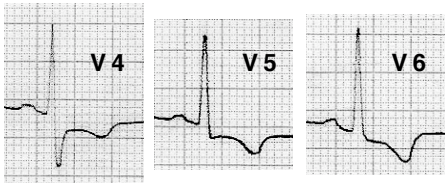
En els casos més greus i evolucionats d'HVE, la direcció del segment ST i de l'onda T pot ser la contrària a la del QRS.



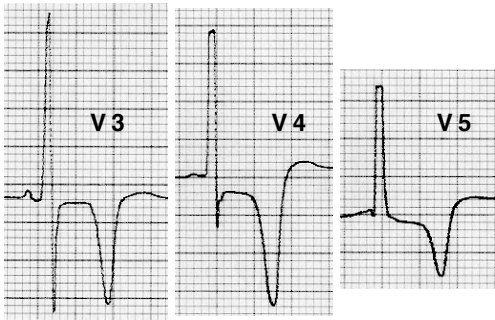
L'onda T sol ser negativa i asimètrica, sent la seva branca ascendent escarpada i moltes vegades amb una inscripció terminal positiva. El punt J sol estar per sota la línia de base.



La inversió de l'onda T a V6 > 3 mm i els canvis més evidents a V6 que a V4 recolzen el diagnòstic d'HVE.



Tot això ajuda a diferenciar la HVE de la malaltia arterial coronària en absència dels criteris de voltatge.



Es poden registrar ondes T negatives molt profundes a la miocardiopatia hipertròfica amb afectació fonamentalment apical.