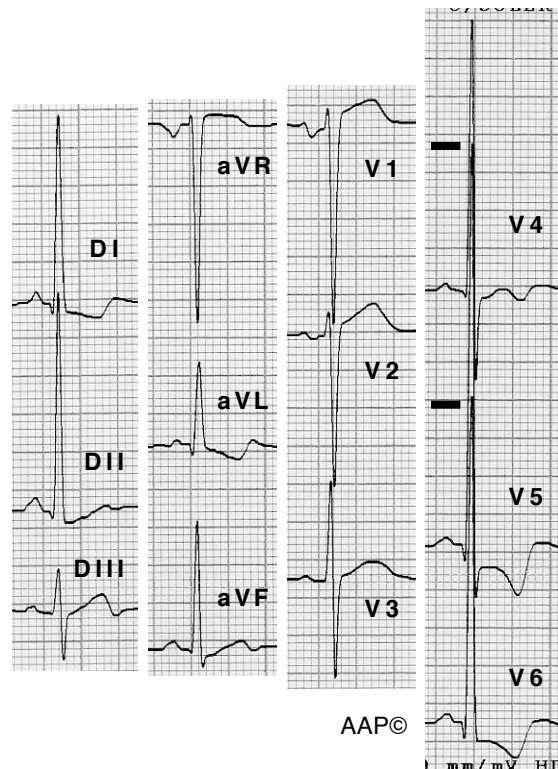
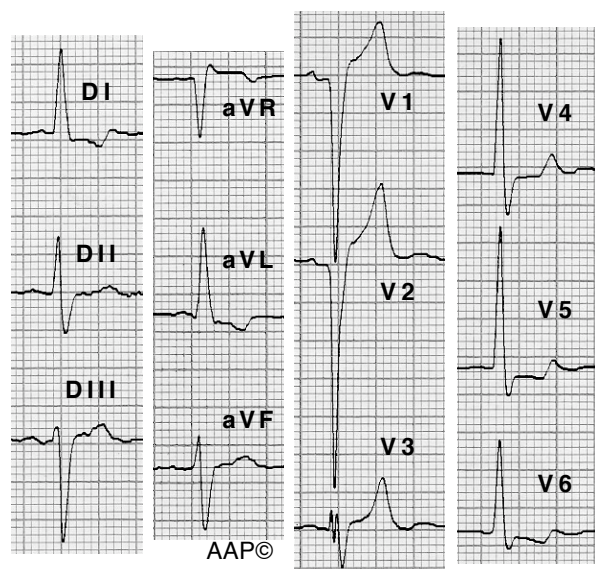


Exemples d'HVE (criteris bàsics)

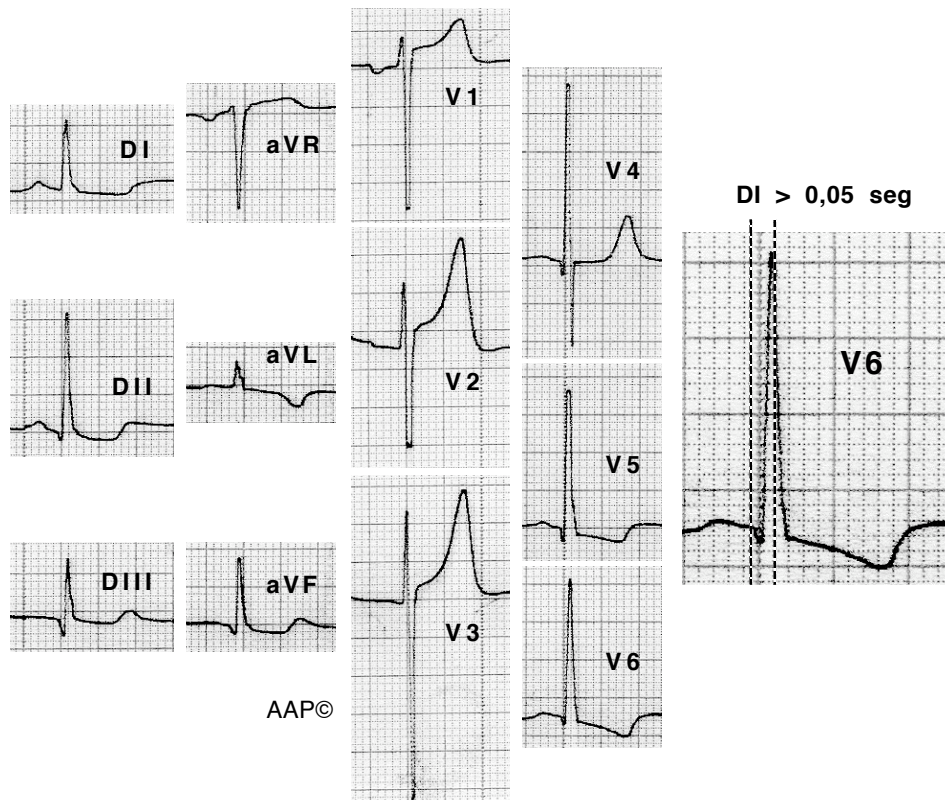


Malalta de 67 anys amb una miocardiopatia hipertròfica obstructiva. Els senyals indiquen l'alçada de les ondes R a V5 i V6 respectivament.



Malalt de 63 anys amb insuficiència aòrtica moderada. A V1 i V2 es registra un patró QS que no correspon a una necrosi anteroseptal (l'estudi hemodinàmic realitzat dos anys després va mostrar unes arteries coronàries sense lesions i un ventricle esquerre sense alteracions de la contractilitat suggestives de necrosi). De la mateixa manera que no es registra una onda "r" inicial a V1 i V2, tampoc es registra una onda "q" a V5, V6 i a DI. Això està relacionat amb el grau de fibrosi septal present.

Exemples d'HVE (criteris bàsics)



Malalt de 51 anys amb MHO moderada / greu. El temps d'aparició de la deflexió intrinsecoide a V6 està augmentat. Aquest paràmetre no s'ha de deixar de banda donat que forma part dels criteris de puntuació de Romhilt i Estes. (La R a V5 és molt més alta que la registrada degut a una interrupció del moviment de l'agulla de l'electrocardiògraf durant el registre)