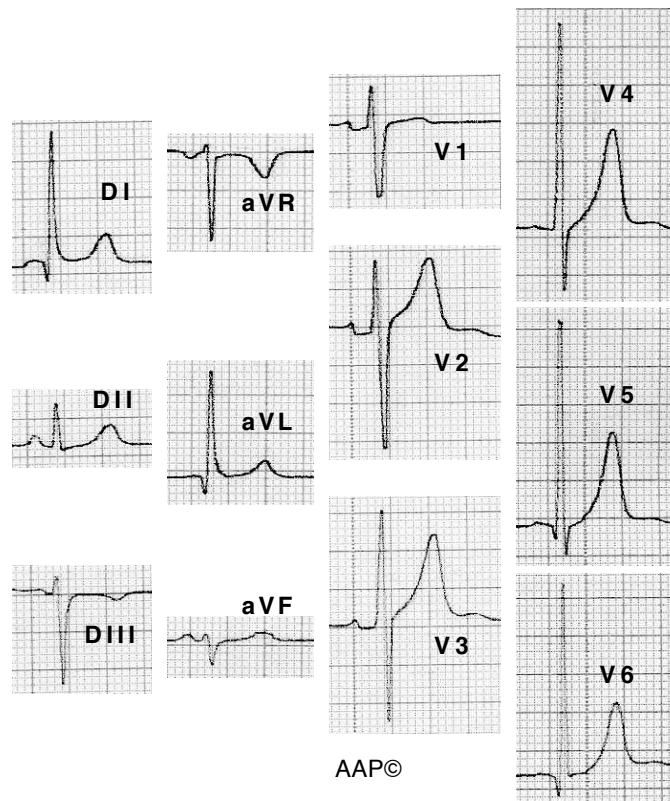
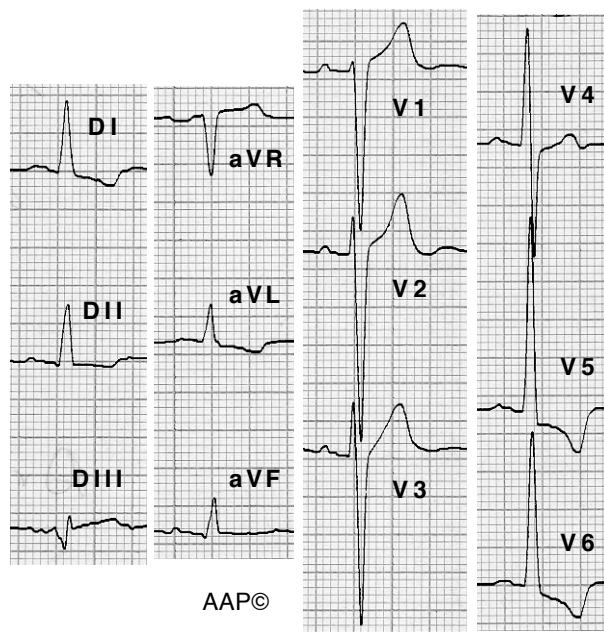


Exemples d'HVE (criteris bàsics)



Malalt de 61 anys practicant de ciclisme (300 Km setmanals). La troballa electrocardiogràfica principal és l'augment del voltatge del complex QRS a precordials esquerres. L'ECO Doppler va confirmar el diagnòstic d'HVE.



Malalt de 64 anys amb una insuficiència aòrtica moderada / greu. En aquest cas es registra un segment ST i una onda T que tenen una direcció oposada a la del complex QRS.