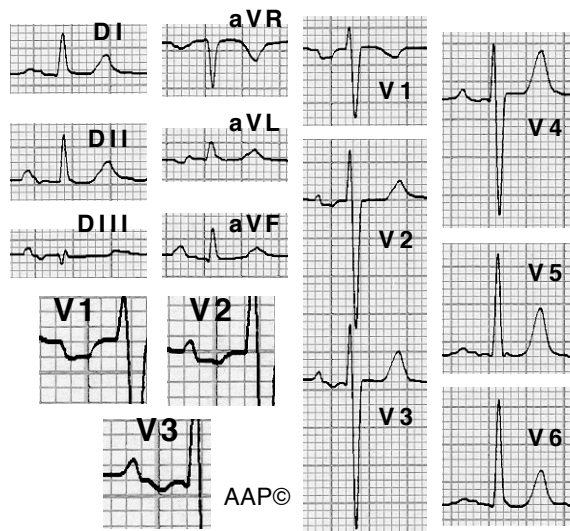
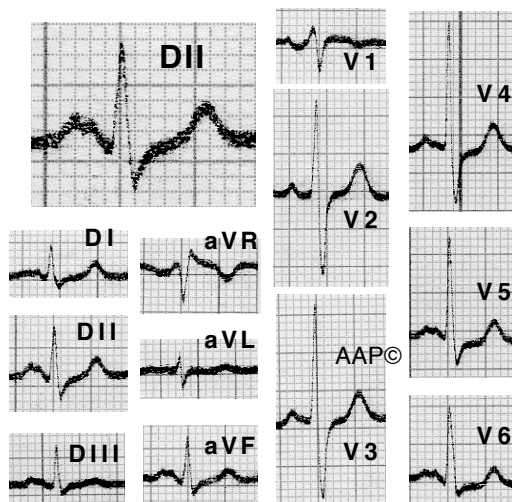


**Exemples CAE**

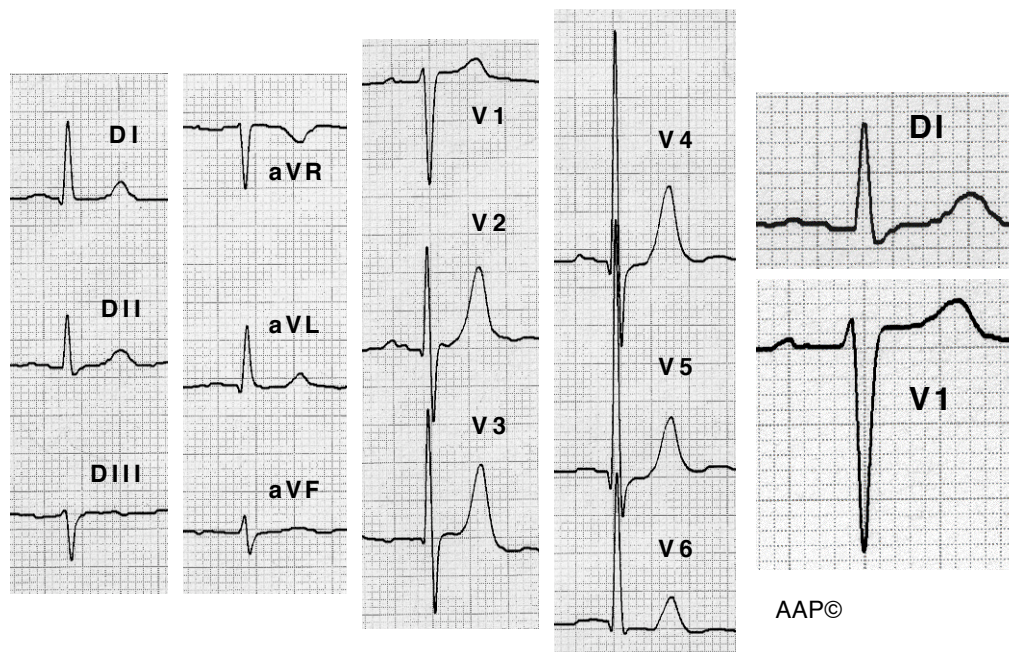


Malalt de 72 anys amb una DLMi moderada i confirmació a l'EcoDoppler de CAE. El component negatiu de la P al pla horitzontal es registra fins a V3 (i potser V4). El fet que l'onda P tingui una durada un xic superior a 0,12 seg. (V3) indica la presència d'un retard en la conducció interauricular – veure bloqueig interauricular –.



Malalta de 39 anys amb estenosi valvular mitral lleugera. A DII es visualitza bé una onda P amb la típica forma d'ema amb una durada de 0.12 seg i una distància entre els dos modes d'una mica més de 0.04 seg. En aquest cas la morfologia de l'onda P es deu més a un retard en la conducció interauricular, que al creixement auricular esquerre.

**Exemples CAE**



Malalt de 79 anys amb insuficiència mitral greu per prolapse valvular mitral. L'AE fa 55 mm. El VE està dilatat amb funció sistòlica conservada (per Eco Doppler).  
 Les ondes P són molt petites. A l'ampliació s'aprecia un probable BIA.