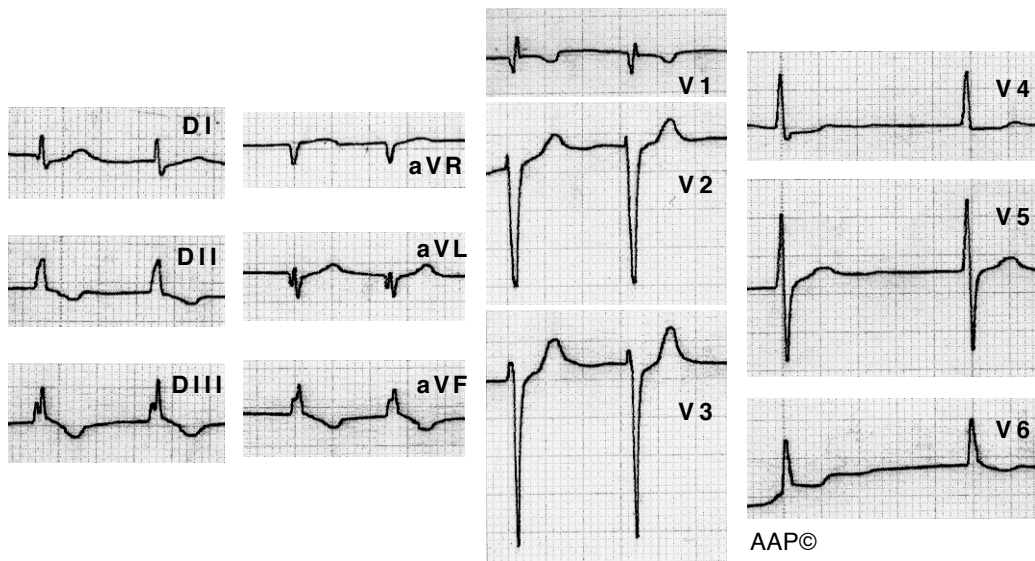
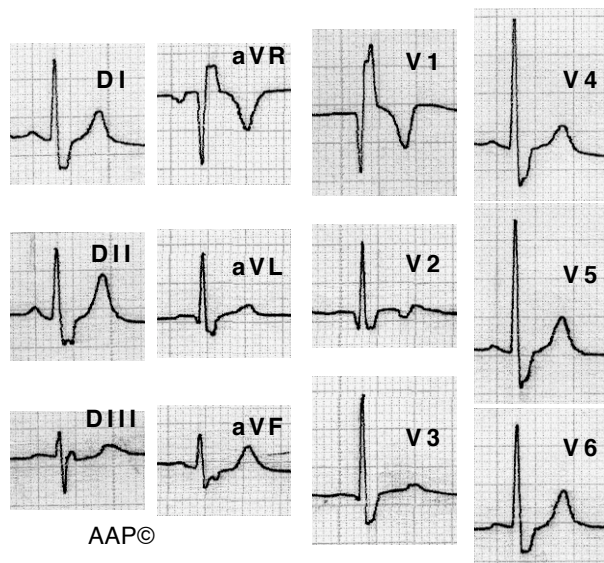


Exemples CAD



Malalta de 75 anys amb insuficiència mitral i tricuspídia greus. Al estar en fibril·lació auricular els signes de creixement auricular dret són en aquest cas, el registre d'una onda q i d'un complex QRS molt petit a V1, i la diferència significativa de voltatge entre V1 i V2.



Malalt de 60 anys amb una necrosi anteroseptal i BBDFH. Amb el temps els únics senyals que queden de la necrosi són una onda Q a V1 i una onda q a V2. En aquest cas no es tracta d'un CAD. La història clínica i l'exploració física ens indicaran en diagnòstic.