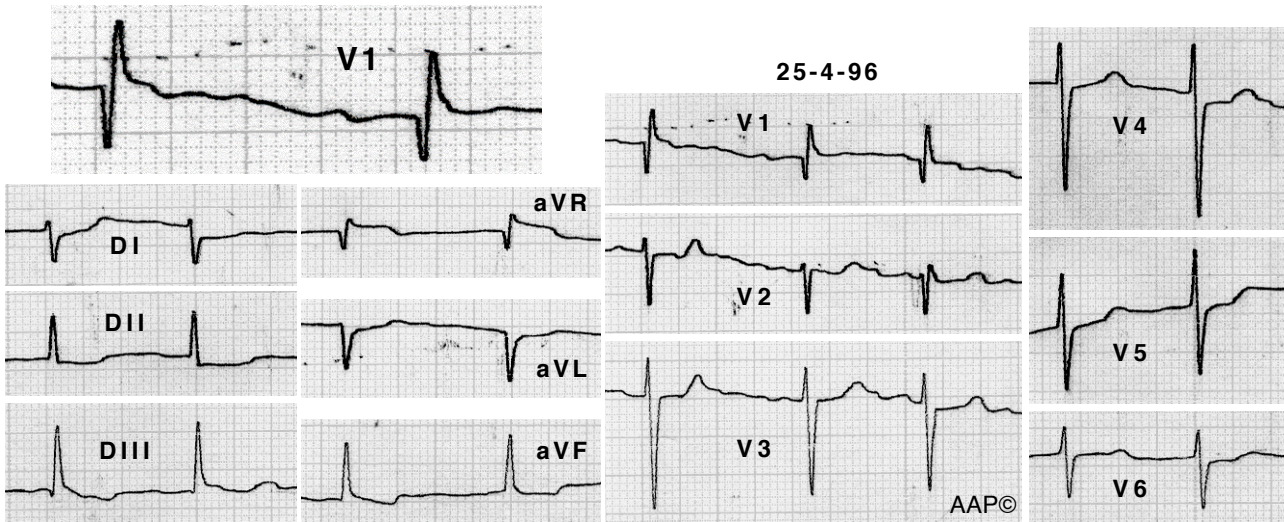


**Exemples CAD**



Malalta de 46 anys amb estenosi mitral greu. A V1 es registra un complex qR que, al estar la malalta en fibril·lació auricular, és l'únic signe electrocardiogràfic de creixement auricular dret.

El següent ECG es va realitzar després de la implantació d'una pròtesi mitral. A V1 s'aprecia la desaparició de l'onda q i la disminució de l'alçada de l'onda R, registrant-se un complex rsr'. Un altre canvi significatiu\* de la regressió del creixement de les cavitats dretes és la modificació de l'ÀQRS. Aquest es desplaça de +120° a +90° (es a dir, es normalitza).

(\*veure els criteris de la hipertròfia ventricular dreta)

