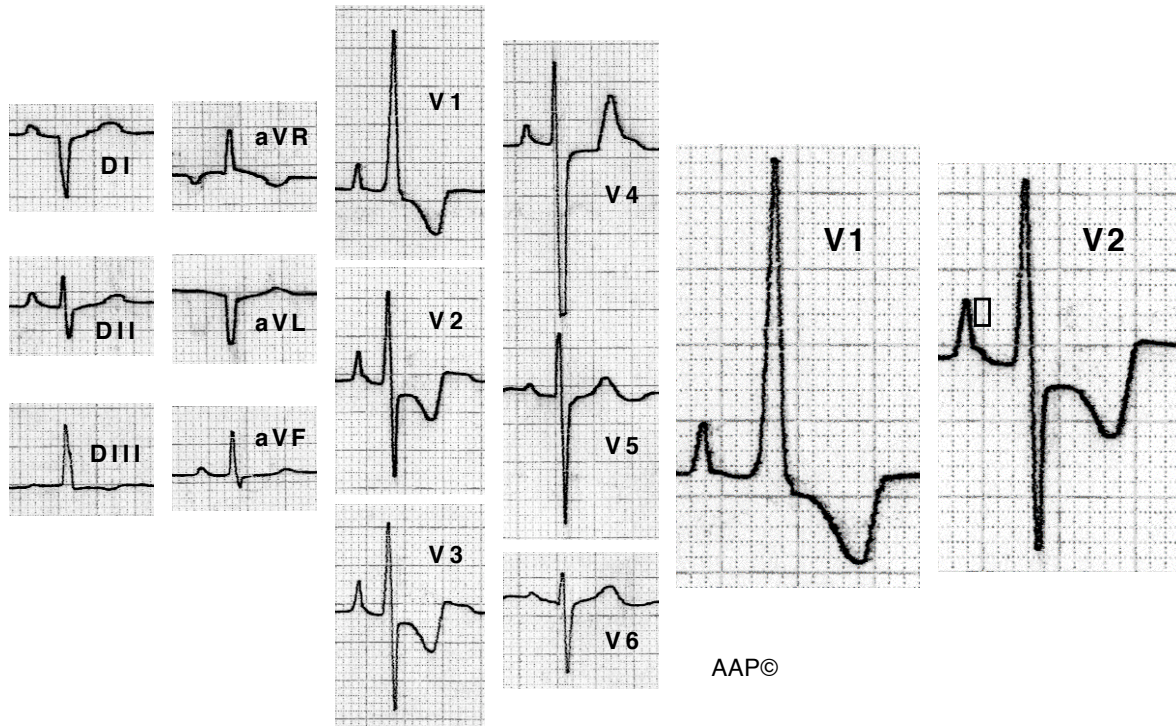
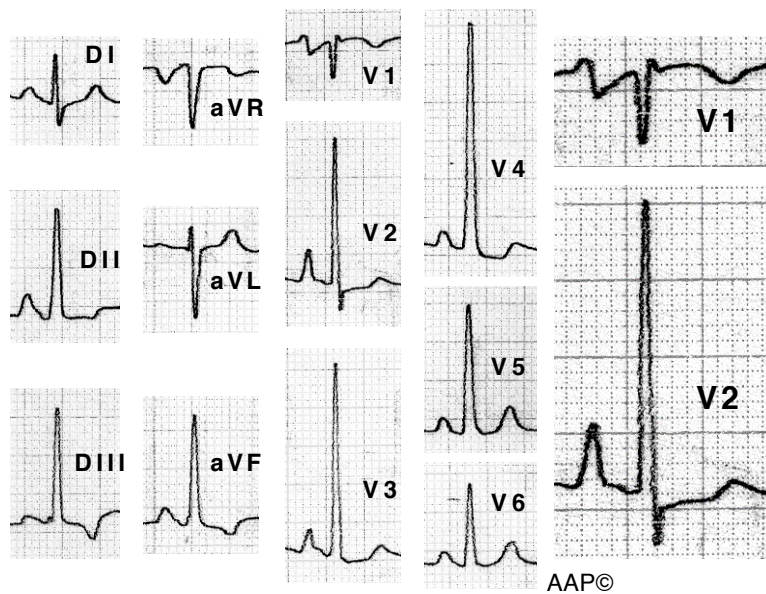


Exemples CAD



Malalt de 14 anys amb una estenosi valvular pulmonar greu. La P a V1 i a V2 té una alçada de 3,5 i 4 mm respectivament. En alguns casos, i aquest n'és un exemple, les ondes P al pla frontal no són molt altes. De vegades es pot veure (com en aquest cas a V2) una petita sobrelevació a la porció final de la P (punta de fletxa) que correspon a l'activació de l'aurícula esquerra. L'ECG també mostra una HVD. (veure l'apartat "Alteracions de l'onda T i del segment ST a la HVD").



Malalta de 30 anys amb una estenosi pulmonar infundibular greu. El difasisme que es veu a V1 és ràpid, tot el contrari del que es registra al creixement auricular esquerre.