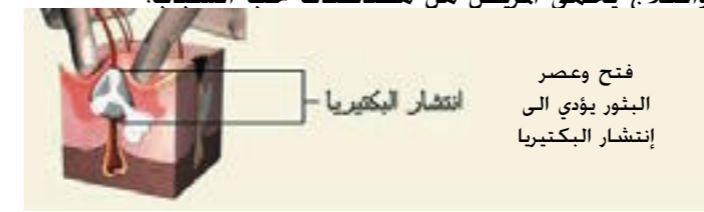


مستحلباً والخيارات العلاجية يمكن تلخيصها فيما يلي:

- ١ - حقن الكولاجين: وهي مادة طبيعية حقن تحت الجلد وتناسب الندب الغائرة الضمورية ونتائجها جيدة ومن الممكن استمرارها لمدة ستة أشهر قبل إعادة الحقن مرة أخرى.
- ٢ - حقن الدهون: وهي دهون (خلايا شحمية) مستخرجة من جسم المريض نفسه ثم يعاد حقنها تحت الجلد لرفع الندب الغائرة، لكن وبسبب أن الجسم يعاود امتصاص تلك الدهون مرة أخرى فإنه من الأفضل إعادة الحقن في فترة ٦- ١٨ شهراً، وتعتبر نتائج الحقن بالدهون مؤقتة لفترة من الزمن.
- ٣ - الكحيت أو الصنفرة الجراحية: وتعتبر من أفضل الطرق الجراحية وتكون تحت التخدير الموضعي أو العام لكن وللأسف الشديد هذا النوع يناسب ذوي البشرة البيضاء أكثر من البشرة السمراء إذ غالباً ما يترك تصفعا جلدياً لذوي البشرة السمراء.
- ٤ - المعالجة بالليزر: ويكون ذلك بواسطة أجهزة الليزر المختلفة والتي تساعد على معالجة آثار حب الشباب ومنها ليزر ثاني أكسيد الكربون والأريوم والتي تعمل على مبدأ التقشير السطحي، وتعطي نفس نتائج التقشير الجراحي.
- ٥ - الجراحة الجلدية التجميلية: ويكون ذلك بإزالة بعض الندب السميكة، والغائرة ولكن لقابلية الجسم لتكوين هذه الندب مرة أخرى قد نضطر أحياناً إلى استخدام حقن الكورتيزون الموضعية لتخفيف وإيقاف نمو وزيادة تلك الندب والآثار.

وسوف نتطرق لآثار حب الشباب أو الندبات الجلدية بالتفصيل وعلاجها الطبي والجراحي في المقالة التالية. أخذين بالاعتبار أنه لا يوجد حتى الآن طريقة فعالة في المكافحة والقضاء نهائياً على هذه الآثار.

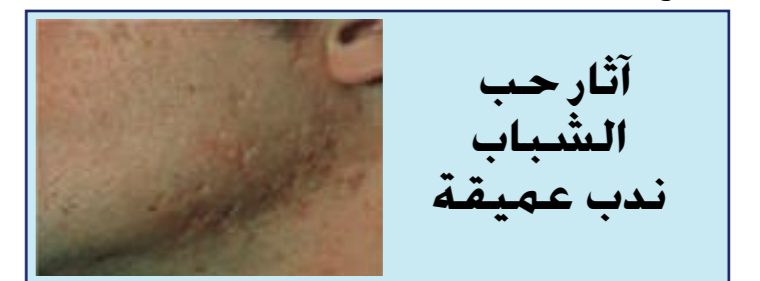ما تقدم يتضح لنا إن حب الشباب يتراوح في شدته من شخص إلى آخر، والعلاج يختلف في نوعيته أيضاً من مريض إلى آخر، ونصيحة أخيرة أقدمها، عدم لمس البثور، أو فتح أو عصر هذه البثور لأن كل ذلك يؤدي إلى انفجار الغدد الدهنية وازدياد التهاب الجلد، والنتيجة هي ندب وتشوه في البشرة، وأيضاً عدم الاستماع إلى الأصدقاء وخبراتهم أو شراء دواء أو كريم دون استشارة الطبيب، لذلك فإن مراجعة أخصائي الأمراض الجلدية في وقت مبكر واستخدام تعليمات النظافة والعلاج يحمي المريض من مضاعفات حب الشباب.



- ٤ - استعمال الحقن الموضعي بالكورتيزون مباشرة وخاصة للبثور الكبيرة والمتكيسة النهائية.
- ٥ - التقشير الكيميائي السطحي.
- ٦ - الإجراءات الجراحية لإزالة الندبات وآثار حبوب الشباب.
- ٧ - استخدام الليزر.

آثار حب الشباب وكيفية تجنبها وعلاجها؟

وحتى تكتمل الصورة في هذا الموضوع لابد أن نضع في الاعتبار ما هي الأسباب المؤدية إلى تكوين هذه الندب والآثار غير المرغوب فيها ومحاولة تجنبها ومعرفة أنواعها وكيفية علاجها والتخفيف منها. إن الندب أو الآثار هي ما ينتج عن أي إصابة التهابية للأنسجة كما في حالة الإصابة بحب الشباب إذ تنتج عن ردة الفعل الالتهابية المناعية ضد الإفرازات الدهنية والبكتيريا والخلايا الجدارية في الغدد الدهنية وقنواتها. ويمكن أن تكون هذه الندب غائرة وعميقة أو تكون سميكة ومرتفعة عن سطح الجلد. إن عملية تكوين هذه الندب غير معروفة الأسباب، لذلك نجد اختلافاً كبيراً بين مريض وآخر حيث يظهر قابلية البعض لتكوين الندب أكثر من غيرهم، وأكثر من يتعرض للندب هم من يعانون من حب الشباب المكب أو المتكيس التدرني، لذلك أعيد وأكرر أن أفضل طريقة لتجنب ذلك هو اتباع علاج حب الشباب والبدء فيه مبكراً ما أمكن لأنه بالتحكم في حدة الالتهابات الجلدية المصاحبة نستطيع حماية أو منع تكوينها. ولعلاج هذه الآثار فتعتمد على الطرق الجراحية الجلدية، لكن



يجب التفكير أولاً وقبل الدخول فيها بما يلي:

- ١ - ما هي الطريقة الجراحية المناسبة لنوع البشرة؟
- ٢ - ما هي النتيجة المتوقعة لتلك الجراحة؟
- ٣ - ما هي المضاعفات المترتبة بعد الجراحة؟
- ٤ - ما هي التكلفة العلاجية؟
- ٥ - ما هي النتائج النهائية وطول الفترة العلاجية؟

ما لا شك فيه إن الهدف من هذه العمليات هو إعطاء البشرة النظرة الجمالية المقبولة، لكن لا بد للمريض أن يعلم أن إعادة البشرة كما كانت قبل الإصابة بحب الشباب يعتبر



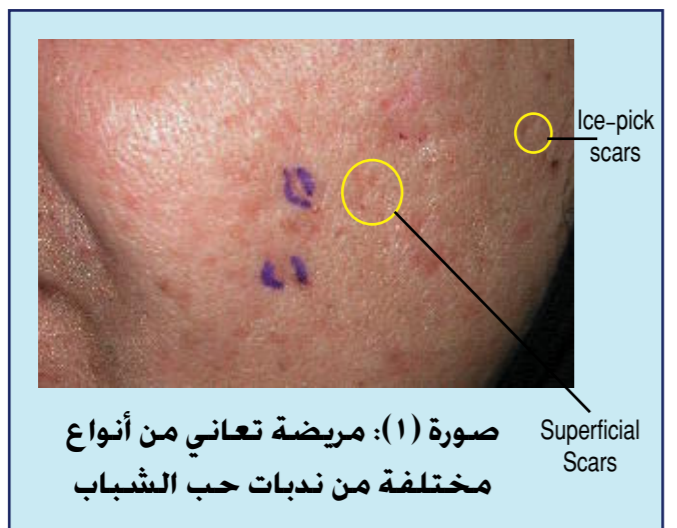
البورد الكندي في الأمراض الجلدية والزمالة التخصصية في جراحة الجلد والليزر (كندا) مسئول وحدة جراحة الجلد / مركز أسعد الحمد للأمراض الجلدية

الندبات الجلدية الناتجة عن حب الشباب Acne Scarring ماهي... وكيف يمكن علاجها؟

- الدكتور / إبراهيم خليل العرادي

ويخضع المصاب إلى كشف سريري تحت ضوء عاكس جانبي للاستفادة من الظل الناجم في أماكن الندبات الجلدية ثم نبدأ بالتقييم السريري على نوعية الندبات ودرجة عمقها والتصاقها بالأنسجة الداخلية في الجلد في كل منطقة من الوجه .

وبعد الفحص السريري الدقيق يتم اختيار العلاج المناسب للشخص المصاب .



أنواع الطرق العلاجية المتوفرة لعلاج الندبات الجلدية:

- ١ - الصنفرة أو الكحيت الجراحي للجلد Dermabrasion
- ٢ - الليزر بأنواعه Laser
- ٣ - التقشير الكيميائي Chemical Peel
- ٤ - الترقيع الجراحي Punch Grafting
- ٥ - استئصال جراحي للندبات Scar Excision

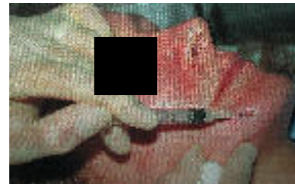يعتبر حب الشباب أحد العوامل الرئيسية لظهور الندبات في جلد الوجه في الجنسين بغض النظر عن عمر الشخص المصاب . فقد يؤدي إلى تشوه الوجه أو تغير في ملامحه المعتادة فيصيب الشخص بالإحباط و العزلة الاجتماعية وخصوصاً عند النساء . فلذلك جُدهن يشترين جميع المستحضرات التجميلية للعناية بالبشرة للتخلص من هذه المشكلة . والبعض يلجئن إلى صالونات التجميل لعمل صنفرة سطحية بالكريستال ويحصلن على تحسن بسيط جداً إما البعض الآخر فقد يلجئن إلى العلاج بالليزر بأنواعه المختلفة والحصول على درجات متنوعة من التحسن حسب نوع الليزر المستخدم.

تنقسم الندبات الجلدية الناتجة عن حب الشباب إلى أنواع نذكر منها :

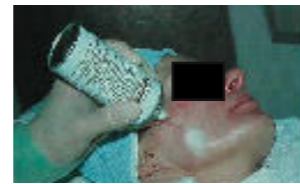- ١ - ندبات الجلد العمودية العميقة Ice-pick scars
- ٢ - ندبات الجلد الأفقية السطحية Superficial (shallow) scars
- ٣ - ندبات الجلد الأفقية العميقة Deep (depressed) scars
- ٤ - ندبات الجلد المتضخمة Hypertrophic or Keloidal scars

وعادة الشخص يصاب بأكثر من نوع من الندبات الجلدية في منطقة الوجه . حيث تعتبر ندبات الجلد العمودية العميقة ice pick scarring الأكثر شيوعاً وغالباً تظهر في منتصف الخد في حين تظهر ندبات الجلد الأفقية في أطراف الخد المصاب .

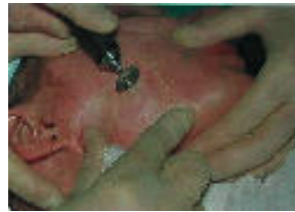صورة (٣) : توضيح خطوات
عملية الكحت الجراحي
(الصفرة الجراحية) :
(أ) أبرة التخدير الموضعي
(ب) فرش مادة ثلجية على
الوجه (ج+د) . الكحت
الجراحي بجهاز بيل
الكهربائي. (هـ) القناع الذي
يلبسه المريض بعد العملية .



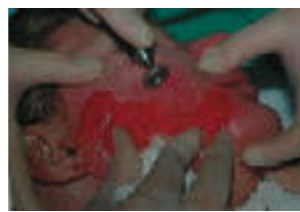خطوة (أ)



خطوة (ب)



خطوة (ج)



خطوة (د)



خطوة (هـ)

التقشير الكيميائي:

وهي عبارة عن وضع مادة كيميائية فوق الجلد تعمل على
تلف الطبقات السطحية أو المتوسطة العمق أو العميقة
للجلد وبالتالي تقشيرها بالتدرج وظهور طبقات جلد طرية
وجديدة خصوصا في منطقة الوجه .

يقسم التقشير الكيميائي إلى درجات حسب العمق التي
تصل إليه إلى :

١ - تقشير كيميائي سطحي Superficial Peel

٢ - تقشير كيميائي متوسط العمق Medium-Depth Peel

٣ - تقشير كيميائي عميق Deep Peel

ونحن بخبرتنا في هذا المجال نعتقد أن التقشير الكيميائي
السطحي هو الأفضل و الأنسب للبشرة السمراء الغالبة
في منطقتنا حتى يمكن تجنب بعض الآثار العكسية الناجمة
من الأنواع الأخرى من التقشير.

كذلك استجابة الندبات الجلدية في التقشير الكيميائي
السطحي لا بأس بها وخصوصا على المدى الطويل وبمقدار
فترات شهرية منتظمة تحت إشراف فريق طبي متخصص .

يبدأ العلاج بفترة تمهيدية وذلك باستخدام كريمات تقشير
وتشمل فيتامين (أ) (Tretinoin cream) أو حمض
الجليكوليك الخفف وذلك عند كل مساء وبكميات بسيطة
وقد يضاف إليهم فيتامين سي (Vitamin C)
أو فيتامين إي (Vitamin E) . لتطرية الجلد قبل التقشير

بتعقيم الوجه بالكحول . ثم يقوم بتخدير الوجه بالكامل
(مناطق التخدير : الخدين وما قبل الأذنين . حدود الجبهة.
الأعصاب الحسية في أعلى الحاجبين وأسفل العينين والفك) .
وأثناء التخدير يحس المريض بالتنميل التدريجي في كل الوجه
وقد يفقد القدرة على تحريك عضلات الوجه لمدة ساعات بعد
العملية .

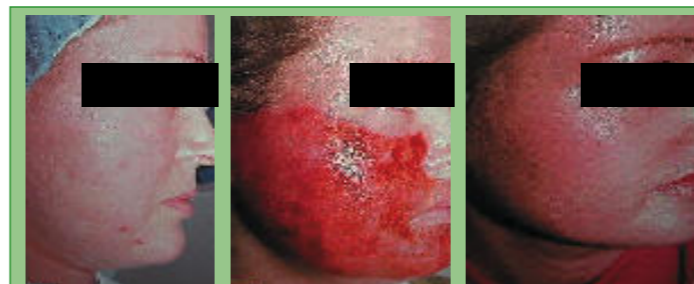أثناء العملية غالبا يقوم الجراح و مساعده برش مادة ثلجية
لتثبيت سطح الجلد المراد تعديله . ثم نقوم بتشغيل جهاز
الكحت بسرعة معينة وذلك لكحت الجلد المصاب وينتج عن
ذلك نزيف سطحي خارجي فوق سطح الجلد تستمر هذه
العملية لمدة ساعة إلى ساعة ونصف .

حينما تنتهي العملية تقوم الممرضة بوضع الدهان الطبي على
جميع الأجزاء التي تم تعديلها ثم يوضع القناع الطبي الخاص
على الوجه أو الضمادات الطبية الخاصة لمدة أربع وعشرين
ساعة . ويعطى المريض التعليمات الطبية الخاصة للغير .

لن تقف العملية عند هذا الحد فقط بل يجب أن يكون المصاب
قد بدأ بتناول الأدوية الخاصة الموصوفة له بيوم واحد على الأقل
قبل العملية وهذه الأدوية تشمل مضادات حيوية و فيروسية و
بالإضافة إلى الكورتيزون ولعدة معينة يحددها الجراح .

بعد العملية يحتاج المريض فترة تتراوح بين ٤-٦ أسابيع للالتئام
و متابعة دورية مع الطبيب الذي قام بهذه العملية . أسبوعيا
ثم كل أسبوعين ثم شهريا . وقد نلجأ إلى استخدام كريمات
التبييض أثناء المتابعة حسب حاجة المريض إليها .

وقد أجرينا الصفرة الجراحية لبعض المرضى الكنديين المصابين
بندبات الجلد المختلفة أثناء زيارتنا في كندا وقد طرأ عليهم أو
عليهن تحسن يتراوح من ٢٠ إلى ٦٠٪ . وقد يزداد هذا التحسن
عند إضافة المزيد من عمليات الصفرة أو الكحت بالليزر لنفس
المريض .



صورة (٢) مريضة مصابة بالندبات الجلدية وتم إجراء لها الصفرة
الجراحية وقد أبدت تحسن كبير بعد العملية بثلاثة أسابيع

٦ - استئصال جراحي للألياف تحت الندبات Subcision
٧ - تعديل الندبات بالحقن الجلدية Intradermal Filling
٨ - عمليات شد الوجه الجراحية.

كذلك يجب أن لا نهمل طرق العلاج الغير جراحية ومنها
استخدام الكريمات الموضعية مثل فيتامين (أ) Tretinoin
Cream حيث يقوم بنتائج جيدة على المدى الطويل . وأيضا
أخذ نفس الفيتامين Isotretinoin بالفم لعدة شهور أثناء
ظهور حب الشباب قد يؤدي إلى تحسن الندبات الجلدية أثناء
العلاج . كذلك استعمال جل السيليكون في بعض الندبات
قد يحسن من شكلها . وأيضا استعمال حقن الكورتيزون
في بعض الندبات المتضخمة قد يحسن من مظهرها ويحبط
فرصة نموها فوق الجلد .

لذلك نجد أحيانا علاج ندبات الجلد الناتجة عن حب الشباب
قد يكون صعبا وذلك نظرا لوجود أكثر من نوع من الندبات
أو يكون منتشرا في كل أجزاء الوجه أو يكون غائرا في أجزاء
أخرى . فلذلك نلجأ أحيانا إلى استخدام أكثر من نوع من
الطرق العلاجية المذكورة سابقا .

ومن المهم أن نعرف أن جميع الطرق العلاجية تعمل على
تحسين الندبات الجلدية وليس إزالتها تماما كما يظن بعض
الأشخاص المصابين ومن خبرتنا في هذا المجال لا توجد حتى
الآن طريقة علاجية فعالة لإزالة جميع الندبات الجلدية في أن
واحد .

ولذا سوف نقوم بشرح مبسط لبعض الطرق العلاجية
المذكورة سابقا ونهدف منها تعريف القارئ بسبل تحسين
الندبات الجلدية التي تصيب الوجه بعد زوال حب الشباب .

الصفرة أو الكحت الجراحي للجلد :

وهي عملية جراحية تقوم فيها بإزالة طبقات الجلد العلوية
بواسطة جهاز كحت كهربائي . حيث يتميز هذا الجهاز بسرعة
دوران تتراوح من ١٥٠٠٠ إلى ٣٠٠٠٠ دورة/دقيقة وذلك باستعمال
رؤوس مختلفة في درجة النعومة (عادية . خشنة . خشنة
جدا) لكحت الجلد في الوجه .

يقسم الوجه إلى وحدات جمالية Cosmetic units قبل
العملية ويتم حديدها بواسطة قلم جراحي ملون إلى الحد
الأيمن و الأيسر و الجبهة و منتصف الوجه . ثم يقوم الجراح

عمليات شد الوجه الجراحية :

ويلجأ الجراح لهذه العملية حينما تفشل جميع المحاولات العلاجية الأخرى . و قد يتحسن المصاب بعد العملية لشهور ولكن سرعان ما ترجع الندبات بعد ترهل الجلد مع تقدم العمر .

ما تقدم يتضح لنا أنه لا يوجد حتى الآن وسيلة علاجية فعالة لعلاج الندبات الجلدية الناجمة عن حب الشباب . وأن معظم الطرق العلاجية المذكورة أعلاه قد تكون أحيانا صعبة ومحبطة لبعض المصابين الذين يرغبون بتحسين تام واختفاء الندبات الجلدية بشكل نهائي . كذلك يتضح لنا الحاجة إلى العلاج بأكثر من طريقة للوصول إلى ما نصلو إليه .

كذلك تأكدنا أن الفحص السريري الدقيق تحت الضوء الجانبي مهم جدا للتعرف على أنواع الندبات الجلدية وبالتالي توجيه المصاب إلى العلاج المناسب . فمثلا الندبات السطحية الغير ملتصقة بالأنسجة الداخلية يمكن علاجها بالحقن العلاجية . بينما الندبات العميقة الملتصقة يمكن علاجها بالاستئصال الجراحي التقليدي والترقيع الجراحي وبعد ذلك كحت الجلد بالليزر أو الصنفرة خلال ٨ أسابيع .

وأيا لآبد من مناقشة الطرق العلاجية مع المصاب . فوائدها ومخاطرها وأثارها المستقبلية ومدى تناسبها مع كل بشرة . وذلك بفترة زمنية يستطيع المصاب فيها مراجعة الأمر مع نفسه أو مع الآخرين قبل المضي في العلاج ومن ثم الاتفاق مع الطبيب على الإجراء الأنسب .

كذلك يجب أن يعي المصابين أن أي من الطرق العلاجية المذكورة سلفا سوف تؤدي إلى نتيجة معقولة وأن من الخطأ اعتبارها وسائل ناجعة للقضاء على الندبات الجلدية في الوجه .

ويجب أن نضع بالاعتبار دائما السبل العلاجية الموضعية للجلد كبديل ناجح لتحسين الندبات في الوجه على المدى الطويل .

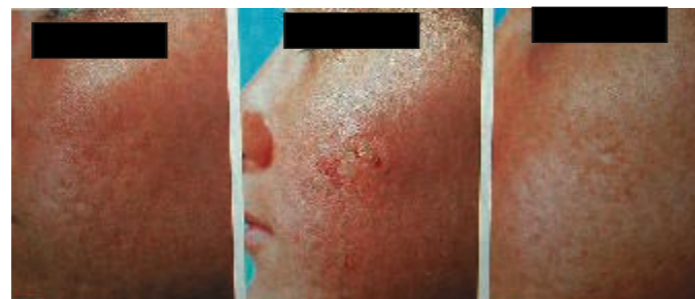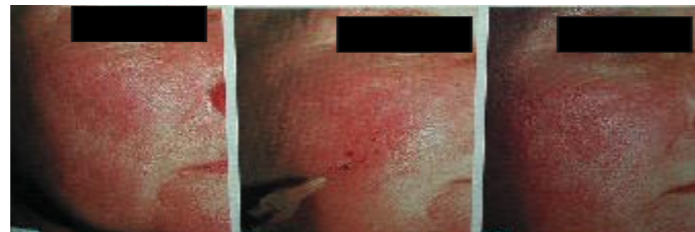تعديل الندبات بالحقن العلاجية :

تعتبر الندبات الجلدية السطحية التي يمكن تصحيحها عند الضغط بأصابع اليدين هي الأفضل للتعديل بالحقن العلاجية مثل الكولاجين . السيليكون . و مواد خطوط الوجه مثل حمض الهالوبورانك وكتل الدهن المنقولة والمزروعة .. الخ .

ونحن نعتقد أن أي مادة علاجية حقن في مناطق الندبات في الوجه يجب أن تكون دائمة وليست مؤقتة تحتاج لإعادة الحقن من فترة إلى أخرى.

فأذن المادة المطلوبة يجب أن تحتوي على مادة دائمة و مادة مؤقتة للملأ الندبة أثناء الحقن . ونخص بالذكر الأرتكول Artecoll والذي يحتوي على الكولاجين وكريات صغيرة تشبه فتات العظم عند حقنها سوف يزول الكولاجين بالتدرج وتبقى الكريات الدائمة والتي تحفز الكريات الدموية البيضاء لامتصاصها و بالتالي يزداد حجمها وبالتدرج تحسن من شكل الندبات .

يحتاج المصاب عادة ثلاث حقن في ثلاث زيارات للحصول على النتائج المرجوة . ويجب أن يعرف المصاب أن هذه المواد لا يمكن التخلص منها بسهولة وسوف تبقى إلى الأبد .

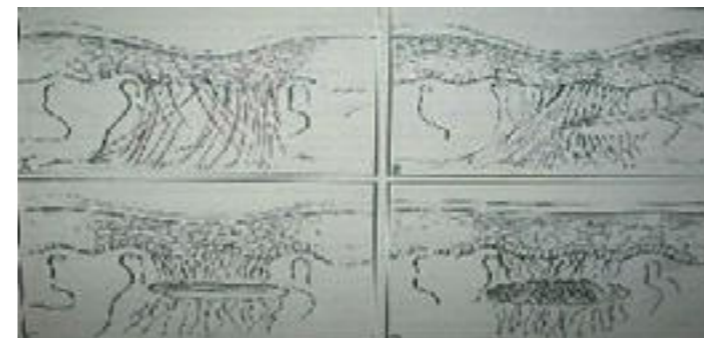


صورة (٦) : مرضى يعانون من ندبات حب الشباب وتم علاجهم بالحقن العلاجية وقد أبدوا تحسن خلال أيام.

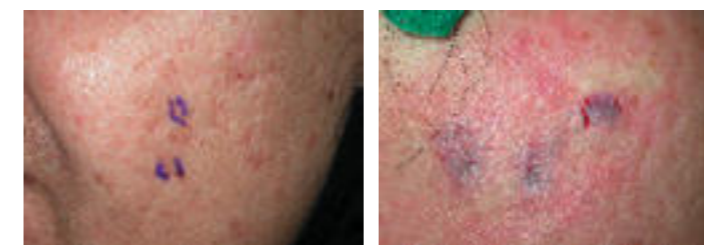
الجلد ونهدف بذلك تقطيع هذه الألياف الجلدية وبالتالي يتكون نسج جلد جديد قد يحسن تدريجيا من هذه الندبات بمقدار ٣٠٪ .

ومن المهم أن نعي أن هذا النوع من العلاج يحتاج متابعة متكررة وخبرة جراحية دقيقة من الطبيب المختص على فترات زمنية معينة . ويعتبر من أفضل الطرق العلاجية حينما لا تنطبق الطرق العلاجية الأخرى كالليزر أو الصنفرة الجراحية مع المصاب .

يتوقع ظهور بقعة داكنة (زرقاء) كالكدمات بعد العلاج قد تستمر من أسبوع إلى عشرة أيام بالإضافة إلى ظهور تورم ليفي مؤقت في منطقة العلاج . وعادة هذه الآثار سوف تختفي تدريجيا مع مرور الوقت .



صورة (٤) : رسم توضيحي لطريقة الاستئصال الجراحي للندبات الجلدية الملتصقة بالأنسجة الداخلية



صورة (٥) : شكل الجلد بعد عملية الاستئصال الجراحي للندبات الجلدية . الكدمات الزرقاء سوف تزول تدريجيا بعد أسبوع تقريبا .

الوجه. وقد يتضمن هذا الحل عملية كحت بالليزر أو الصنفرة الجراحية مستقبلا للحصول على أفضل النتائج .

للاستئصال الندبات الجلدية العمودية العميقة وجدنا أن من الممكن استخدام المثقب Punch (٢م وأقل) وبالتالي ترك الجرح الناتج للالتئام الثانوي . أما إذا كان حجم الندبات ٣ م وأكثر فمن الممكن استخدام المثقب ومن ثم رفع الندبة إلى مستوى الجلد المطلوب . ولكن إذا كانت هذه الندبات عميقة وليافية ولا تصلح في الوجه فسوف تستأصل جراحيا ثم يتم ترقيع الجرح برقعة جلدية متناسقة باللون والسماكة من خلف الأذنين إلى المنطقة المطلوبة .

الكحت الجراحي بالليزر:

لقد وجدنا إن الكحت الجراحي سواء بالليزر (ثاني أكسيد الكربون) أو الصنفرة قد ينتج عنه تحسن سريري بنسبة ٨٠٪ من ندبات حب الشباب . وأيضا تحسن للجلد بشكل عام بنسبة ٢٥٪ تقريبا.

ويعمل ليزر ثاني أكسيد الكربون على انبعث ضوء ذو موجة طولية محددة إلى خلايا الجلد المصابة والغير مصابة بالندبات وبالتالي يحدث امتصاص للطاقة المنبعثة ويتحول الماء في الخلايا إلى بخار يعمل على تفحمها وتلفها وبالتالي التخلص من الطبقات العليا في الجلد .

ونحن نعتقد أن التحسن الطفيف الذي يطرأ على وجه المصاب بعد الكحت الجراحي بالليزر ناتج عن انكماش الكولاجين في الجلد المعالج وبالتالي يحدث شد في جلد الوجه .

وهناك بعض الآثار الجانبية لهذه العملية الغير مرغوبة هي حدوث توسع للندبات بحيث تصعب علاجها وظهور احمرار دائم بالجلد بعد العلاج.

إستئصال جراحي تحت الجلد (Subcision Surgery):

وفيه نقوم باختيار بعض الندبات العمودية والسطحية والتي تمتاز بوجود ألياف جلدية تحت الجلد . ونقوم بتخديرها موضعيا. وبعد ذلك نغرس إبرة محددة الحجم باتجاهات مختلفة تحت