

# Auto-hemoterapia

## Casos Documentados I

fevereiro/2018

A Auto-hemoterapia(AHT) é uma técnica simples, em que se coleta pequena quantidade de sangue da veia, reaplicando-a em seguida no músculo. Este procedimento promove um aumento das células de defesa do organismo, o que proporciona alívio e cura de diversas enfermidades. O maior divulgador da terapia no Brasil é o médico carioca Dr. Luiz Moura.

Para saber mais sobre a AHT, veja:

AUTO-HEMOTERAPIA, CONTRIBUIÇÃO PARA A SAÚDE, CONVERSA COM DR. LUIZ MOURA:

vídeo (completo): <http://www.youtube.com/watch?v=o-FXxoc-dmE>

html: <http://www.rnsites.com.br/auto-hemoterapia-dvd.htm>

-

vídeos (em capítulos: audio em português - legendas em inglês e espanhol)

<http://www.youtube.com/AHTenglish320x240>

<http://www.youtube.com/AHTespanol>

<http://www.youtube.com/AHTenglish>

Esta terapia é centenária e é praticada livremente em todo o mundo. Entretanto em 2007, sob as alegações de falta de comprovação científica e que por este motivo a terapia poderia oferecer muitos riscos à saúde, a técnica foi proibida "somente" no Brasil, pela ANVISA (Agência de Vigilância Sanitária), salientando-se que esta proibição foi formalizada "somente" aos profissionais de saúde, pelo seus conselhos de classe. E como não existe nenhuma lei que proíba a AHT, qualquer pessoa que desejar, poderá fazer uso da terapia.

Ressalte-se que nunca houve registro em nenhum órgão de saúde, de alguém que tenha sido prejudicado pela terapia, e muitas foram as Publicações e Estudos divulgados pelos defensores da terapia. Os testemunhos de pessoas que obtiveram benefícios com a auto-hemoterapia continuam a multiplicar-se em proporção geométrica pela internet. E se acaso alguém lhe falar em riscos da AHT, pergunte a pessoa, se ela pode lhe mostrar casos de insucesso, mas casos documentados, pois não servem falatórios e suposições, para que você possa comprovar as afirmações dela com seus próprios olhos, da mesma maneira como fazem os defensores da AHT, que mostram "muitos casos documentados".

Para maiores informações sobre esta situação, veja:

SITUAÇÃO DA AUTO-HEMOTERAPIA NO BRASIL:

<http://www.youtube.com/watch?v=o-FXxoc-dmE>

<http://www.rnsites.com.br/auto-hemoterapia-dvd.htm>

Auto-Hemoterapia por Doutor Luiz Moura:

<http://autohemoterapia-por-doutor-luiz-moura.blogspot.com.br>

## Links:

<http://autohemoterapia-por-doutor-luiz-moura.blogspot.com.br>

<http://www.youtube.com/worldautohemotherapy>

<http://www.hemoterapia.org/>

<http://amigosdacura.ning.com/>

<http://www.rnsites.com.br/auto-hemoterapia.htm>

<http://hssuffer.wordpress.com/auto-hemoterapia-sangue-que-cura>

Endereços desta página:

html: [http://www.geocities.ws/autohemoterapiabr/aht\\_casos\\_de\\_sucesso\\_1.htm](http://www.geocities.ws/autohemoterapiabr/aht_casos_de_sucesso_1.htm) ,

[http://autohemoterapia.orgfree.com/aht\\_casos\\_de\\_sucesso\\_1.htm](http://autohemoterapia.orgfree.com/aht_casos_de_sucesso_1.htm)

pdf: [http://www.geocities.ws/autohemoterapiabr/aht\\_casos\\_de\\_sucesso\\_1.pdf](http://www.geocities.ws/autohemoterapiabr/aht_casos_de_sucesso_1.pdf) ,

[http://autohemoterapia.orgfree.com/aht\\_casos\\_de\\_sucesso\\_1.pdf](http://autohemoterapia.orgfree.com/aht_casos_de_sucesso_1.pdf)

\* Veja também: **Relatos (testemunhos de usuários) beneficiados pela Auto-hemoterapia:**

336 páginas de relatos separados por doenças:

<http://www.rnsites.com.br/Relatos.htm>

## Grupos no Facebook:

Auto-Hemoterapia por Doutor Luiz Moura:

<https://www.facebook.com/AutohemoterapiaPorDoutorLuizMoura/>

Auto-hemoterapia - Meu sangue me cura:

<https://www.facebook.com/groups/autohemoterapiatrataecura/>

AMIGOS DA CURA:

<https://www.facebook.com/groups/422963371070990/>

AUTOHEMOTERAPIA DO MUNDO LUSOFONO PARA O PLANETA:

<https://www.facebook.com/groups/lusofons/>

Hémoterapia, O Sangue que Cura Eu faço:

<https://www.facebook.com/groups/sanguequecura/>

Para reduzir o tamanho do arquivo no formato PDF, algumas imagens foram diminuídas. Os artigos originais poderão ser acessados em:

Auto-Hemoterapia por Doutor Luiz Moura:

<http://autohemoterapia-por-doutor-luiz-moura.blogspot.com.br>

**Para ajudar** na divulgação da auto-hemoterapia:

- **Documente seu testemunho publicando** (e avise nos grupos acima citados) seus laudos, fotos, exames e outros documentos, mostrando de maneira clara, que a auto-hemoterapia é eficaz e muito benéfica!

# Auto-hemoterapia cura cisto ovariano (Genaura Tormin)



## COMPROVAÇÃO SOBRE OS EFEITOS DA AUTO-HEMOTERAPIA (Genaura Tormin)

Como Delegado de Polícia, reputo a prova material a melhor delas, pois a testemunhal é, vulgarmente, conhecida como a "prostituta das provas".

É aquele ditado: mata-se a cobra e mostra-se pau. Assim, veja a comprovação de que a Auto-Hemoterapia é uma prática benfazeja à humanidade.

Eis aí os laudos comprobatórios da presença de enorme cisto ovariano e, em seguida, o laudo do seu desaparecimento. Digo e comprovo porque a protagonista SOU EU!

\* \* \*

Os laudos(\*) podem ser vistos em:

<http://genaura.blogspot.com/2009/10/comprovacao-sobre-os-efeitos-da-auto.html> (1)

(\*) para ver os laudos em tamanho grande, posicione o mouse sobre as imagens e clique-as com o botão direito do mouse. Depois clique em abrir em outra janela.

Veja também o relato completo da querida Dra. Genaura e muitos outros testemunhos de beneficiados com a AHT no site INCRÍVEIS BENEFÍCIOS DA AUTO-HEMOTERAPIA:

<http://www.recantodasletras.com.br/artigos/387723> (2)

**OBS:** Para postagens sobre a AHT, queira por gentileza fazê-lo somente no site: INCRÍVEIS BENEFÍCIOS DA AUTO-HEMOTERAPIA no recanto das letras (link 2), pois o blog genaura.blogspot (1) onde estão os laudos, é para uso exclusivo da Dra. Genaura, é onde ela posta suas poesias, artigos e outros.

Assista ao vídeo deste testemunho no YouTube:

Incríveis benefícios da auto-hemoterapia - por Genaura Tormin:

<http://www.youtube.com/watch?v=8FtGC6W2ux8>



Alameda Coronel Joaquim Bastos, 317, Setor Martins  
Fone: (62) 3192-8787 / Fax: (62) 3192-8685 - Goiânia - GO

Paciente : GENAURA MARIA DA COSTA TORMIM	Registro : 136629
Médico : DR. LETICIA MARIA MARTINS PIRES	Idade : 61A e 4M
Convênio : UNIMED	Data : 03/11/2006

#### LAUDO DE ULTRA-SONOGRAFIA - ENDOVAGINAL

#### EQUIPAMENTO :

Exame realizado em modo bidimensional com equipamento dinâmico vaginal na frequência de 6,50 Mhz.

#### BEXIGA :

Conteúdo anecóico, paredes lisas e bem delimitadas.

#### VAGINA :

Acusticamente normal.

#### ÚTERO :

Em medioversão, desviado para direita, de contornos regulares e limites precisos.

Medindo: 5,50 x 4,50 x 5,20 cm e volume de: 57,92 cm<sup>3</sup>.

Miométrio de textura acústica homogênea.

Canal endocervical fechado.

Eco endometrial presente, bem delimitado, regular, linear e fino.

Espessura do eco endometrial : 4,00 mm.

#### ANEXOS :

Ovário Direito para-uterino, de contornos regulares e limites precisos.

Exibindo parênquima de textura mista

Medindo: 3,80 x 2,00 x 2,70 cm e volume de: 11,37 cm<sup>3</sup>

Presença de imagem complexa, medindo 24 mm.

Ovário Esquerdo para-uterino, de contornos regulares e limites precisos.

Exibindo parênquima de textura mista

Medindo: 2,30 x 1,40 x 2,00 cm e volume de: 2,90 cm<sup>3</sup>.

#### F.S.D. :

Livre.

#### OBSERVAÇÕES :

Laudo com 06 fotos em anexo.

#### HIPÓTESE DIAGNÓSTICA:

Aspecto ecográfico compatível com:

Imagem complexa em ovário direito.

DR. ANTONIO GUILHERME NAVES  
CRM-GO 5452

\*Os Exames sofrem influências diversas, somente o seu Médico Assistente poderá interpretá-los.\*



Alameda Coronel Joaquim Bastos, 317, Setor Martins  
Fone: (62) 3192-8787 / Fax: (62) 3192-8685 - Goiânia - GO

Paciente : GENAURA MARIA DA COSTA TORMIM	Registro : 136829
Médico : DR. LETICIA MARIA MARTINS PIRES	Idade : 61A e 4M
Convênio : UNIMED SENHA	Data : 07/11/2006

#### LAUDO - DOPPLERVELOCIMETRIA DA PELVIS

#### EQUIPAMENTO :

Exame realizado em modo bidimensional com equipamento dinâmico vaginal na frequência de 6,50 Mhz.

#### DESCRIÇÃO :

Realizado Dopplervelocimetria para mapeamento da pélvis, onde se observa:

Ovário direito para-uterino, textura mista, forma e volume normais (volume = 3,5 cm<sup>3</sup>).

Ausência de sinais de neovascularização.

Menor IR encontrado = 0,72.

Observa-se absorção total da imagem complexa descrita no exame anterior (03/11/2006).

Ovário esquerdo para-uterino, textura mista, forma e volume normais (volume = 2,9 cm<sup>3</sup>).

Ausência de sinais de neovascularização.

Menor IR encontrado = 0,55.

#### OBSERVAÇÕES :

Laudo com 08 fotos em anexo.

Laudo com 04 fotos coloridas em anexo.

#### HIPÓTESE DIAGNÓSTICA :

Dopplervelocimetria dentro dos padrões da normalidade.

DR. ANTONIO GUILHERME NAVES  
CRM-GO 5452

\*Os Exames sofrem influências diversas, somente o seu Médico Assistente poderá interpretá-los.\*



**Prado Diagnósticos em Medicina**

Oeste: Rua 22, c/ 15, nº 466 - Setor Oeste - Tel/Fax: (62) 3215-3053  
Marista: Alameda Eugênio Jardim, nº 330 - St. Marista - Tel/Fax: (62) 3281-1552  
Buena: Rua T-68, esq. c/T38, nº 315, Via Médica - St. Buena - Tel/Fax: (62) 3236-9300  
Coimbra: Rua 237, nº 17, Samaritano Esp. Médicas - St. Coimbra - Tel/Fax: (62) 3233-0700  
Aeroporto: Rua 3A nº 41 - St. Aeroporto - Tel/Fax: (62) 3223-3977  
E-mail: prado@pradodiagnosticos.com.br  
Goiânia - GO

Paciente: **GENAURA MARIA DA COSTA TORMIN**

Cod. Pac.: **16180**

Exame : **Doppler color. venoso membro inferior (unilateral)**

Data : **03/09/2008**

Médico : **GEZER GONCALVES DE MOURA**

Ausência de sinais de obstrução aguda ou antiga.

- **Veia Poplítea- Veias** pérvia, com paredes lisas, compressíveis, ausência de trombos. Ao Doppler, fluxo fásico com respiração, aumento positivo à compressão distal. Não há refluxo. Sinais de obstrução antigarecanaliada

**Tibiais Posteriores, Fibulares, Gastrocnêmias e Soleares:** pérvias, com paredes lisas, compressíveis, ausência de trombos. Ao Doppler, fluxo fásico com respiração, aumento positivo à compressão distal. Não há refluxo. Ausência de sinais de obstrução aguda ou antiga.

- **Veia Safena Magna** : tópica, pérvia, compressível e com ausência de trombos.

- **Veia Safena Parva** : tópica, pérvia, compressível e com ausência de trombos.

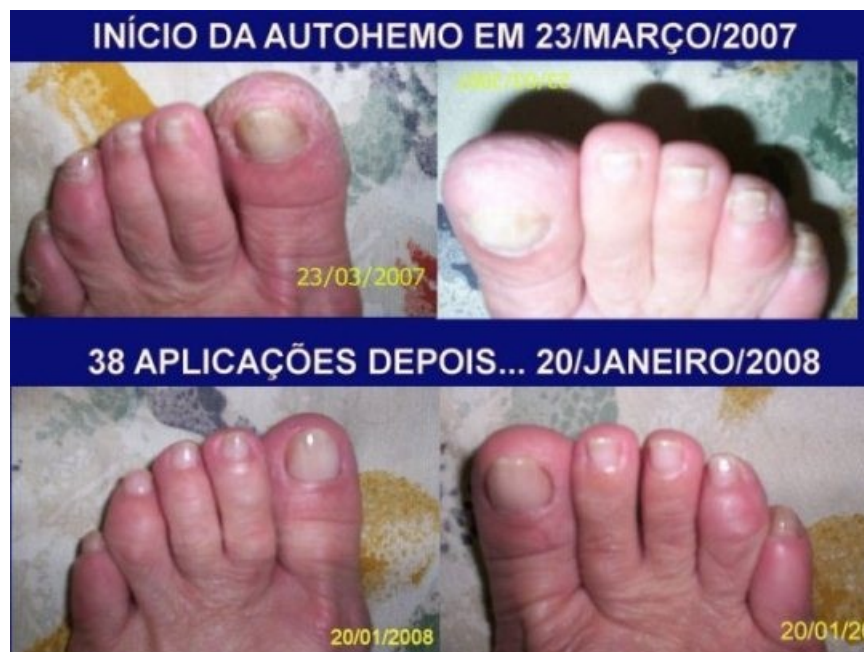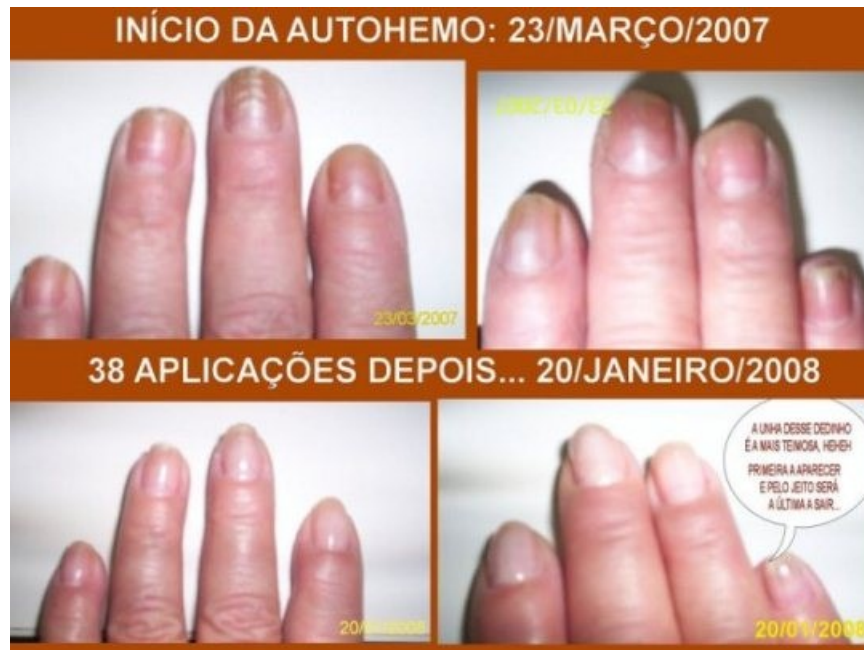**IMPRESSÃO DIAGNÓSTICA:**

- SISTEMA VENOSO PROFUNDO PÉRVIO, SEM SINAIS DE TVP AGUDA COM SINÉQUIAS EM FEMORAL COMUM E SUPERFICIAL SINAIS DE TVP ANTIGA EM MIE COM RECANALIZAÇÃO COMPLETA
- SAFENAS PÉRVIAS, SEM TROMBOS E SEM REFLUXO.

Dr.(a) **GEZER GONCALVES DE MOURA**  
CRM 5645

# Psoríase: 38 aplicações de auto-hemoterapia

Registro fotográfico de 38 aplicações da AHT, mostrando a melhora, em caso de psoríase nas mãos e pés.



# AUTO-HEMOTERAPIA CURA ECZEMA

ALGUMA DÚVIDA?

PRECISAM DE MAIS PROVAS?

EU ESTOU SATISFEITO!

AUTO-HEMOTERAPIA CURA ECZEMA. MULTIPLE LANGUAGES CC

Cura de alergia crônica de pele com a auto-hemoterapia. A medicina convencional não conseguiu resolver o problema com a indicação de pomadas e corticóides. Seis meses e aí está o resultado. No dia seguinte à primeira aplicação já estava melhor. Vejam!

-

Sangue que cura

AUTO-HEMOTERAPIA

Dicionário de 1958 em que já consta o verbete: "auto-hemoterapia" (técnica antiga)

Auto-hemoterapia: tratamento feito com o sangue do próprio paciente. E recentemente recomendada em casos de furunculose.

Depoimento Pessoal

Alergia crônica.

Dermatite atópica, eczema, dermatose, atopia: enfim, vários nomes ...

O tratamento convencional não resolveu:

- você irá morrer com a alergia, mas não da alergia - doença crônica incurável.

A auto-hemoterapia está curando - Veja!

foto: 13 de junho de 2011

foto: 14 de junho de 2011

foto: 26 de junho de 2011

SOFRIMENTO

Pequenas bolhas de água.



Coceira.

Ressecamento

Rachadura da pele.

Sangramento.

Impossibilidade de lidar com papéis.

Impossibilidade de cumprimentar as pessoas.

foto: 1 de janeiro de 2012

Saúde da pele

A mão de volta à sua condição normal, após seis meses de tratamento com a auto-hemoterapia.

Recuperação da auto-estima.

Recuperação da alegria de viver.

O mesmo verbete "auto-hemoterapia" em dicionário do ano 2000 consta como pertencente à Medicina: "Med."

Tratamento feito com o sangue do próprio paciente, através de injeções.

ALGUMA DÚVIDA?

PRECISAM DE MAIS PROVAS?

EU ESTOU SATISFEITO!

Auto-hemoterapia.

MEU SANGUE ME CURA.

Esta gota me pertence.

Campanha Nacional em Defesa da AUTO-HEMOTERAPIA.

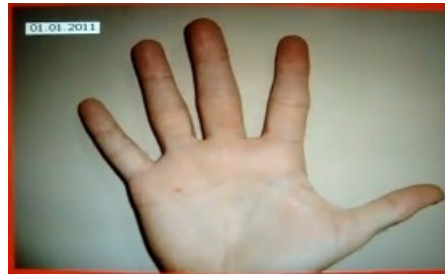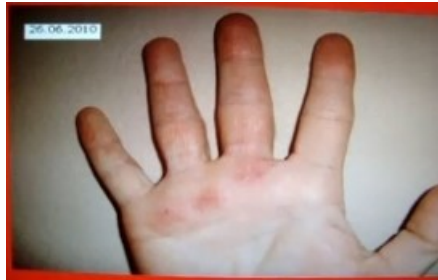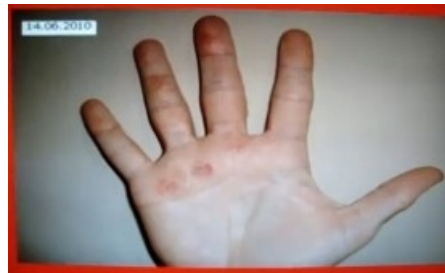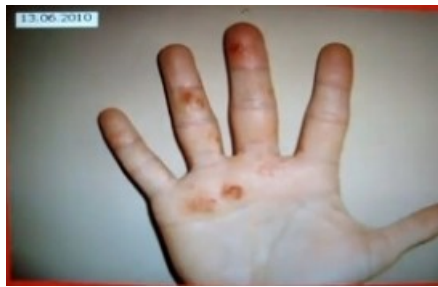Sites que eu encontrei com vídeos.

(Veja links abaixo)

Os Defensores da autohemoterapia agradecem o Sr. Noexluna por ter feito este vídeo.

Agradecimento Especial ao DOUTOR LUIZ MOURA

(70 anos de experiência profissional e 87 anos de amor ao próximo)



# **AUTO-HEMOTERAPIA cura ULCERA VARICOSA**

Ulcera Varicosa tratada  
EFICAZMENTE  
CON AUTOHEMOTERAPIA

Com la primera aplicacion realizada el 17 de Marzo y la foto fue tomada el 22 de marzo  
Se colocaron 5cms de sangre intramuscular

Con la segunda aplicacion 10 cms realizada el 23 de marzo-11  
y la foto tomada el 31 marzo-11

Tercera aplicación de 10 cms de sangre realizada el 31 de marzo 2011.  
Foto tomada el 5 de Abril-11.  
Comienza a verse la formacion de tejido (carne) en la lesión

LA PERSONA SE ESTA APLICANDO  
10 CMS DE SU PROPIA SANGRE  
INTRAMUSCULAR CADA 5 DIAS Y  
LLEVA 9 SESIONES HASTA LA  
ULTIMA FOTO

LA AUTOHEMOTERAPIA CURA LAS ULCERAS VARICOSAS,

CURA EL ASMA, EL ACNE, COLESTEROL

LIMPIA EL ORGANISMO EN GENERAL

ES ECONOMICA Y EFICAZ

AYUDA MUCHO A LOS ANCIANOS

INFO: AUTOHEMOTERAPIA.WMV

DOUTOR LUIZ MOURA

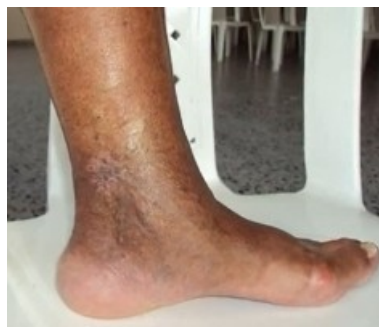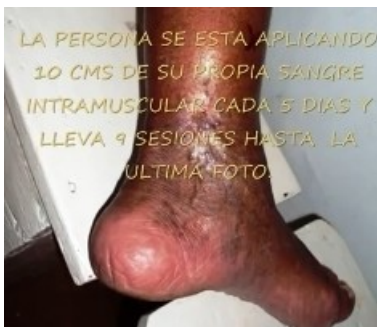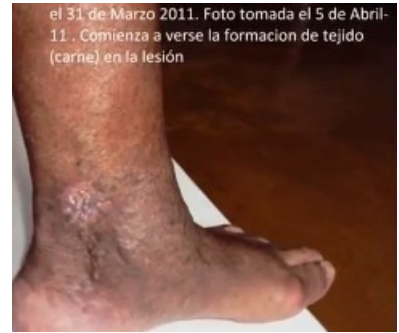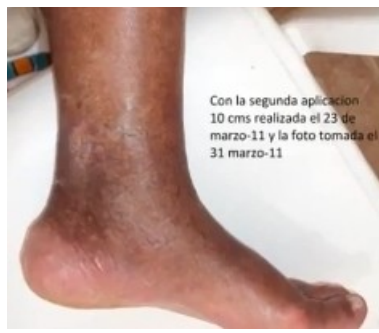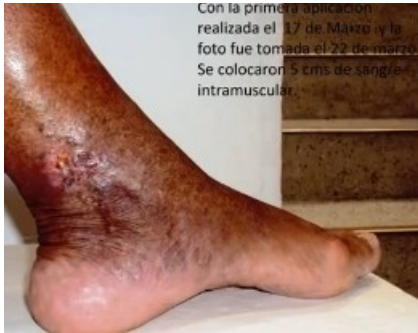SU DIFUSOR

# COMPARTO ESTE CON TODOS LOS QUE SUFREN

Retirado do vídeo: AUTOHEMOTERAPIA SI CURA

[http://www.youtube.com/watch?v=qDah5i\\_b5BA](http://www.youtube.com/watch?v=qDah5i_b5BA)

canal no youtube: <http://www.youtube.com/user/luarzerimar1>



---

# José Dutra: Curado de Crohn com a Auto-hemoterapia

Vídeos:

<http://www.youtube.com/watch?v=emOMHK2SMAo>

<http://www.youtube.com/watch?v=iK187g741YU>

<http://www.youtube.com/watch?v=SY5R9fO1cuc>



## Curado de Crohn com a Auto-hemoterapia

Meu nome é José Luiz Dutra,  
tenho hoje 77 anos,  
moro em Salvador Bahia.

Doença de Crohn considerada incurável,  
se caracteriza por úlcera do intestino  
e grande desconforto do fluxo intestinal,  
perda de peso e efeitos psicológicos negativos.

Há mais de 10 anos vinha eu sofrendo com esta doença,  
tomando os medicamentos tradicionais,  
tipo azulfim, mesacol etc  
sem melhoria, fazendo colonoscopias anuais.

Em 2007 tomei conhecimento da Auto-hemoterapia  
através do vídeo do Dr. Luiz Moura,  
logo após uma colonoscopia que mostrava a doença estacionária.

Meu pai praticou por muitos anos na sua antiga farmácia a Autohemoterapia,  
no tratamento de furunculose, acnes e feridas.

Até 1945 não existiam penicilina ou sulfa,  
e o tratamento dessas doenças era feito com Autohemoterapia.

Nunca houve casos de rejeição, reação alérgica  
ou infecciosa nas aplicações que ele fazia.

Em 2008 fiz Autohemoterapia por 6 meses,  
com aplicação semanal de 10 ml no músculo,  
totalizando 24 aplicações.

Resultado obtido foi a cicatrização total das úlceras,  
e desaparecimento dos pólipos comprovado por colonoscopia,  
melhoria do trato intestinal, ganho de peso e disposição geral.  
Foram os resultados obtidos.

Trecho de e-mail do:  
José Luiz Dutra

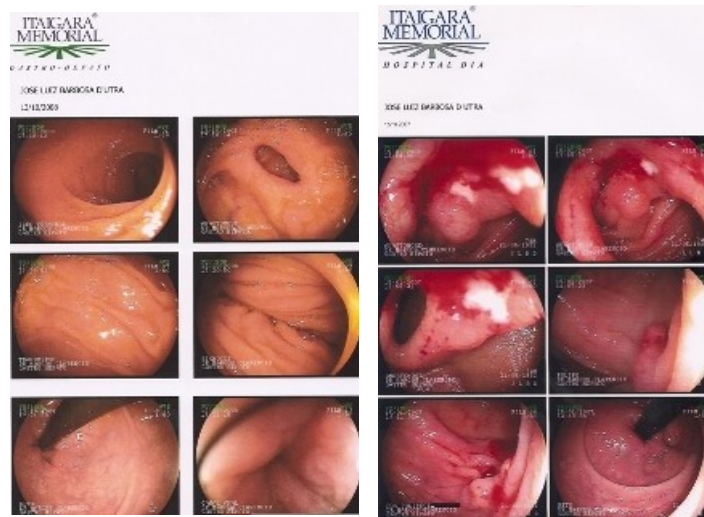
Há milhões de pessoas com doenças autoimunes, sofrendo como eu sofria.  
Peço à você fazer chegar meu depoimento ao conhecimento de todos.  
Que Deus lhe proteja,  
do amigo  
José Luiz Dutra

Agradecimentos

José Luiz Dutra  
Paulo Magalhães  
SALVADOR BA BRASIL

2008  
colonoscopia depois de 24 aplicações de Autohemoterapia sem a doença

2007  
colonoscopia antes da AHT comprovando a doença



# Autohemoterapia elimina Helicobacter pylori (H. pylori)

A autohemoterapia melhorou minha gastrite porque eliminou H. pylori (eliminação da bactéria, vide comprovação dos exames abaixo), e também estou melhorando das seguintes enfermidades:

- prisão de ventre e distensão abdominal,
- sinusite,
- esteatose hepática
- problemas de garganta,
- artrose,
- má circulação do sangue

Por causa da Auto-hemoterapia, hoje tenho uma qualidade de vida como nunca experimentei até então. Este remédio veio do laboratório de DEUS. Graças a ELE e ao Dr. LUIZ MOURA, estou feliz e vivendo melhor.

Diva Gomes  
Brasil

## OBSERVAÇÕES:

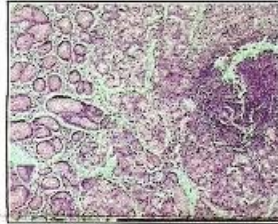
- Meus exames são de out/2009. Hoje, fev/2010, sinto-me curada da gastrite, e eu diria que a melhora já alcançou os 90% da artrose, esteatose hepática. Também não sinto mais os problemas de prisão de ventre, má circulação do sangue e de urina, e nem de garganta. (Diva Gomes)

Video no Youtube no canal: <http://www.youtube.com/worldautohemotherapy>

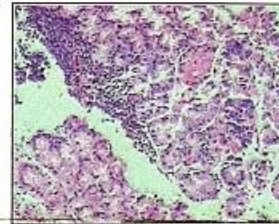


Nome: Diva Gomes de Sa      Sexo: F    Idade: 63    Data de Nasc.: 02/04/1948    Tel:  
Endereço:      Bairro:      Cidade:      Estado: MS  
Médico: Dr. Alvaro Massao Morissugui    Procedência: Hospital Universitário de Dourados-HU/UFOD  
Prontuário: 780      Convênio: HUD    Data da Liberação: 23/10/2009    Exame nº: 09003078AP

EXAME ANATOMOPATOLÓGICO



MICROSCOPIA



MICROSCOPIA

**Material:** Biópsias gástricas (corpo e antro).  
**Análise Macroscópica:** Material recebido em formalina, em frasco único, identificado como corpo e antro constituído por 3 fragmentos irregulares, o maior medindo 0,5x0,2x0,1 cm, e o menor medindo 0,4x0,3x0,2 cm, cremes e elásticos.  
FIT: Fragmentos: 3. Blocos: 1. Lâminas: 1.

**Análise Microscópica:** Os cortes histológicos exibem mucosa gástrica de padrão antral e corpo / fundo com infiltrado inflamatório crônico moderado e congestão vascular. Não se observa presença de neutrófilos agredindo glândulas. O revestimento epitelial glandular é típico.

**Conclusão:** Mucosa de padrão antral e corpo / fundo apresentando:

**PANGASTRITE CRÔNICA MODERADA SEM ATIVIDADE INFLAMATÓRIA NEUTRÓFÍLICA.**

Metaplasia intestinal: NÃO OBSERVADA.

Atrofia: NÃO OBSERVADA.

Pesquisa de H. pylori: NEGATIVA. ←

**Informações Clínicas:** Pangastrite erantematosa moderada com erosões planas intensa no antro.

Dr. Joaquim Costa Rosa - CRM - MS 4780  
Especialista em Patologia

O presente laudo e resultado de uma análise interpretativa com aspectos subjetivos. As informações da requisição do exame, o emprego de técnicas especiais (a sensibilidade e a especificidade do método de estudo utilizado não são absolutas) e a evolução do conhecimento científico são elementos importantes nesta análise. Eventual discordância no laudo deverá ser imediatamente comunicada para que se possam tomar as medidas necessárias até a revisão do caso. E-mail: laboratoriocostarosa@uol.com.br






Protocolo: 6653/2008-A/AB  
Paciente: **DIVA GOMES DE SÁ** Idade: 64  
Entrada: 02/10/2008 Saída: 03/10/2008  
Solicitante(s): DR. WALTER MACEDO FILHO  
Procedência: DOURADOS/ VIGILÂNCIA EPIDEMIOLÓGICA

**MATERIAL:** Biópsia do antro gástrico

**MACROSCOPIA:** Material recebido em formolína constando de três fragmentos tissulares acastanhados, elásticos, medindo o maior 0,3 cm de diâmetro. (3P-1B)

**MICROSCOPIA:** Preparados histológicos revelam fragmentos de mucosa gástrica do antro apresentando lâmina própria com edema, vasos congestos e infiltrado inflamatório composto por linfócitos, plasmócitos e neutrófilos, estes últimos permeando áreas focais do epitélio glandular. Identificam-se estruturas bacilíferas compatíveis com *Helicobacter pylori* em meio ao muco foveolar. Ausência de malignidade no presente material.

**DIAGNÓSTICO:** **BIÓPSIA DO ANTRO GÁSTRICO:**  
**. GASTRITE CRÔNICA ANTRAL, EM ATIVIDADE MODERADA, ASSOCIADA AO**  
***Helicobacter pylori***

  
MARIA DE LOURDES C. AGUIAR - GRMMS 2183

LEIA COM ATENÇÃO: O presente laudo é uma análise interpretativa com aspectos subjetivos, sendo consequência de correlação de dados clínicos e morfológicos. Os diagnósticos podem variar na dependência do patologista examinador, das informações contidas nas requisições dos exames, do emprego de técnicas especiais e da evolução dos conhecimentos científicos. Qualquer discordância frente ao laudo deverá ser imediatamente comunicada, postergando-se medidas corretivas até que o caso seja reavaliado, para a substituição e/ou complementação de exames.

Este laudo não substitui, para a interpretação e a emissão de laudo, o exame propriamente dito. Solicite e necessite de novas investigações.

# Tratamento da Esclerodermia doença auto imune através da auto-hemoterapia: Um estudo de caso clínico

Revista Referência, edição - II Série nº 9 Março de 2009



UNIPAC  
Universidade Presidente Antônio Carlos de Juiz de Fora  
Faculdade de Enfermagem

## TRATAMENTO DE FERIDAS ATRAVÉS DA AUTOHEMOTERAPIA: UM ESTUDO DE CASO CLÍNICO

Autora: GEOVANINI, Telma[1]

Co-autor: NORBERTO, M.M. Correa[2]-

[1]- Mestre em Enfermagem, Coord.do Curso de Enfermagem –UNIPAC Juiz de Fora [telma@unipac.com.br](mailto:telma@unipac.com.br)

[2]-Médico Cirurgião Geral e Mastologista [norberto@unipac.com.br](mailto:norberto@unipac.com.br)

**Resumo:** Neste estudo, apresentamos através de acompanhamento sistematizado com exames clínicos, registros no prontuário e registros fotográficos das lesões, o caso da cliente ADB, 48 anos, branca, do lar, diagnóstico de esclerodermia, portadora de extensas feridas com predominância de tecido necrótico, envolvendo os membros inferiores dos joelhos para baixo e outra ferida com cratera profunda na mama direita. A esclerodermia é uma doença do tecido conjuntivo que afeta a pele, e algumas vezes os órgãos internos. É classificada como doença auto-imune devido ao fato de que o sistema imunológico nestas doenças é ativado para agredir os tecidos do próprio organismo. A paciente em questão apresentava a forma sistêmica (esclerose sistêmica) que afeta os órgãos e sistemas internos do organismo. Submetida à auto hemoterapia com aplicações de 20 ml de sangue uma vez por semana durante 4 meses e limpeza das feridas com solução isotônica de cloreto de magnésio a 10%, a cliente apresentou melhora acentuada do quadro clínico, com remissão dos sintomas e granulação de 70% da área afetada nos MMII, enquanto que a ferida da mama cicatrizou totalmente.

**Palavras chave:** auto hemoterapia, medicina alternativa, esclerodermia, imunologia

## Introdução

As células do sistema monocítico fagocitário - SMF são especialistas em fagocitose e apresentação de antígeno ao exército do sistema imune. São elas: macrófagos alveolares, micróglia, células de Kuppfer, células dendríticas, células de Langerhans e macrófagos em geral, sendo os macrófagos comprovadamente células de altíssimo poder fagocitário, atuantes no processo de cicatrização. ABBAS (2003) A autohemoterapia visa a autoestimulação do sistema imunológico através da retirada de determinado volume de sangue venoso do paciente e aplicação deste mesmo volume por via IM, dividindo-se o volume em 2 ou mais partes, técnica simples que estimula o aumento dos macrófagos pela medula óssea, indicada especialmente em doenças auto imunes. “Antes da aplicação do sangue, em média a contagem dos macrófagos gira em torno de 5%. Após a aplicação a taxa sobe e ao fim de 8 horas chega a 22%. Durante 5 dias permanece entre 20 e 22% para voltar aos 5% ao fim de 7 dias a partir da aplicação da auto hemoterapia. O retorno aos 5% ocorre quando não há sangue no músculo.” MOURA (2006) A terapia funciona complementando a ação da antibioticoterapia que paralisa a reprodução de microorganismos, enquanto o sistema imunológico ativado, vence a infecção. MICHAEL W (1992). A esclerodermia é uma doença do tecido conjuntivo

que afeta a pele, e algumas vezes os órgãos internos. É classificada como doença auto-imune devido ao fato de que o sistema imunológico nestas doenças é ativado para agredir os tecidos do próprio organismo. A paciente em questão apresentava a forma sistêmica (esclerose sistêmica) que afeta os órgãos e sistemas internos do organismo. CLAMAN HN (1999), Na esclerose sistêmica, o sistema imunológico costuma causar dano a duas áreas principais: os vasos sanguíneos de pequeno calibre e as células produtoras de colágeno localizadas na pele e em todo o organismo. É o componente colágeno da doença o responsável pelo espessamento da pele. De acordo com UMEHARA H et al (1990), até o presente momento, não há cura para a esclerodermia, apenas tratamento e minimização dos sintomas e complicações decorrentes.

## Objetivos

Demonstrar a efetividade do uso da autohemoterapia em feridas e lesões da pele. Contribuir com pesquisa em Práticas Integrativas e Complementares com vistas ao aprimoramento da atenção à saúde no Brasil, avaliando eficiência, eficácia, efetividade e segurança dos cuidados prestados.

## Metodologia

Estudo de caso clínico de caráter quanti qualitativo, método descritivo, realizado através de acompanhamento médico e de enfermagem sistematizado, com exames clínicos e registros criteriosos da evolução da cliente no prontuário, complementados com documentação fotográfica seriada das lesões.

## Discussão e resultados

ADB, 48 anos, branca, do lar, diagnostico de esclerodermia, portadora de extensas feridas com predominância de tecido necrótico, envolvendo os membros inferiores dos joelhos para baixo e outra ferida com cratera profunda na mama direita. Iniciou tratamento com a autohemoterapia em agosto de 2006, recebendo durante quatro meses aplicações de 20ml de sangue nas 12 primeiras semanas e 10ml da 13. semana em diante. O sangue era colhido de veias periféricas, escolhidas criteriosamente alternando-se semanalmente os locais da punção nos MSD e MSE da cliente. As injeções do sangue colhido foram feitas nos músculos ventroglúteo, glúteos máximo e mínimo direito e esquerdo, também se alternando as regiões de aplicação e aplicando-se 5ml em cada uma de quatro regiões, por via intra muscular profunda, utilizando-se seringa de 20ml e agulha 25 X 7 para a punção e 30X8 para as aplicações. A limpeza das feridas era realizada nas mesmas ocasiões com técnica limpa, constando de irrigação direta das lesões com solução isotônica de cloreto de magnésio a 10%. O uso do cloreto de magnésio para limpeza de feridas é defendido por MOURA (2006), que assegura funcionar melhor que qualquer desinfetante, sendo utilizado em nossa prática corrente. Ele regula o metabolismo de cálcio no organismo impedindo as calcificações, ativa o sistema imunológico e atua nas bursites e osteoporose. GEOVANINI(2006). Foi recomendada a suplementação alimentar calórico-protéica da cliente e sua movimentação ativa e passiva, alternada com repousos diários com os MMII elevados de 30 a 45 graus. Procurou-se oferecer uma assistência integral, com abordagem nos aspectos bio-psico-espirituais da cliente, oferecendo-se apoio emocional e estímulo à interação participativa da mesma em todo o processo. Ao final do tratamento a cliente apresentou melhora acentuada do quadro clínico, com remissão dos sintomas e granulação de 70% da área afetada nos MMII, enquanto que a ferida da mama cicatrizou totalmente, como pode ser comprovado nos registros fotográficos.

### **REGISTRO FOTOGRÁFICO DAS LESÕES**

(ver fotos na página seguinte)

Fig. 1 MID - Início do tratamento em 09/08/2006

Fig 2. MID - 10a aplicação de autohemoterapia em 10/10/2006

Fig 3 MID – 21a. aplicação de autohemoterapia em 20/12/2006

Fig. 4 Mama direita no início do tratamento

Fig. 5 Mama direita ao final do tratamento

## Conclusão

Neste estudo de caso, utilizou-se como tratamento base a autohemoterapia, terapia alternativa que se por um lado foge dos domínios da especulação científica, por outro parece que se afirma cada vez mais com a observação sistematizada dos fatos, algo que vive e manifesta-se com êxito crescente na prática clínica, embora ainda não tenha sido classificada e sistematizada pelo positivismo da ciência médica contemporânea. A autohemoterapia, parece que se enquadra nesse impulso pós moderno.

Diante das evidências inequívocas deste estudo, concluímos que a autohemoterapia como fator de incremento da imunidade natural do organismo, mostrou-se eficiente ao ser utilizada como um tratamento coadjuvante em feridas e lesões da pele. Parafraseando KUHNE.L. (2000), podemos dizer que coube a nós, terapeutas holísticos do século XXI, a singela incumbência de expor um pensamento diferente sem veleidades de crítica nem propósitos pré-concebidos.

## Referências Bibliográficas

ABBAS, Abul. **Imunologia celular e molecular**. 4. ed. Rio de Janeiro; Revinter 2003.

MOURA, Luiz. **Auto hemoterapia**, multimídia DVD, 2006.

MICHAEL W. Mettenleiter, M.D. **Autohemotransfusion in preventing postoperative lung complications**, FACS, 1992.

CLAMAN HN. **On scleroderma, mast cells, endothelial cells and fibroblasts**. *JAMA* 1999; 262: 1.206-9.

UMEHARA H, KUMAGAI S, MURAKAMI M *et al*. **Enhanced production of interleukin-1 and tumor necrosis factor alfa by cultured peripheral blood monocytes from patients with scleroderma**. *Arthritis Rheum* 1990; 33: 893-7.

GEOVANINI, Telma. **Manual de Curativos**. São Paulo: Ed. Corpus, 2006.

KUHNE. Louis. **Água: A nova ciência de curar**. 7a.ed.SP: Hermus, 1996.

### REGISTRO FOTOGRÁFICO DAS LESÕES

#### CASO 1 - PERNAS

#### CASO 2 - MAMA

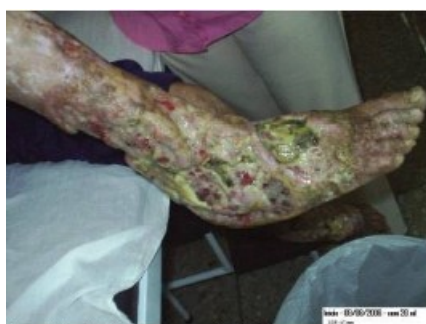

Fig. 1 MID - Infecção do tratamento em 09/08/2006

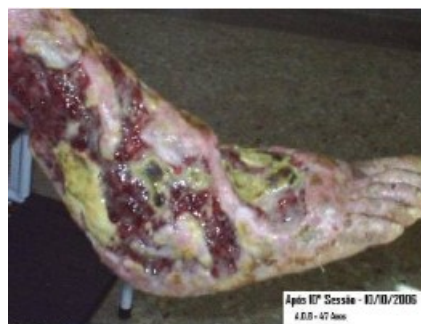

Fig 2. MID - 10ª aplicação de autohemoterapia em 10/10/2006

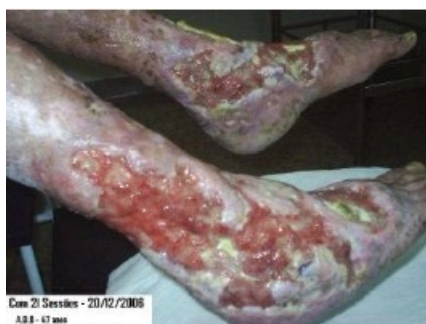

Fig 3 MID - 21ª aplicação de autohemoterapia em 20/12/2006

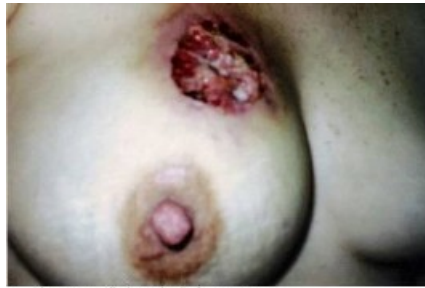

Fig. 4 Mama direita no início do tratamento

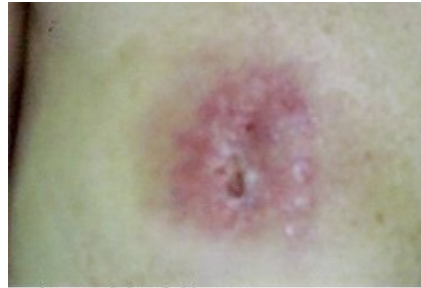

Fig. 5 Mama direita ao final do tratamento

Revista Científica Européia REFERÊNCIA publica artigo dos cientistas brasileiros Telma Geovanini e Manoel Mozart Corrêa Norberto sobre auto-hemoterapia:

- Tratamento da Esclerodermia doença auto imune através da auto-hemoterapia: Um estudo de caso clínico.

O artigo está em [http://www.esenfc.pt/rr/admin/conteudos/downloadArtigo.php?id\\_ficheiro=261&codigo=](http://www.esenfc.pt/rr/admin/conteudos/downloadArtigo.php?id_ficheiro=261&codigo=)

O endereço da Revista é <http://www.esenfc.pt/rr/site/>

**(\*) Atualizações dos links deste estudo:**

Revista Referência, edição - II Série nº 9 Março de 2009

[http://www.esenfc.pt/rr/index.php?module=rr&target=editionDetails&&id\\_edicao=26](http://www.esenfc.pt/rr/index.php?module=rr&target=editionDetails&&id_edicao=26)

Título: Tratamento da Esclerodermia doença auto imune através da auto-hemoterapia: um estudo de caso clínico

Autores: Telma Geovanini, Manoel Mozart Corrêa Norberto

Recebido para publicação: 2008-09-08

Aceite para publicação: 2009-02-13

Tipo: Artigo de Investigação

Ficheiro em anexo: Revista Referência RII0823.pdf:

[http://www.esenfc.pt/rr/index.php?module=rr&target=publicationDetails&pesquisa=auto-hemoterapia&id\\_artigo=2132#tabs-4](http://www.esenfc.pt/rr/index.php?module=rr&target=publicationDetails&pesquisa=auto-hemoterapia&id_artigo=2132#tabs-4)

RESUMO:

[http://www.esenfc.pt/rr/index.php?](http://www.esenfc.pt/rr/index.php?module=rr&target=publicationDetails&pesquisa=&id_artigo=2132&id_revista=4&id_edicao=26)

[module=rr&target=publicationDetails&pesquisa=&id\\_artigo=2132&id\\_revista=4&id\\_edicao=26](http://www.esenfc.pt/rr/index.php?module=rr&target=publicationDetails&pesquisa=&id_artigo=2132&id_revista=4&id_edicao=26)

O endereço do site Revista Referência: <http://www.esenfc.pt/rr/>

---

# Akita Inu curado pela auto-hemoterapia

Imagens documentário de meu cãozinho Playboy Akita Inu, 8 anos, que sofria de uma doença dermatológica própria desses cães, pois eles são de região fria (Himalaia). A mãe dele morreu sem um pelo sequer no corpo. Estas imagens comprovam a quem quiser ver com seus próprios olhos os efeitos da Autohemoterapia(Aht).

Telma Geovanini:

Enfermeira e Mestre em Enfermagem - EEAP - UNIRIO

Especialista em Pesquisa e Assistência de Enfermagem - UNIRIO

Especialista em Enfermagem Pediátrica - UFRJ

Especialista em Plantas Medicinais - UFLA-MG

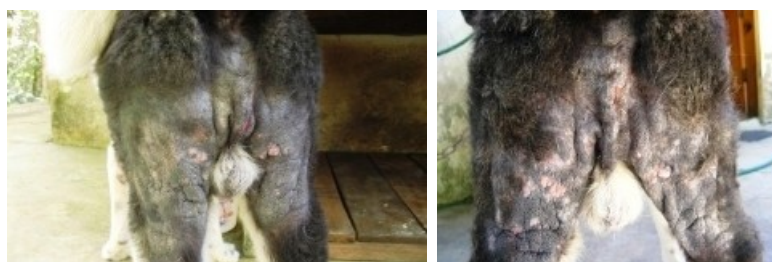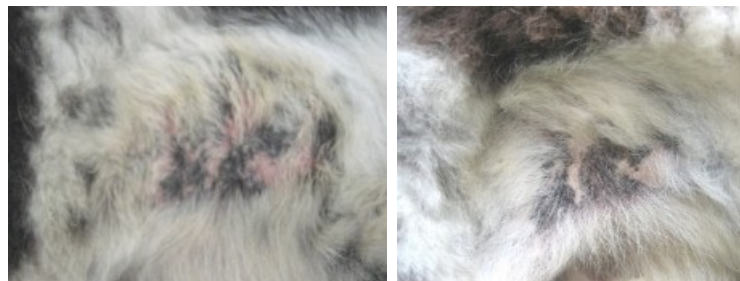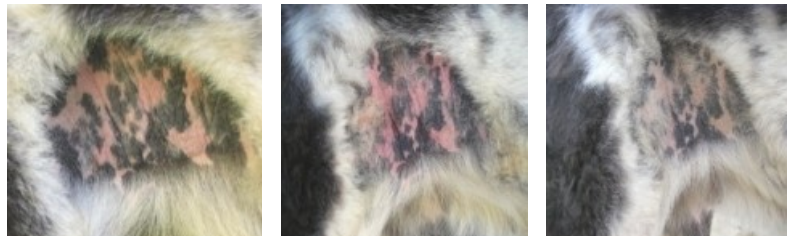Coordenadora do Curso de Enfermagem e docente da UNIPAC-JF

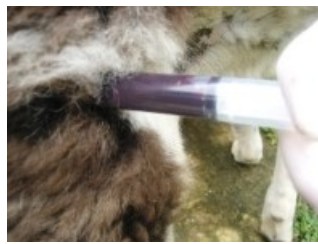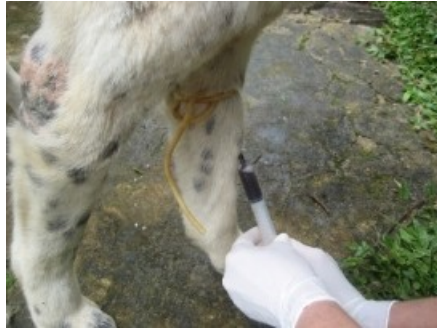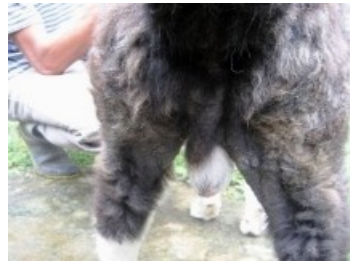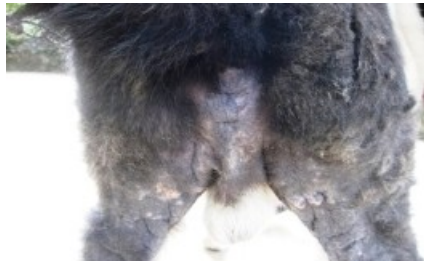Docente na Faculdade de Medicina UNIPAC-JF

Juiz de Fora-Minas Gerais

TRATAMENTO AUTOHEMOTERAPIA - 10 ml de 15 em 15 dias

FOTOS: EVOLUÇÃO LESÃO PRINCIPAL, EVOLUÇÃO LESÃO TRASEIRA, FOTOS DO PLAYBOY TOTALMENTE CURADO.





# Auto-hemoterapia na MEDICINA VETERINÁRIA



As fotos foram retiradas do Trabalho:

## TRABALHO DE CONCLUSÃO DO CURSO DE MEDICINA VETERINÁRIA:

Área de Clínica Médica e Cirúrgica de Grandes Animais

Acadêmico: Julianne de Rezende Naves

Orientador: Dr. Hélio Blume

Supervisor: Dra. Flávia de Carvalho Lage

Dr. Carlos Henrique Saqueti

Brasília – DF

Junho, 2007

## TEXTOS DO TRABALHO:

### 3.3.7.3. Autohemoterapia

Retira-se 10 ml de sangue venoso e imediatamente aplica-se por via intramuscular profunda, provocando um estímulo imunológico inespecífico que pode levar à queda das verrugas (MELO & LEITE, 2003).

#### Tratamentos:

Os animais foram submetidos a dois tratamentos: a autohemoterapia e a vacina autógena fabricada caseiramente, pode-se obter resultados satisfatórios quanto aos índices de melhora observados num período de 3 meses.

#### Casos clínicos de Papilomatose:

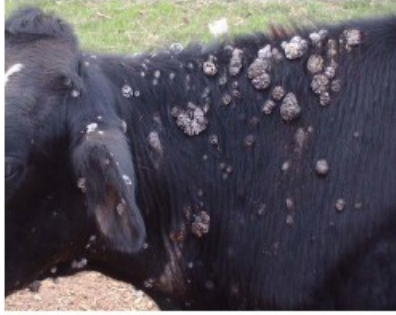Fig. 5a :Papilomatose em forma de couve-flor

Fig. 5b: Início da autohemoterapia

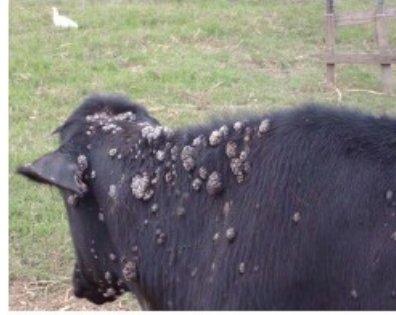Fig. 5c: Visão dorsal

Fig. 5d: Após 3 meses de tratamento





**Fig. 5a** :Papilomatose em forma de couve-flor



**Fig. 5b**: Início da autohemoterapia



**Fig. 5c**: Visão dorsal



**Fig. 5d**: Após 3 meses de tratamento autohemoterapia

Apesar de se tratar de uma doença autolimitante, para cura destes animais foram administrados autohemoterapia no caso da bezerra e vacina autógena no caso da vaca com papilomas pedunculares nas tetas, obtendo-se resultados favoráveis contra a enfermidade como cita Melo (1996).

Video no Youtube no canal: <http://www.youtube.com/worldautohemotherapy>

---

# Tratamento de canino com auto-hemoterapia

Fotos da evolução do tratamento com a auto-hemoterapia de um canino

No Orkut, num dos álbuns da Silvania (a mãe dela foi curada de úlcera na perna), tem também fotos da evolução do tratamento com a auto-hemoterapia de um canino. A melhora é bem visível.

FOTO 1: Como estava sua pata. Aplicação de 20ml a cada 5 dias.

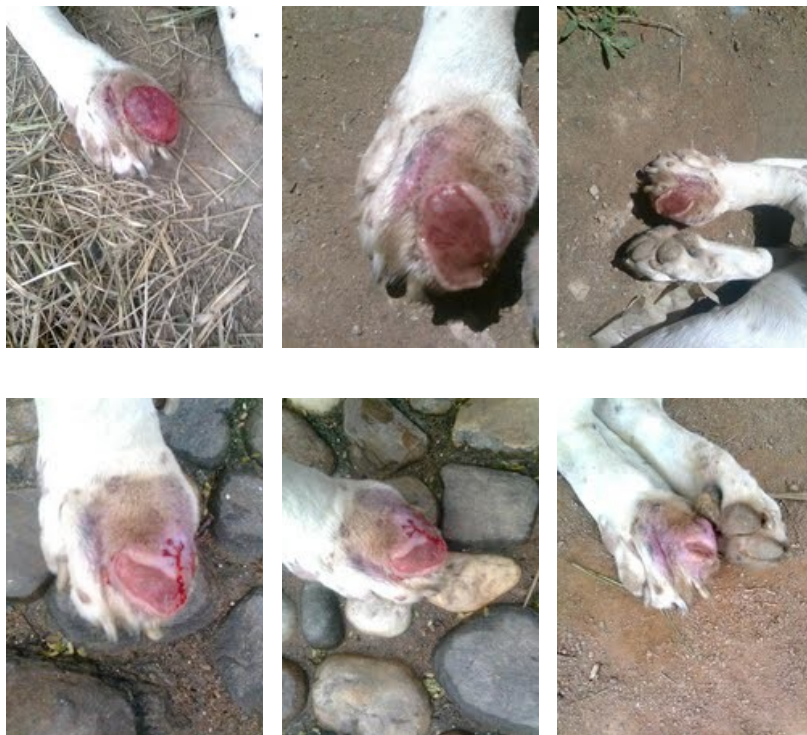FOTO 2: Terceira aplicação.

FOTO 3: Terceira aplicação.

FOTO 4: Quarta aplicação

FOTO 5: Quarta aplicação. Eficaz também em animais.

FOTO 6: Quarta aplicação. Logo postarei a evolução da cura nas próximas aplicações!!!



VEJA TAMBÉM:

Auto-hemoterapia (AHT) cura úlcera na perna

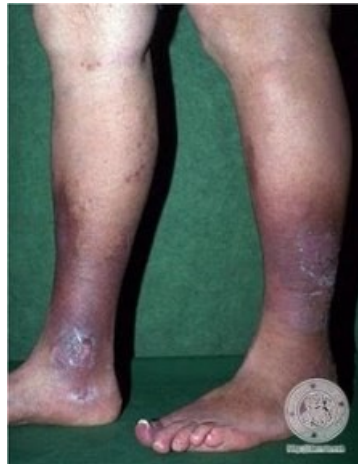<http://amigosdacura.ning.com/profiles/blogs/autohemoterapia-aht-cura>

Video no Youtube no canal: <http://www.youtube.com/worldautohemotherapy>

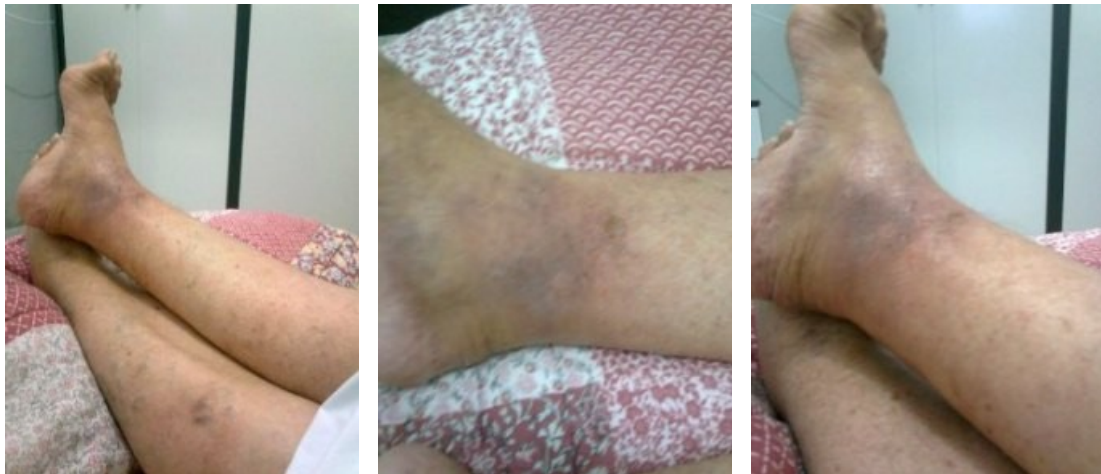---

# Auto-hemoterapia (AHT) cura úlcera na perna

<http://amigosdacura.ning.com/profiles/blogs/autohemoterapia-aht-cura>



Quatro semanas atrás, a perna da minha mãe era como esta imagem....



Com apenas 3 aplicações sua úlcera está quase curada.

Quem viu a perna da minha mãe pode imaginar o quanto é eficaz a Auto-Hemoterapia.

Conheci a auto hemoterapia pelo meu sogro assistindo o DVD do Dr. Luiz Moura, confesso que fiquei muito impressionada, porém estava com receio de começar o tratamento. Após muito procurar na internet sobre o assunto, pude ter a certeza que o tratamento é com certeza eficaz e não milagroso como diz a mídia, aliás ela só serve para vender seus próprios interesses, mas não vou entrar nesse mérito, já que teria que escrever folhas e folhas ressaltando minha indignação e repugnância que tenho pela mesma. Voltando ao meu relato sobre a AH. Minha mãe desenvolveu uma úlcera na perna, ficou 5 meses tentando curar, porém todos os tratamentos não surtiram resultados. No início de março meu pai faleceu e sua perna só piorou, fiquei apavorada e com receio de perder minha mãe também, já que estava com a perna preta e super inchada coloquei ela no carro e levei ate uma pessoa que eu sabia que fazia a aplicação, após a primeira com 10 ml os resultados já foram satisfatórios, o inchaço e o vermelhão diminuíram. Essa semana está indo para a quarta aplicação e sua perna está da cor natural, a ferida cicatrizou não incha, não fica mais saindo água, ou seja, nem parece a mesma perna de três semanas atrás. Infelizmente não bati nenhuma foto do início do tratamento mas vou postar no meu Orkut como sua perna está hoje para que todos que foram visitá-la e não acreditaram no tratamento possam ver com os próprios olhos sua cura. Quero agradecer de todo coração ao Dr. Luiz Moura pela sua honrosa divulgação e dedicação a esse tratamento, muito obrigada mesmo. Espero que tudo seja esclarecido e que esse profissional não seja responsabilizado problemas de um governo sujo e corrupto. (abril de 2010)

Paz e positividade  
Silvania da Silva

Video no Youtube no canal: <http://www.youtube.com/worldautohemotherapy>

---

# AUTO-HEMOTERAPIA EM PONTOS DE ACUPUNTURA - EQUINOS - RELATO DE OITO CASOS

Auto-hemoterapia: 16 OUTUBRO 2012 I ENCONTRO INTEGRADOR DO GRUPEQUI-UFAL INTERAGE O ENSINO, PESQUISA E EXTENSÃO DE EQUÍDEOS EM MACEIÓ

[http://amigosdacura.ning.com/forum/topics/auto-hemoterapia-16-outubro-2012-i-encontro-integrador-do?xg\\_source=activity](http://amigosdacura.ning.com/forum/topics/auto-hemoterapia-16-outubro-2012-i-encontro-integrador-do?xg_source=activity)

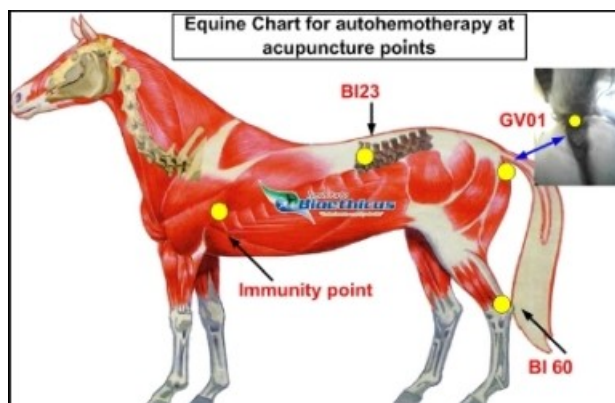


FOTO 1:

Aline Saraiva de Oliveira ( bolsista BDI-PROEST-UFAL) apresentou o trabalho de pesquisa extensionista denominado Auto hemoterapia em pontos de acupuntura nos pós operatórios de cavalos carroceiros: Relato de oito casos

AUTO-HEMOTERAPIA EM PONTOS DE ACUPUNTURA NOS PÓS-OPERATÓRIOS DE ORQUIECTOMIAS DE EQUINOS CARROCEIROS- RELATO DE OITO CASOS - Revista Veterinária e Zootecnia, da Faculdade de Medicina Veterinária e Zootecnia - UNESP

<http://amigosdacura.ning.com/profiles/blogs/auto-hemoterapia-relato-de-oito-casos-revista-veterin-ria-e>





FOTOS 2, 3 e 4:

## RESUMO

Na região Nordeste do Brasil, devido às dificuldades financeiras e culturais, as orquiectomias em cavalos de tração carroceiros são realizadas por leigos, com altos índices de mortalidade e sofrimento dos animais. O objetivo deste artigo foi avaliar a utilização da auto-hemoterapia em pontos de acupuntura nos pós-cirúrgicos de orquiectomias de equinos utilizados em carroça, na substituição da terapia convencional com analgésicos e antibióticos, em locais onde a utilização dos fármacos não é possível. Durante a avaliação dos casos, nenhum dos animais apresentou febre, mudança de apetite ou alterações significativas nos parâmetros fisiológicos. A auto-hemoterapia em pontos de acupuntura mostrou-se satisfatória em pós-operatórios de orquiectomias em equinos.

Video no Youtube no canal: <http://www.youtube.com/worldautohemotherapy>

---

# Auto-hemoterapia na recuperação do Sr. Severino (90 anos)

Histórico da recuperação do Sr. Severino (por Ary F Silva):



Meu pai, chama-se Severino, estava muito mal, com várias veias obstruídas pelo corpo, as carótidas com um proporção maior de obstrução de um lado 80% e do outro 60%, e tinha uma trombose na perna esquerda, andava com muita dificuldade, respirava com a língua para fora, igual a um cachorro quando está cansado, era horrível de se ver. Vivia calado, muito deprimido e ausente, devido ao mal de Alzheimer. Levamos ele em uma consulta com o cardiologista, em janeiro de 2012. O diagnostico foi: “- não posso fazer mais nada por ele. É isso ai que vocês estão vendo. Esse sofrimento até o final e se preparem que pode ser a qualquer momento, a situação dele é grave, continuem com os mesmos medicamentos que ele usa”. A dificuldade de levá-lo naquela consulta foi grande, pois tínhamos que carregá-lo quase no colo, estava muito debilitado. Por coincidência era o mesmo médico que cuidou do Chico Anizio. Ana e eu resolvemos tentar a aht nele... enfrentamos uma batalha, pois a maioria dos meus irmãos eram contra esse procedimento. Tentamos a primeira, no peito e na raça, mais não deu certo, o sangue estava muito grosso, com muita dificuldade conseguimos 3 ml, que coagulou antes de retirar a agulha da veia. Estávamos desesperados para aliviar o sofrimento dele de qualquer forma. Demos a ele por nossa conta, aspirina de 500mg de 12/12 durante 10 dias, bastante limonada, suco de uva integral ômega 3. Não sabíamos se daria resultado, mas era só isso que tínhamos para dar a ele. Fomos tentar a 2ª aplicação, depois da enfermeira furar os dois braços dele muitas vezes, tentando achar uma veia e não conseguia de jeito nenhum. Quando já estávamos desistindo, Ela olhou uma veia que apareceu de repente

e tentou, ai foi puncionando com muito esforço, porque o sangue ainda estava um pouco grosso, conseguimos os dez ml, fizemos o procedimento tão rápido para não coagular. Nas outras aplicações foi ficando mais fácil fazer a punção, e a melhora dele foi também muito rápida. Na 3ª aplicação, notamos que estava andando com mais facilidade. A cada aplicação a melhora era visível, começou em março de 2012 e em julho já estava passeando comigo “Ary” no shopping. Começou a se interessar por leitura, ver TV, coisas que não fazia mais por causa da demência. Voltamos com ele ao cardio em setembro de 2012, quando o Médico viu ele andando bem, conversando e sem a língua para fora da boca puxando o ar, perguntou: “ele está tomando mais alguma coisa além dos medicamentos que passei?”. Ana rapidamente disse não dr. só o que o senhor passou para ele, ai vendo espantado um outro Severino, pediu novos exames que achava desnecessários antes. Ressonância magnética, ecocardiograma, muitos exames de sangue. Na época as artérias tinham desobstruído um pouco, 30% e 10%, mas parecia muito mais, ai resolvemos aumentar a dose da aht para 20ml por 23 semanas, ai foi tudo de bom !! a melhora foi gritante!! Hoje ele esta ótimo, já reclama do prefeito rrsrs, quer uma bicicleta para andar pelo bairro, mas não quer com 3 rodinhas, pois disse que essa é para criança, voltou a ser reclamão como era antes, e adoramos isso, porque é sinal de que está melhorando cada vez mais. Há! Disse que não precisa mais tomar a vacina, pois já estava bom. Ele chama a aht de vacina. No inicio, falamos com ele que o médico mandou tomar uma vacina, porque ele tem muito medo de injeção, hoje ele até vê a enfermeira fazer a punção, mas reclama que está doendo. Quando a gente pensa que a doença venceu a batalha, vem a auto-hemo e mostra o contrario.

Ary F Silva: <https://www.facebook.com/afsilva333>

-----  
Tenho alguns comentários sobre a evolução da saúde de meu pai (Severino), pode divulgar tudo ou o que for necessário.

Alguns comentários sobre o que meu pai(Severino) tinha.

Solange Silveira Quantos anos,Severino tem???

Ary F Silva completou 91 anos dia 14 deste mes. (14/06/2013)

Wolf Martins o titulo diz: 'evolução da cura de Severino'. Ele foi está sendo curado do que?

Ary F Silva Tinha obstrução em várias veias e maior proporção nas carótidas, trobose na perna esquerda, mal de Alzheimer.

Ary F Silva em fevereiro de 2012 estava bem ausente.

Wolf Martins Que alegria deve ser poder acompanhar um progresso assim !

Ary F Silva com certeza

Danusa Ribeiro Salvá ah mal de alzheimer não tinha mesmo...

Ary F Silva hoje, ele lê livros, jornais, presta atenção na TV e comenta.

Ary F Silva Danusa Ribeiro Salvá, vc conhece exolon de 6 miligramas

Ary F Silva Conhece o Dr Paulino que tem consultório em Botafogo RJ e na Vila da Penha -RJ

Ary F Silva Danusa Ribeiro Salvá, você é da ANVISA?

Ary F Silva Danusa Ribeiro Salvá, você mora com o meu pai?



Ana Maria Gomes da Silva O que vc acha, que estamos ganhado com isso Danusa Ribeiro Salvá?

Solange Silveira Parabéns pelo seu pai Ary F Silva!!!! Nossa, ele é a prova viva que a AHT funciona!!!  
Acredita que meu marido usa ele como exemplo para fazer falar da AHT para outras pessoas??? seu pai tá famoso aqui!!!

Ary F Silva É esse a nossa intenção!

Ary F Silva a satisfação é nossa, em saber que Auto-Hemoterapia, faz efeito sim.

Ana Maria Gomes da Silva Nos não esperávamos que ele tivesse uma resposta dessa, e tão rápido, fizemos a aht em desespero, pois ele estava muito mal. O que o cardio e o psiquiatra dele nos falou foi: não temos mais o que fazer pelo Sr. Severino, infelizmente o quadro dele e daí pra pior.

Ana Müller Que maravilha!!

Ana Müller Compartilhei em meu mural ok

Ana Maria Gomes da Silva Mas, pra nos está sendo muito desagradável, vir uma pessoa aqui no grupo como a Danusa Ribeiro Salvá, Por em dúvida uma coisa tão séria, que só que está passando sabe como é.

Wolf Martins eu conversei com essa moça, e o ponto de vista dela é devido a ela ter se frustrado em suas experiências ou expectativas com a AHT. Convidei-a a expor seu ponto de vista aqui para podermos enriquecer o diálogo.

Ana Maria Gomes da Silva Wolf Martins, não somos imortais, acho que Deus deu mais um tempo pra ele e utilizou a aht pra isso.

Ana Müller Deixa... já ouvi cada coisa que você não acreditaria... kkkkkkkk, mas, de uma meia dúzia só, e alguns desses já te fazem o tratamento, cheinhos de benefícios  
Deixa, que o tempo mostra... se não pelas informações e pesquisas (pela sabedoria) mas, pe... Ver

Alexandre Di Monaco Que história linda do seu Ary F Silva.....por isso que agradeço a todos vcs que colaboram em relatar o que acontece durante e após o tratamento com a AHT. Quando criei esta campanha foi para ajudar e estamos no caminho!!

Solange Silveira Bom se ela está frustada, não significa que possa desacreditar de outro membro!!!! Não funcionou com ela, procure outros tratamentos, aumente a dose, use a fitoterapia etc... Agora desmerecer ou por em dúvida algo aqui é no mínimo falta de respeito!!!!

Ana Müller As vezes nem tinha dado tempo ainda de algum efeito, pois depende muito de cada doença e de cada metabolismo! Algumas pessoas querem respostas pra ontem...

Alexandre Di Monaco Vamos focar o lado positivo sempre... para sermos mais felizes e assim conseguir ajudar mais pessoas, aqui o nosso objetivo é ajudar e não questionar o que isoladamente alguém pensa... vamos fazer desse limão uma limonada bem gostosa kkkkkkkk

Alexandre Di Monaco Ary F Silva, faça um filme e manda para mim editar!!!

Ana Müller Sim, Ana Maria Gomes da Silva! Se as pessoas tivessem 100% de imunidade não morreriam. E a auto-hemo nos dá 22% de aumento de imunidade, o que é uma vitória!

Ana Müller Esse caso em especial, é uma linda história!!

Alexandre Di Monaco Os outros 78% Ana Ana Müller, é alimentação saudável, exercícios físicos, bom humor e alegria se viver sempre!!!

Ana Müller Sim sim, claro!

Ana Müller Sim, quis dizer que concordo com Ana Maria Gomes da Silva! Não somos imortais, mas podemos viver com qualidade e saúde, graças a AHT!

Ana Maria Gomes da Silva Pra nós foi surpreendente! Na nossa família, tem pessoas com doenças bem graves e todas estão usando a aht e estão bem. Isso 'maravilhoso! Tenho uma vizinha que estava numa situação igual ou pior que a dele, fumante de 3 maços cigarros por dia. converse... Ver mais

Aureo de Godoy belo exemplo parabens SEVERINO

\* FOTO 1: (18 de Junho às 21:19)

Ary F Silva Hoje eu li para o meu pai, o nome de todos que compartilharam e curtiram esta foto e o aniversário dele, Ele agradeceu e ficou admirado com o carinho de todos.  
18 de Junho às 21:19

<https://www.facebook.com/afsilva333>

\* FOTOS 2,3,4 e 5: (22 de abril de 2014)

O Sr. Severino totalmente recuperado e já são mais de 100 aplicações de auto-hemoterapia!

E aos que desejarem mais informações, na página do Sr. Ary F Silva, existem muitos videos que ele enviou do Sr. Severino.

Video no Youtube no canal: <http://www.youtube.com/worldautohemotherapy>

