ANAIS DA 17ª JORNADA DE MEDICINA VETERINÁRIA DA UNIME

UNIÃO METROPOLITANA DE EDUCAÇÃO E CULTURA – UNIME
FACULDADE DE CIÊNCIAS AGRÁRIAS E DA SAÚDE – FAS
XV JORNADA DE MEDICINA VETERINÁRIA DA UNIME

Coordenadores do Comitê Científico:

- Eunice Santos de Andrade
- Marília Carneiro de Araújo Machado

Membros do Comitê Científico:

- Bianca Oliveira Nicchio
- Danielle Nascimento Silva
- André Oliveira Souza
- Marília Carneiro de Araújo Machado
- Laiza Menezes dos Santos
- Sidney Gonçalves Gonzalez Alves
- Vanessa Riesz Salgado
- Dyego Pimenta Oliveira
- Cinthia Oliveira de Araújo Barreto
- Oberdan Coutinho Nunes
- Fúlvia Karine Santos

LAURO DE FREITAS - BAHIA
SETEMBRO, 2019

SUMÁRIO

01	**INFESTAÇÃO PELO ÁCARO *CHIRODISCOIDES CAVIAE* (SARCOPTI: LISTROPHORIDAE) COMO ACHADO ADICIONAL EM PORQUINHO-DA-INDIA (*CAVIA PORCELLUS*)**	pág. 03
02	**ANÁLISE DE CONHECIMENTO DA POPULAÇÃO DE SALVADOR/BA E REGIÃO METROPOLITANA SOBRE O TRATAMENTO DA LEISHMANIOSE VISCERAL CANINA EM 2018**	pág. 08
03	**HEMANGIOSSARCOMA METASTÁTICO EM CÃO - RELATO DE CASO**	pág. 14
04	**LIPIDOSE HEPÁTICA EM JABUTI–PIRANGA (*Chelonoidis carbonaria*) – RELATO DE CASO**	pág. 20
05	**MELANOMA EPITELIÓIDE ORAL CANINO - RELATO DE CASO**	pág. 25
06	**INFESTAÇÃO POR NOTOEDRES CATI EM UM FELINO DOMÉSTICO: RELATO DE CASO**	pág. 31
07	**INFECÇÃO POR HEPATOZOON SPP. EM CANINO DOMÉSTICO: RELATO DE CASO**	pág. 35
08	**ASPECTOS CLÍNICOS E TRATAMENTO DA NEOSPOROSE CANINA EM UM ANIMAL IDOSO: RELATO DE CASO**	pág. 40
09	**USO DO FLURALANER NO TRATAMENTO DA DEMODICIDOSE CANINA: RELATO DE CASO**	pág. 48
10	**PERSISTÊNCIA DO DUCTO ARTERIOSO EM CADELA ADULTA ASSINTOMÁTICA – RELATO DE CASO**	pág. 56
11	**LESÕES SUGESTIVAS DE TUBERCULOSE EM CARCAÇAS DE BOVINOS ABATIDOS NO MUNICÍPIO DE FEIRA DE SANTANA-BA NO PERÍODO DE 2016-2018**	pág. 62
12	**PERFIL CLÍNICO, LABORATORIAL E ULTRASSONOGRÁFICO DE CÃES INFECTADOS COM *ERLICHIA* SPP. ATENDIDOS NA CLÍNICA VETERINÁRIA UNIME ENTRE 11/2018 À 05/2019**	pág. 70
13	**EFEITOS SEDATIVOS APÓS ADMINISTRAÇÃO INTRANASAL DE MIDAZOLAM EM PAPAGAIO-VERDADEIRO (*Amazona aestiva*) – RELATO DE DOIS CASOS**	pág. 78
14	**LEIOMIOMA UTERINO EM CÃO – RELATO DE CASO**	pág. 85
15	**ANESTESIA GERAL INALATÓRIA EM POMBO-DOMÉSTICO (COLUMBA LIVIA), SUBMETIDO A AMPUTAÇÃO DE MEMBRO - RELATO DE CASO**	pág. 90
16	**UTILIZAÇÃO DE AÇÚCAR CRISTAL NA CICATRIZAÇÃO DE FERIDA POR MORDEDURA DE CÃO EM OVINO: RELATO DE CASO**	pág. 99
17	**VERIFICAÇÃO DA EFICÁCIA DE CARRAPATICIDAS POPULARES NO TESTE DE BIOCARRAPATICIDOGRAMA**	pág. 103
18	**SÍNDROME DO MEGAESÔFAGO POR INGESTÃO DE CORPO ESTRANHO EM CÃO – RELATO DE CASO**	pág. 107
19	**UTILIZAÇÃO DA AUTO – HEMOTERAPIA EM OVINOS COM ECTIMA CONTAGIOSO NO MUNICÍPIO DE TANQUINHO – BA: RELATO DE CASO**	pág. 114
20	**UTILIZAÇÃO DA PREDNISOLONA ASSOCIADO A OVARIOHISTERECTOMIA NO TRATAMENTO DE HIPERPLASIA MAMÁRIA FELINA: RELATO DE CASO**	pág. 118
21	**RETALHO EM PADRÃO AXIAL DA ARTÉRIA EPIGÁSTRICA SUPERFICIAL CRANIAL PARA TRATAMENTO DE MASTOCITOMA EM CÃO - RELATO DE CASO**	pág. 124
22	**ASPECTOS CITOLÓGICOS DO TUMOR VENÉREO TRANSMISSÍVEL: RELATO DE CASO**	pág. 129
23	**SCHWANNOMA MALIGNO CANINO EM MEMBRO PÉLVICO– RELATO DE CASO**	pág. 134
24	**ABORDAGEM CLÍNICA DO CARCINOMA INFLAMATÓRIO MAMÁRIO CANINO – RELATO DE TRÊS CASOS**	pág. 139
25	**FORMAÇÃO DE TRATO FISTULOSO EM CADELA COMO COMPLICAÇÃO PÓS CIRÚRGICA DE OVARIOHISTERECTOMIA**	pág. 144
26	**ESPOROTRICOSE FELINA: UM RELATO DE CASO DO MUNICÍPIO DE CAMAÇARI – BA**	pág. 148
27	**TUMOR VENÉREO TRANSMISSÍVEL CANINO COM NEOFORMAÇÃO GRADIL COSTAL**	pág. 153

INFESTAÇÃO PELO ÁCARO *CHIRODISCOIDES CAVIAE* (SARCOPTI: LISTROPHORIDAE) COMO ACHADO ADICIONAL EM PORQUINHO-DA-INDIA (*CAVIA PORCELLUS*)

[MITE INFESTATION BY *CHIRODISCOIDES CAVIAE* (SARCOPTI: LISTROPHORIDAE) AS ADICIONAL FINDING IN GUINEA PIG (*CAVIA PORCELLUS*)]

Bruna Sousa Lopes[1], Oberdan Coutinho Nunes[2]

[1]Aluna do curso de Medicina Veterinária da UNIME
[2]Docente do curso de Medicina Veterinária da UNIME
E-mail: brunamia8@gmail.com

INTRODUÇÃO

O porquinho-da-índia (*Cavia porcellus*) é um roedor doméstico utilizado como um *pet* não-convencional, pela docilidade e adaptabilidade a uma grande variedade de condições(QUESENBERRY& CARPENTER, 2003; BRANDÃO, 2013). As principais alterações dermatológicas diagnosticados nessa espécie costumam relacionar-se com infestações por ácaros e piolhos (ALEXANDRE & BRESSAN,1994; PEREIRA *et al*, 2013; TEIXEIRA, 2014; ESCCAP, 2017).

Entre eles, *Chirosdiscoides caviae* é um ácaro exclusivo desse roedor (ALEXANDRE & BRESSAN,1994), específico de tegumento, e geralmente localizado nos pelos da região posterior dorsal, glútea e flanco, alimentando-se de descamações e fluidos teciduais (BRANDÃO, 2013;DLUJNEWSKY, 2013).Embora seja considerado relativamente inofensivo, apresenta importância na Medicina Veterinária de *pets* não-convencionais por seu potencial como vetor de microrganismos patogênicos, como vírus, riquétsias, bactérias, sarna e micose, além de gerar alterações comportamentais, desconforto e consequente perda de apetite em infestações severas, podendo desencadear fragilização do sistema imunológico individual (ALEXANDRE& BRESSAN,1994).

Objetiva-se com o presente trabalho relatar um caso de achado adicional de acaríase causado por *Chirodiscoides caviae* em um porquinho-da-índia, durante consulta na Clínica de Medicina Veterinária da UNIME, com descrição dos parâmetros utilizados para proposição de avaliação da sua severidade.

METODOLOGIA

No dia 22 de agosto de 2019, foi atendido na Clinica Veterinária da UNIME um porquinho-da-índia macho, idade estimada em 12 meses, com queixa de diarreia aguda e hipoatividade, observadas no dia do atendimento, sem indicação de alterações adicionais em outros sistemas (ficha clínica RGVH28196).

Na anamnese fisiológica, relatou-se manutenção em gaiola com base de grade, onde utilizava-se uma placa de madeira para repouso. A alimentação fornecida era composta basicamente de ração específica, cenoura e, eventualmente, tomate, semente de girassol e capim *in natura* colhido em um sítio, e oferecido 2 a 3 vezes/semana. O manejo sanitário consistia na

substituição semanal de maravalha utilizada na bandeja coletora e não havia realização de higienização das estruturas. Negou-se existência de sinais de ectoparasitos ou da utilização prévia de ectoparasiticidas, referindo a existência de dois contactantes coespecíficos.

Os parâmetros fisiológicos aferidos indicaram peso de 518g (Figura 1A), 36,2ºC, FC 230 bpm e FR 56 mov/min, mucosa oral normocorada, normohidratação, ausência de timpanismo, dor abdominal ou presença de diarreia perianal. Em adendo, auscultou-se motilidade intestinal fisiológica.

Durante a avaliação macroscópica do sistema tegumentar, notou-se presença de pequenos pontos pretos em dorso, especialmente na região nucal e interescapular (Figura 1B). Além disso, o animal demonstrou leve prurido na região torácica lateral e dorsal, compatíveis com sinais clínicos de ectoparasitismo, conforme descrito por Dlujnewsky (2013). Portanto, realizou-se a técnica de coleta de amostra de pelos e ectoparasitos por fita adesiva de celofane transparente, para posterior análise microscópica, de acordo com o proposto por Harikrishnan *et al* (2009) para confirmação diagnóstica de acaríase.

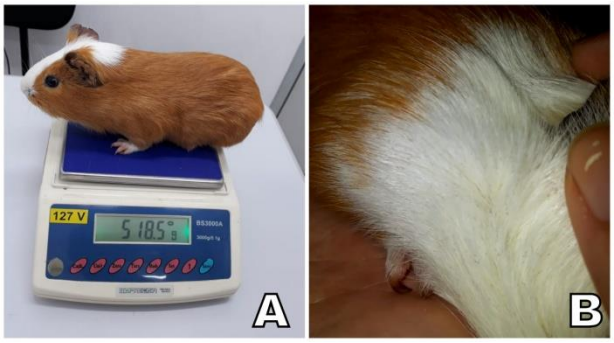

Figura 1: Macrofotografia da avaliação semiológica do paciente. A – aferição de peso e B – visualização dos pontos enegrecidos no pelame.

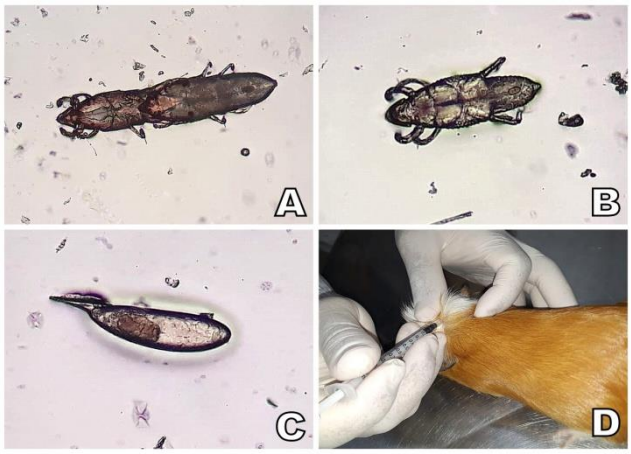

Figura 2: Microfotografia do *Chirodiscoides cavie* e macrofotografia da terapia. A – vista dorsal da cópula; B – vista ventral; C – ovo do ácaro e D – aplicação da Selamectina.

As lâminas foram submetidas a varreduras visuais das fitas, sob microscopia de campo claro, com objetivas de 4x (para localização dos ácaros) e de 10x (para avaliação morfológica dos ácaros), onde observou-se a presença de ácaros apresentando corpo alongado e triangular, pernas frontais e mandíbulas curvas, presença de dois escudos dorsais e estrias na região esternal, compatíveis com a descrição morfológica indicada por Gorman*et al.* (1986) para o ácaro *Chirodiscoides caviae* (Figura 2A a 2C).

As recomendações terapêuticas consistiram na indicação de gel probiótico,0,5g, VO, BID, e recomendações de manejo alimentar e hídrico. Para combate aos ectoparasitos, recomendou-se a aplicação transdermal de Selamectina, 3mg, em única administração, com retorno em 15 dias (Figura 2D).

RESULTADOS E DISCUSSÃO

Segundo Teixeira (2014), diversos ectoparasitos já foram descritos para os roedores exóticos mantidos como *pets*, e as infestações por piolhos e ácaros são especialmente comuns em porquinhos-da-índia. Entre eles, *C. caviae* figura entre as espécies de ácaros comuns (BRANDÃO, 2013;DLUJNEWSKY, 2013), parasitando os pelos na região posterior dorsal, na região glútea e flanco, alimentando-se de descamações e fluidos teciduais (BRANDÃO, 2013;DLUJNEWSKY, 2013), diferindo do observado para o presente caso, onde as maiores concentrações dos pontos pretos correspondentes ao ácaro estiveram na região nucal e interescapular.

As infestações por *C. cavia e*stão descritas como geralmente leves e a maioria dos hospedeiros são assintomáticos (MIRCEAN*et al.*, 2009), sendo que nas infestações graves são descritos prurido intenso, alopecia (principalmente em cabeça e dorso), lesões, eritema, descamações, falta de apetite, perda de peso e retardo de crescimento (ROBLES *et al*, 2014).

Robles *et al* (2014) aponta que a presença de prurido seria um sinal clínico que manifesta-se apenas em infestações mais severas e em animais imunossuprimidos. Entretanto, no caso relatado, os pontos pretos sugestivos da presença de ácaros, conforme descrito por Dlujnewsky (2013), foram raros e perceptíveis especialmente nas áreas de pelos de cor branca, quando posicionados no sentido contrário ao natural. Além disso, o animal demonstrou prurido moderado durante a consulta clínica, e que não constava na anamnese, sugerindo-se uma avaliação qualitativa do caso como uma infestação moderada, mas dotada de prurido.

Nas acaríases em porquinhos-da-índia, quadros de estresse podem ser desenvolvidos, predispondo a desequilíbrio da microbiota comensal e consequentes infecções secundárias no tegumento (ALEXANDRE& BRESSAN,1994), acometendo geralmente animais imunossuprimidos ou em condições de criação e alimentação inadequados (SCHÖNFELDER*et al*, 2010). Porém, não foram observadas alterações na integridade de pele que possam sugerir infecções secundárias, e o manejo alimentar adotado não parece possuir relação com a acaríase, mas que pode estar diretamente relacionado com a diarreia aguda que motivou a consulta clínica.

O diagnóstico para as acaríases e pediculoses em roedores pode ser feito por três técnicas de coleta de amostra para o exame microscópico: raspado de pele, uso de fita adesiva de celofane transparente e arrancamento de pelos (HARIKRISHNAN *et al*, 2009; DLUJNEWSKY, 2013). No presente estudo, optou-se pelo uso de fita adesiva de celofane transparente diretamente sobre a pelagem das regiões afetadas, em função da praticidade, possibilidade de escolha das áreas com maior concentração dos pontos enegrecidos, além de evitar-se causar dor no paciente, pela remoção ou raspagem dos pelos. Tal metodologia demonstrou-se eficiente, uma vez que foram encontrados diversos ácaros, em diferentes fases de desenvolvimento, incluindo o encontro de ovos e em situação de cópula.

A confirmação taxonômica do ácaro,*C. caviae* seguiu a descrição feita por Gorman *et al.* (1986), que relatam a existência de pernas frontais e mandíbulas adaptadas para prender o pelo, dois escudos com escamas cuticulares exibidos na vista dorsal, e estrias em região esternal, na vista ventral. Tais características foram cruciais para a diferenciação de outros ectoparasitos, como *Trixacarus caviae*, que apresenta corpo branco e redondo,com patas em forma cônica e estrias finas (ESCCAP, 2017); *Gliricola porcellis*, que evidencia cinco pares de estigmas respiratórios, cabeça mais longa do que larga e o protórax arredondado e com ausência de placa esternal (PEREIRA *et al*, 2013); e *Gyropus ovalis*, cuja cabeça é muito mais larga do que longa, o protórax é arredondado e com cerdas compridas na borda posterior, e a placa esternal apresenta estrutura subtriangular a alongada entre os pares de membros (PEREIRA*et al*, 2013).

A transmissão de *C. caviae* ocorre a partir do contato direto com o animal parasitado ou com fontes contaminadas (MEDEIROS, 2012), sendo provável que o presente caso seja decorrente do contato direto entre os contactantes atuais, ou até mesmo oriundo do caviário de origem. Nesse caso, o mesmo pode servir como fonte de infestação para seus contactantes coespecíficos, recomendando-se o tratamento de toda a colônia.

As condições ambientais podem justificar a manutenção do seu parasitismo, por reinfestações contínuas, uma vez que não há um manejo sanitário adequado da gaiola e substratos, pois fatores climáticos influenciam no desenvolvimento dos parasitos, e o material utilizado como piso nas gaiolas pode impedir a ventilação necessária e aumentar a umidade e sensação de calor (ROBLES*et al*, 2014).

A terapêutica adotada para a acaríase é compatível com as recomendações efetuadas por Brandão (2013), que sugere posologia de 6 a 15mg/kg de Selamectina, geralmente em única aplicação. Outra alternativa seriaIvermectina, 0,3 a 0,5 mg/kg, VO ou 0,4 mg/kg, SC, repetindo-se após 10 dias (BRANDÃO, 2013). Deve associar-semanejo sanitário ambiental (ALEXANDRE& BRESSAN,1994).

Apesar da avaliação de *C. Caviae* como inofensivo de forma direta (ALEXANDRE& BRESSAN,1994; BRANDÃO, 2013; DLUJNEWSKY, 2013; SCHÖNFELDER*et al*, 2010; ROBLES *et al*, 2014), ele trata-se de potencial vetor de sarna e micose, além do prurido poder desencadear redução do apetite e fragilização do sistema imunológico (ALEXANDRE& BRESSAN,1994). No paciente em questão, tais características patológicas não foram observadas, possivelmente por tratar-se de uma infestação moderada.

CONCLUSÕES

Com base no relato descrito, foi possível confirmar que a presença de pontos enegrecidos na pelagem de porquinhos-da-índia é um sinal macroscópico de acaríase, sendo necessária a avaliação microscópica para confirmação do agente envolvido na enfermidade.

Alega-se que o método de coleta de amostra por fita adesiva de celofane transparente é eficiente para esse diagnóstico, sendo possível confirmar que as características morfológicas do *C. caviae* são de fácil identificação e diferenciação de outros ectoparasitos, especialmente pelo formato do corpo triangular e patas curvas desse ácaro.

Apesar do paciente descrito ter apresentado prurido durante atendimento clínico, foi avaliado como portador de uma infestação moderada, considerando-se que a coceira foi eventual e negligenciada, além de ter apresentado baixa densidade de ectoparasitos no pelame, confrontando os relatos da literatura que afirmam que o prurido ocorre somente em infestações severas.

Por fim, os resultados deste trabalho reforçam a importância da realização de uma avaliação semiológica criteriosa dos sistemas nos pacientes, independente da queixa principal relatada pelos tutores, possibilitandoa prevenção da evolução de enfermidades preexistentes e até então negligenciadas.

PALAVRAS-CHAVE: *Pets* não-convencionais; Roedor; Acaríase; Tegumento.

REFERÊNCIAS

ALEXANDRE. S.R. &BRESSAN, M.C.R.V. 1994.Eficácia de diferentes tratamentos em cobaias (*Cavia porcellus*) infestadas por *Chirodiscoides caviae*. **Braz. J. vet. Res. anim**. Sei. São Paulo, 31(3/4): 205-209.

BRANDÃO, W.C.S.; COUTO, E.P.; CARVALHO, M.P.N.; PINTO, D.G.; GONÇALVES, C.A.; MICKBOLD, V. 2013. *Chirodiscoides caviae* em porquinho-da-índia (*Cavia porcellus*): relato de caso. **Cães e Gatos**: Silvestres, São Paulo, 167 (2): 40-41.

DLUJNEWSKY, J. 2013. Reporte de caso clínico, infestación por *Chirodiscoides caviae* sobre un acure o cochinillo de indias (*Cavia porcellus*) en Venezuela. **Revista del Colegio del Médicos Veterinarios del Estado Lara**, 5 (6): 45-47.

ESCCAP.2017. Control of parasites and fungal infections in small pet mammals. **European scientific counsel companion animal parasites,** 1 (74):20-22.

FAIN, A. & RITZI, C.M. 2001. Observations on some Astigmatid mites (Acari) parasitic on rodents (Rodentia) from Peru, with description of three new species. **Institut Royal Des Sciences Naturelles de Belgique**, 27 (10): 251-261.

GORMAN, T.; ROMERO, S.; ZUÑIGA, R. 1986.Hallazos de ectoparasitos em cobayos (*Cavia porcellus*). **Avances em Ciencia Veterinarias**, 64: 63-64.

HARIKRISHNAN, V.S.; RANARAJ, V.R.; FERNANDEZ, A.C. 2009. Incidence of *chirodiscoides caviae* in laboratory rats-screening, identification and treatment.**Scand. J. Lab. Anim. Sci**, 36 (2): 147-153.

MEDEIROS, V.B. 2012. Endo and ectoparasites in conventionally maintained rodents laboratory animals. **J Surg Cl Res**, 3 (15): 27-40.

MIRCEAN, V.; TITILINCU, A.; BĂGUT, T.; DUMITRACHE, M. 2009. Research on the etiology of Skin Diseases in Laboratory Animals. **Bulletin Uasvm, Veterinary Medicine**, 3 (7): 112-118.

ROBLES, K.; PINEDO, R.; MORALES, S.; CHÁVEZ, A. 2014. Parasitos is externa em cuyes (*cavia porcellus*) de crianza familiar-comercial em las épocas de lluvia y seca em oxapampa, PERÚ. **RevInv Vet Perú**, 1(7): 51-57.

PEREIRA, J.S.*et al.*2013. Parasitismo por Gliricola porcelli (Schrank, 1781) em Cavia porcellus, em Mossoró, Rio Grande do Norte, Brasil. **Revista Brasileira de Higiene e Sanidade Animal**, 7, (8): 250-257.

QUESENBERRY, K.E.; DONNELLY, T.M.; HILLYER, E.V. 2003. Biology, Husbandry, and Clinical Techniques of Guinea Pigs and Chinchillas. *In*: Quesenberry, K.E. & Carpenter, J.W. 2003. **Ferrets, Rabbits, and Rodents**, 2rd Ed., Elsevier, p. 232-244.

SCHÖNFELDER, J. *et al*. 2009. Concurrent infestation of *Demodex caviae* and *Chirodiscoides caviae* in a guinea pig: A case report. **Schattauer**, 2 (3): 28-30.

TEIXEIRA, V.N. 2014. Rodentia – Roedores Exóticos (Rato, Camundongo, Hamster, Gerbilo, Porquinho-da-Índia e Chinchila). *In*: CUBAS, Z.S. **Tratado de Animais Selvagens**, 2. ed. São Paulo: Roca Ltda. p. 1295-1334.

ANÁLISE DE CONHECIMENTO DA POPULAÇÃO DE SALVADOR/BA E REGIÃO METROPOLITANA SOBRE O TRATAMENTO DA LEISHMANIOSE VISCERAL CANINA EM 2018

[ANALYSIS OF KNOWLEDGE ABOUT TREATMENT OF CANINE VISCERAL LEISHMANIASIS IN THE CITY OF SALVADOR AND ITS METROPOLITAN REGION IN 2018]

Taynã de Carvalho Leite[1]; Ana Luisa Cunha de Paula Lima[2]; Marta Mariana Nascimento Silva[3]

[1]Graduandas do curso de Medicina Veterinária da Instituição União Metropolitana Para o Desenvolvimento de Educação e Cultura;
[2]Docente do curso de Medicina Veterinária da Instituição União Metropolitana Para o Desenvolvimento de Educação e Cultura.
E-mail: taynaleite@live.com

INTRODUÇÃO

A leishmaniose visceral canina (LVC), também conhecida como “Calazar”, é uma zoonose reemergente, de distribuição mundial, com alta letalidade (FONTES; SILVA, 2011). É uma doença de grande impacto na saúde pública, ocupando o nono lugar em relação à carga de doenças infecciosas. (ABRANTES et al., 2018). A organização munidal da saúde, em 2017, fez uma lista onde 200 países reportaram a situação da Leishmaniose em seu território. Foi constatado que 97 deles eram endêmicos para leishmaniose, sendo que 65 países apresentavam registros da doença na forma visceral e cutânea, e 10 reportaram apenas para LV. (World Health Organization).

No Brasil, o principal agente etiológico é a *Leishmania chagasi*, (FONTES; SILVA, 2011) parasita intracelular obrigatório transmitida pela picada do flebotomíneo *Lutzomyia longipalpis*. Esse agente é capaz de infectar diferentes espécies de mamíferos e nestes se reproduzem dentro do sistema fagocítico mononuclear (ROSÁRIO et al., 2018).

O cão exerce importância epidemiológica pois é o reservatório doméstico da *Leishmania spp*. A infecção no cão comumente resulta em perda de peso, atrofia muscular, despigmentação, descamação, onicogrifose e glomerulonefrite (FONTES; SILVA, 2011). Alguns animais podem permanecer clinicamente inaparente por longos períodos e este é um dos principais entraves na erradicação da leishmaniose (ROSÁRIO et al., 2018).

A eutanásia foi, por muitos anos, a conduta adotada pelos profissionais da área de Medicina Veterinária em casos de animais diagnosticados com LVC. Recentemente, uma nova droga a base de miltefosina, Milteforan® Virbac, teve seu registro autorizado para o uso veterinário no tratamento de LVC (ARAÚJO; COSTA; RISSO, 2018).

O principal objetivo do presente trabalho foi avaliar o nível de conhecimento da população de Salvador e região metropolitana em relação ao tratamento da LVC, além de disseminar a informação sobre a doença, suas medidas profiláticas e de controle, e os tratamentos instituídos, a fim de desmistificar a eutanásia como primeira opção nesses casos.

METODOLOGIA

Foi realizado um estudo transversal através de um questionário semi-estruturado individual *online* e um questionário presencial, aplicados em pessoas que frequentaram a faculdade UNIME/Lauro de Freitas no mês de Outubro de 2018. A pesquisa foi dividida em 5 etapas: referencial teórico, elaboração do projeto, coleta de dados, análise de dados e redação do artigo. Durante os meses de setembro até dezembro de 2018, as etapas foram realizadas de acordo com o cronograma da pesquisa (Tabela 1 – em anexo).

O questionário mantinha a anonimidade do entrevistado, e recolhia dados como: sexo, idade, nível de escolaridade, cidade e bairro, renda familiar mensal, se possuía animais domésticos (e quais), sobre o conhecimento da LVC e seu tratamento (Figura 1 – em anexo). Com os resultados obtidos, foram confeccionadas tabelas no programa Excel com as categorizações de relevância. As variáveis categóricas foram analisadas usando o teste de qui quadrado no programa spss versão 18. Em todos os casos foi usado como nível de significância estatística um valor menor de 5%

RESULTADOS E DISCUSSÃO

O presente trabalho contou com a aplicação de 208 questionários sendo que, desses questionários, 9 foram excluídos da pesquisa por não se encaixarem nos seus critérios ou por falha no preenchimento. Dos 199 questionários válidos, 95 eram online e 104 presenciais e tinham como população amostral 99 pessoas residindo em Salvador e 100 pessoas de cidades da região metropolitana, como Lauro de Freitas, Dias D'Ávila, Camaçari, entre outras.

A população amostral consistiu em 126 (63,3%) pessoas do sexo feminino, 72 (36,2%) pessoas do sexo masculino e 1 (0,5%) sem resposta. Predominância da faixa etária entre 18-25 anos com 156 (78,4%) pessoas, seguida de 26 (13,1%) pessoas de 26-35 anos, maior que 35 anos foi assinalado 13 (6,5%) vezes e 4 (2%) menor que 18 anos.

O nível de escolaridade de ensino superior incompleto foi o mais frequente, 124 (62,3%) indivíduos, seguido de 31 (15,6%) pessoas com ensino superior completo, 29 (14,6%) pessoas com ensino médio completo, 10 (5%) pessoas com pós graduação, 2 (1%) pessoas com ensino fundamental incompleto, 2 (1%) pessoas com ensino fundamental completo e por ultimo, 1 (0,5%) pessoa com ensino médio incompleto.

A renda mensal familiar predominante no estudo foi de 85 (42,7%) pessoas com 4-10 salários mínimos, seguido de 65 (32,7%) pessoas com 1-3 salários mínimos, 48 (24,1%) pessoas assinalaram a opção maior que 10 salários mínimos e 1 (0,5%) ficha estava sem informação em relação ao salário.

De todos os entrevistados, 126 (63,3%) possuem animal de estimação e 102 (80,9%) desses indivíduos possuem cães.

Quando perguntados sobre o conhecimento da existência da LVC, 127 (63,8%) dos entrevistados afirmaram que conheciam a doença e 72 (36,2%) não conheciam. Sobre o tratamento da doença, 127 (63,8%) dos indivíduos afirmam não conhecer nenhum tipo de tratamento ou

desfecho da doença, 45 (22,6%) afirmam conhecer o tratamento e 27 (13,6%) acreditavam que a eutanásia era a única opção em caso de diagnóstico (Tabela 2 – em anexo).

Nesse trabalho, apresentamos como hipótese, que a população de Salvador e região metropolitana conhece pouco sobre o tratamento para LVC e ainda optam, na maioria das vezes, pela eutanásia do animal infectado. Ao analisar os nossos resultados, podemos observar que realmente a maioria da população da região estudada ainda possui pouco conhecimento sobre a doença e seu tratamento. Resultados semelhantes a esses foram encontrados em um estudo realizado no Piauí, onde foi relatado que a maioria da população entrevistada, 104 de 150 pessoas (69,3%), afirmam não existir ou não conhecer sobre o tratamento da Leishmaniose visceral canina (MOURA et al., 2015). Em contrapartida, um estudo realizado com escolares na cidade de Birigui – SP, mostrou que 34,8 % estudantes afirmavam haver tratamento para cães e humanos, além dos 6,7% que responderam que existia tratamento apenas para cães (GENARI et al., 2012).

No nosso estudo, diferentemente do esperado, o número de pessoas que assinalaram eutanásia como única opção de conduta foi menor do que as pessoas que afirmam conhecer o tratamento. Dessas 27 pessoas que apontaram a eutanásia como conduta, a maioria, 23 pessoas, possuíam cães como animal de estimação. A eutanásia também foi abordada no estudo das escolas de Birigui, mostrando que antes da palestra educativa 38,3% dos estudantes afirmavam que o sacrifício dos cães é uma atitude que visa diminuir os casos de Leishmaniose visceral humana. Além disso, 32,3% concordavam com a medida e 65% afirmavam que a eutanásia é importante para evitar a transmissão da doença ao homem (GENARI et al., 2012). Quando comparado a nossa pesquisa, essa diferença de resultados pode ocorrer devido ao fato de que o referido estudo foi realizado em 2012, ano em que o tratamento canino ainda era proibido no país.

Além disso, o número de pessoas que não tinham nenhum conhecimento sobre a leishmaniose, apesar de minoria, é bastante preocupante, principalmente nas regiões metropolitanas consideradas endêmicas. A falta de conhecimento sobre a a doença também foi observado em uma pesquisa realizada em Belo Horizonte, onde 50% dos entrevistados acometidos pela LV não conheciam sobre a mesma antes do diagnóstico e desconhecida por 30,5% dos indivíduos do grupo (BORGES et al., 2008). Essas informações nos leva a crer que devido a falta de informação é provável que a prevenção, principal medida de controle da doença, não esteja ocorrendo de forma satisfátoria em animais e humanos que residem em áreas endêmicas.

Estatisticamente, é possível observar uma relação entre indivíduos que conhecem a doença e indivíduos que não conhecem sobre o tratamento (p=0,000). Assim como houve relação das pessoas que apresentaram renda familiar mensal mais baixa e um menor nível de conhecimento sobre o tratamento (p=0,009) (Tabela 3 – em anexo).

CONCLUSÃO

No estado da Bahia, o nível de conhecimento da população em relação ao tratamento de LVC ainda é básico e independe do nível de escolaridade, idade ou sexo. Uma boa parte da população se quer tem conhecimento sobre a doença e seu desfecho, mesmo os que possuem animais de estimação que são possíveis reservatórios. Estatisticamente, apenas a renda familiar mensal e o conhecimento sobre a doença estão relacionadas ao nível de conhecimento sobre o tratamento.

PALAVRAS-CHAVE: LVC; Calazar; epidemiologia; estatistíca.

REFERÊNCIAS

ABRANTES, Tuanne Rotti; WERNECK, Guilherme Loureiro; ALMEIDA, Andréa Sobral; FIGUEREDO, Fabiano Borges. Fatores ambientais associados à ocorrência de leishmaniose visceral canina em uma área de recente introdução da doença no Estado do Rio de Janeiro, Brasil. **Cadernos de Saúde Pública**, Rio de Janeiro, v. 34, n. 01, 5 fev. 2018. Disponível em: http://www.scielo.br/scielo.php?script=sci_arttext&pid=S0102-311X2018000105013&lang=pt. Acesso em: 30 set. 2018.

ARAÚJO, Camila de Melo Costa; COSTA, Alisson de Souza; RISSO, Júlio Marcos Ribeiro. USO DA MILTEFOSINA COMO TERAPIA COMBINADA EM LEISHMANIOSE VISCERAL CANINA – RELATO DE CASO. **ENCICLOPÉDIA BIOSFERA**: Centro Científico Conhecer, Goiânia, v. 15, n. 27, p. 106-116, 20 jun. 2018. Disponível em: http://www.conhecer.org.br/enciclop/2018a/agrar/uso%20da%20mitelfosina.pdf. Acesso em: 25 ago. 2019.

BORGES, Bárbara Kellen Antunes; SILVA, José Ailton; HADDAD, João Paulo Amaral; MOREIRA, Élvio Carlos; MAGALHÃES, Danielle Ferreira; RIBEIRO, Letícia Mendonça Lopes; FIÚZA, Vanessa de Oliveira Pires. Avaliação do nível de conhecimento e de atitudes preventivas da população sobre a leishmaniose visceral em Belo Horizonte, Minas Gerais, Brasil. **Cadernos de Saúde Pública**, Rio de Janeiro, p. 777-784, 2008. Disponível em: http://www.scielo.br/scielo.php?script=sci_abstract&pid=S0102-311X2008000400007&lng=en&nrm=iso&tlng=pt. Acesso em: 12 set. 2019.

FONTES, Stella Diogo; SILVA, Alessandra Sayegh Arreguy. LEISHMANIOSE VISCERAL CANINA. **Anais III SIMPAC**, Viçosa-MG, v. 34, n. 1, p. 285-290, 2011. Disponível em: https://academico.univicosa.com.br/revista/index.php/RevistaSimpac/article/view/368/530. Acesso em: 1 set. 2018.

GENARI, Isabel Cristina Contel; PERRI, Silvia Helena Venturoli; PINHEIRO, Sonia Regina; NUNES, Cáris Maroni. ATIVIDADES DE EDUCAÇÃO EM SAÚDE SOBRE LEISHMANIOSE VISCERAL PARA ESCOLARES. **VeterináriaeZootecnia**, [*S. l.*], p. 99-107, março 2012. Disponível em: https://repositorio.unesp.br/handle/11449/133851. Acesso em: 12 set. 2019.

MOURA, Luciane Maria Alves; MONTE, Nayra Denise Pessoa; SOUSA, Raimundo Leoberto Torres; SANTOS, Jéssica Pereira; FREIRE, Simone Mousinho. Nível dos Conhecimentos Sobre as Leishmanioses Visceral e Tegumentar pela População de Alguns Bairros de Teresina, Piauí, Brasil. **UNOPAR** : Cient Ciênc Biol Saúde, [*S. l.*], p. 21-30, 2015. Disponível em: https://www.researchgate.net/publication/308186744_Nivel_dos_Conhecimentos_Sobre_as_Leishmanioses_Visceral_e_Tegumentar_pela_Populacao_de_Alguns_Bairros_de_Teresina_Piaui_Brasil. Acesso em: 12 set. 2019.

ROSÁRIO, Carla J.R.M.; DOMINICI, Marina F.; BRAGA, Maria S.C.O.; LIMA, Cristian A.A; PEREIRA, José G.; MELO, Ferdinan A. Avaliação de IFN-γ e IL-10 em cães naturalmente infectados com Leishmania (Leishmania) chagasi com e sem manifestações clínicas. **Pesquisa**

Veterinária Brasileira, Rio de Janeiro, v. 38, n. 4, 2018. Disponível em: http://www.scielo.br/scielo.php?script=sci_arttext&pid=S0100-736X2018000400722&lng=en&nrm=iso&tlng=en#B3. Acesso em: 30 set. 2018.

World Health Organization. Global Health Observatory data. Leishmaniasis: situation and trends. Genebra: World Health Organization; 2013. Disponível em: < https://www.who.int/gho/neglected_diseases/leishmaniasis/en/>. Acesso em: 14 ago. 2018.

ANEXOS

Tabela 1 – Cronograma de execução

Atividades	**SETEMBRO**	**OUTUBRO**	**NOVEMBRO**	**DEZEMBRO**
Referecial teórico	**x**	**x**	**x**	**x**
Elaboração do projeto	**x**			
Coleta de dados		**x**		
Análise de dados			**x**	
Redação do artigo				**x**

Tabela 2 – Nível de conhecimento sobre a doença acerca do nível de conhecimento sobre tratamento da LVC.

Conhece sobre a doença	**Conhece sobre o tratamento**			**Total**
	Sim	Não	Eutanásia	
Sim	45	55	27	**127**
Não	0	72	0	**72**
Total	**45**	**127**	**27**	**199**

Tabela 3 - Renda familiar mensal vs. nível de conhecimento sobre tratamento.

Renda familiar (salários mínimos)	**Conhece o tratamento**			**Total**
	Sim	Não	Eutanásia	
1 – 3	40	13	12	**65**

4 – 10	65	15	5	**85**
Acima de 10	21	17	10	**48**
Sem informação	1	0	0	**1**
Total	**127**	**45**	**27**	**199**

QUESTIONÁRIO SOBRE ANÁLISE DE CONHECIMENTO DA LEISHMANIOSE VISCERAL CANINA (CALAZAR)

Discentes: Ana Luisa Lima e Taynã Leite.

1. Sexo: ( ) Feminino ( ) Masculino
2. Idade: ( ) Menor que 18 anos ( ) 18-25 anos ( ) 26-35 anos
( ) 35+ anos
3. Nível de escolaridade
( ) Ensino Fundamental Incompleto
( ) Ensino Fundamental Completo
( ) Ensino Médio Incompleto
( ) Ensino Médio Completo
( ) Ensino Superior Incompleto
( ) Ensino Superior Completo
( ) Pós-Graduação
4. Cidade e Bairro: _____
5. Renda Mensal Familiar
( ) 1-3 salários mínimos
( ) 4-10 salários mínimos
( ) Acima 10 salários mínimos
6. Tem animal de estimação? ( ) Sim ( ) Não
7. Se sim, qual? ( ) Cão ( ) Gato ( ) Pássaros ( ) Pequenos roedores
( ) Quelônios ( ) Outra...
8. Você já ouviu falar em Leishmaniose Visceral Canina (calazar)?
( ) Sim ( ) Não
9. Se sim, você sabe se existe tratamento?
( ) Já ouvi falar, porém não sei se existe tratamento
( ) Já ouvi falar sobre a doença e o tratamento
( ) Não existe tratamento eficaz, sendo a eutanásia do animal, a melhor solução.
( ) Outra...

Figura 1 – Questionário sobre análise de conhecimento da Leishmaniose Visceral Canina.

HEMANGIOSSARCOMA METASTÁTICO EM CÃO - RELATO DE CASO

[METASTATIC HEMANGIOSARCOMA IN A DOG - CASE REPORT]

Acácia Eduarda de Jesus Nascimento[1]; Bárbara Nancy Costa de Vasconcelos Vigas Ferreira[1]; Lívia Cristina Pacheco Souza[1]; Danielle Nascimento Silva[2]

[1]Discente do curso de Medicina Veterinária, União Metropolitana de Educação e Cultura - UNIME, Lauro de Freitas, Bahia-Brasil.
[2]Docente da União Metropolitana de Educação e Cultura (UNIME), Clínica Veterinária da UNIME, Lauro de Freitas, Bahia-Brasil.
E-mail: acaciaeduarda1@gmail.com

INTRODUÇÃO

O hemangiossarcoma (HSA) é uma neoplasia mesenquimal maligna originada de células endoteliais comumente relatada em cães e pouco observada nas demais espécies (MOROZ; SCHWEIGERT, 2007; FERRAZ *et al.*, 2008; FILGUEIRA *et al.*, 2012; MARTINS *et al.*, 2013). O HSA é potencialmente agressivo e metastático (BERSELLI, 2011; FILGUEIRA *et al.*, 2012; MARTINS *et al.*, 2013), e autores afirmam que sua rápida difusão para outros órgãos é devida à sua origem endotelial e, consequentemente, disseminação hematógena (MOROZ & SCHWEIGERT, 2007; BERSELLI, 2011). Os principais focos primários de HSA incluem o baço, o átrio direito (sendo a neoplasia cardíaca primária mais comum em cães de meia idade), pele e fígado (MOROZ & SCHWEIGERT, 2007; FILGUEIRA *et al.*, 2012; MARTINS *et al.*, 2013). Outros focos primários tais como ossos, músculos, intestinos, pulmão, bexiga, aorta, conjuntiva, peritônio e órgãos genitais já foram relatados, porém em menor incidência (BROWN *et al.*, 1985; MOROZ & SCHWEIGERT, 2007; FILGUEIRA *et al.*, 2012). Os locais predominantemente acometidos por metástase são pulmões, omento, fígado, mesentério, cérebro, cerebelo, cavidade oral, e demais órgãos vascularizados (MOROZ & SCHWEIGERT, 2007; FERREIRA *et al.*, 2011; BERSELLI, 2011; MARTINS *et al.*, 2013). Cães de meia idade a idosos (seis a 17 anos) são os mais acometidos, principalmente os de raças grandes e gigantes, como Pastor Alemão, Dobermann, Labrador Retriever, Boxer, American Pitbull, Rottweiler, Pointer e algumas raças de médio e pequeno porte como Italian Greyhound, Basset Hound e Beagle (MOROZ; SCHWEIGERT, 2007; FILGUEIRA *et al.*, 2012; MARTINS *et al.*, 2013). Em relação à predisposição sexual, os autores relatam que o HSA não apresenta predileção (FERREIRA *et al.* 2011; FILGUEIRA *et al.* 2012; SOARES *et al.*, 2017). Macroscopicamente são nódulos que variam de cinza-pálido a vermelho-escuro (FERRAZ *et al.*, 2008); devido ao rápido crescimento e fragilidade capilar, áreas de necrose e hemorragias são comuns (DIAS *et al.*, 2018). Microscopicamente as células variam de fusiformes a poligonais ou ovoides, geralmente organizadas como estruturas vasculares com elevada quantidade de eritrócitos, e deve ser diferenciado de hematomas. O índice mitótico é geralmente elevado, podendo ser observado anisocariose, aumento do volume e hipercromasia nuclear (BERSELLI, 2011; DIAS *et al.*, 2018). O objetivo do presente estudo foi relatar um caso de hemangiossarcoma

com metástase visceral em um canino, atendido na Clínica Veterinária da UNIME, de acordo com os seus achados clínicos e anatomopatológicos.

RELATO DE CASO

Um canino, da raça American Pit Bull, pelagem branca, fêmea, de oito anos de idade, foi atendida na Clínica Veterinária da UNIME. A tutora relatou a presença de nódulo em mama esquerda com crescimento progressivo há seis meses, ulceração e sangramento no último mês. Ao exame físico foi observado linfadenomegalia submandibular e presença de nódulo aderido, ulcerado, aspecto de couve flor na mama abdominal caudal esquerda que media aproximadamente 2 cm^3. Foram solicitados os exames laboratoriais (hemograma, ureia, creatinina, alanina aminotransferase (ALT), fosfatase alcalina (FA)), citologia do nódulo, ultrassonografia (USG) abdominal e radiografia de tórax em três incidências, para a pesquisa de metástase.

O resultado da radiografia não evidenciou nenhuma alteração, porém a ultrassonografia do abdômen revelou esplenomegalia, cisto ovariano e hiperplasia endometrial cística. Nos resultados dos exames laboratoriais foi observado anemia normocítica normocrômica e redução dos níveis de ureia plasmática (12mg/dL). O exame citopatológico concluiu que a amostra era sugestiva de neoplasia de origem mesenquimal, com presença de elevada quantidade de hemácias, sendo recomendado a histopatologia para a confirmação do diagnóstico, porém o exame não foi autorizada pela tutora. Foi instituído tratamento clínico com analgésico (Dipirona 25mg/kg/TID/ 7 dias) e Ômega 3 (1 cápsula/SID/30 dias). Como tratamento cirúrgico foi realizado mastectomia regional com retirada das mamas M3 à M5 esquerda, e ovariohisterectomia eletiva.

Após 153 dias após a cirurgia, a tutora retornou e relatou que o animal apresentava nódulos nas regiões cervical, dorsal e abdominal direita; relatou também claudicação em membros posteriores, hiporexia e letargia, além da diminuição dos reflexos nervosos. No exame físico observou-se palidez das mucosas e aumento dos linfonodos poplíteos. Os nódulos observados na região cervical, dorsal e linfonodo inguinal direito mediam de milímetros a aproximadamente 1cm^3, não aderidos e firmes. Foram repetidos os exames laboratoriais, citologia do nódulo, USG abdominal, radiografia de tórax, eletrocardiograma (ECG) e ecocardiograma (ECO).

Nos exames laboratoriais foram observados anemia normocítica hipocrômica, com presença de anisocitose e policromasia moderada, aumento da FA (257UI/L) e diminuição da ureia plasmática (13mg/dL). Na citopatologia foi observada a presença de células mesenquimais com características pleomórficas com intensa anisocitose e anisocariose, com núcleo arredondado a oval, ocasionalmente duplos e múltiplos, com cromatina predominantemente e densa, nucléolo evidente e citoplasma levemente basofílico, sugestivo de hemangiossarcoma, sendo sugerido o exame histopatológico para a confirmação do diagnóstico. No exame radiográfico observou-se nódulos dispersos em ambos os pulmões, sugestivos de metástase. No ECO foi observado uma valvulopatia mitral mixomatosa com, consequente, uma insuficiência valvar mitral de grau moderado e disfunção diastólica do ventrículo esquerdo. No USG foi identificado no baço a presença de massa amorfa medindo, aproximadamente, 5,5cm x 7,0cm x 11,0cm, heterogênea e com ecogenicidade mista; estendendo-se da bexiga até a margem caudal hepática.

Foi recomendado à tutora a realização da esplenectomia total devido ao risco de ruptura esplênica e consequente morte por choque hipovolêmico. No procedimento cirúrgico pôde-se observar nódulos escuros medindo aproximadamente 0,5cm no fígado e sangue na cavidade

abdominal. O baço apresentava superfície irregular, com múltiplos nódulos, marrom-enegrecidos com áreas brancacentas, firme-elástico. Ao corte superfície compacta, irregular e com áreas friáveis foi fixado em formol neutro tamponado 10% para histopatológico. Posteriormente os fragmentos foram processados pela técnica rotineira de inclusão em parafina e coradas pela técnica rotineira de hematoxilina-eosina (HE). Histologicamente fragmentos revelaram proliferação neoplásica pouco delimitada, de caráter infiltrativo, composta por grandes leitos vasculares, ou vasos imaturos com diferentes dimensões, contendo hemácias, revestidas por células arredondadas a alongadas moderadamente pleomórficas, com citoplasma escasso e eosinofílico, núcleos predominante médios, redondos ou ovoides e cromatina vesiculosa ou grumosa e nucléolos visíveis. Algumas células apresentavam-se binucleadas ou com núcleos grande e atípicos. O índice mitótico apresentou-se baixo, sendo algumas atípicas. O estroma apresentava-se escasso e com discreto infiltrado inflamatório misto difuso, associado a moderada congestão, extensas hemorragias, extensa necrose, hemossiderose e formação de hematodoidina. Diante dos achados clínicos e resultado da avaliação histopatológica concluiu-se o diagnóstico de hemangiossarcoma esplênico. Durante a cirurgia foi realizado transfusão sanguínea para a manutenção volêmica do animal.

Após 16 dias do pós operatório, houve piora do quadro clínico do animal com diminuição da qualidade de vida, sendo realizado a eutanásia *in extremis*. O animal foi encaminhado para o Setor de Patologia Animal da UNIME, para realização do exame necroscópico, no qual foi observado discreta quantidade de sangue na cavidade nasal. Havia externamente, um nódulo em M5 direita, não aderido, não ulcerado, firme, aproximadamente 3,0cm x 2,0cm x 2,5 cm; ao corte demonstrava superfície compacta, levemente irregular com região central formando cavidade cística, com coloração pardacenta com áreas amarronzadas. Edema subcutâneo na região abdominal lateral direita. No coração havia coágulo cruórico em ventrículo esquerdo e endocardiose mitral. Os pulmões apresentaram múltiplos nódulos enegrecidos variando de milimétricos a 1,5 x 1,0 centímetros, distribuídos aleatoriamente nos lobos pulmonares (Figura 1 - em anexo) além de discreto edema pulmonar (grau 1). No exame da cavidade abdominal foram retirados 100mL de líquido avermelhado livre na cavidade. No fígado e rins, havia nódulos semelhantes aos observados nos pulmões e congestão renal bilateral. Não foi realizado o exame histopatógico dos nódulos observados durante a necropsia, porém devido à semelhança dos achados macroscópicos observados no baço analisado, as lesões foram sugeridas como metástase do hemangiossarcoma.

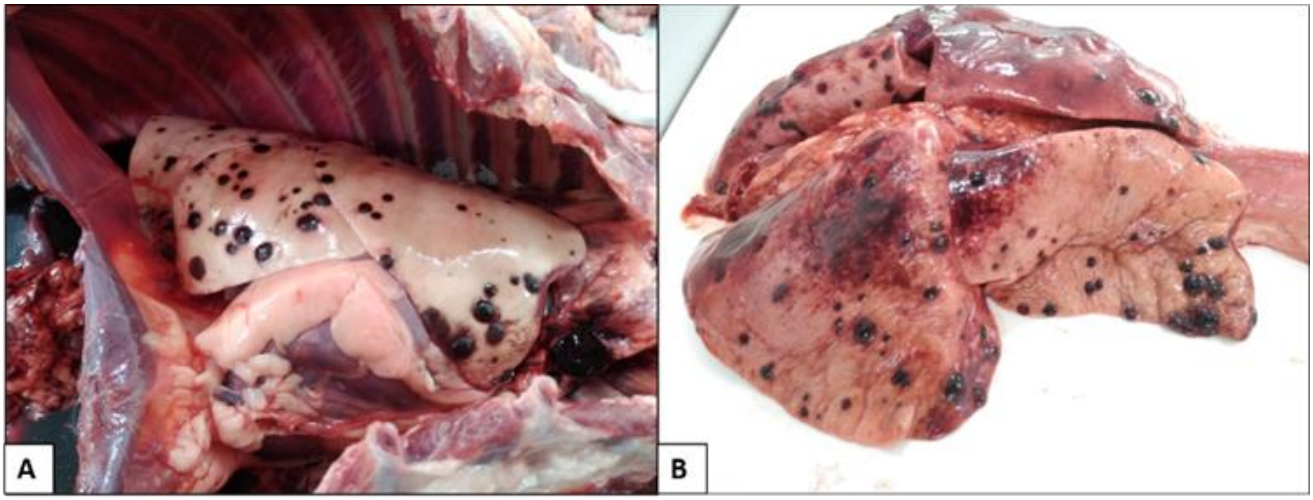

Figura 1. Hemangiossarcoma metastático em cão. Achados necroscópicos. A. Pulmão em cavidade torácica, observar múltiplos nódulos enegrecidos. **B.** Pulmões com múltiplos nódulos.

DISCUSSÃO

O HSA apresenta maior prevalência em cães idosos e em raças de grande porte (MOROZ & SCHWEIGERT, 2007; SOARES *et al.* 2017; SOARES *et al.* 2017). A raça Pitt Bull é predisposta para a manifestação cutânea de HSA, principalmente os cães de pelos claros, como o observado neste estudo, sendo pouco relatado a ocorrência da forma esplênica nesta raça (SOARES *et al.*, 2017). A capacidade metastática do HSA é alta em casos viscerais, sendo o pulmão o principal sítio metastático, seguido por órgãos ricamente vascularizados tais como fígado e rins o que corrobora os achados necroscópicos, sugestivo pela macroscopia, do presente relato (FERREIRA *et al.*, 2011; MARTINS *et al.,* 2013; MACHADO *et al.*, 2017).

O animal apresentava letargia, apatia, anemia, linfadenomegalia e esplenomegalia; estes sinais também foram observados em outros estudos (MOROZ; SCHWEIGERT, 2007; FERRAZ *et al.* 2008; FIGUEIRA *et al.* 2012; MACHADO *et al.* 2017). Alguns estudos demonstraram que a anemia normocítica normocômica ou hipocrômica também é um achado comum em cães com HSA devido à fragilidade capilar e possibilidade de rupturas, o que resulta em hemorragias cavitárias e/ou externas (FERREIRA *et al.* 2011; MACHADO *et al.* 2017; DIAS *et al.* 2018). A diminuição dos níveis de ureia e o aumento da FA estão correlacionadas com a diminuição da conversão de amônia em ureia e pelo comprometimento do fluxo dos canalículos biliares, respectivamente, devido à obstrução mecânica e destruição do parênquima pela neoplasia (BERSELLI 2011; MACHADO *et al.* 2017).

As lesões nodulares apresentavam-se firmes, escuras, ulcerando-se com facilidade, ao corte apresentavam-se firmes, vermelho-enegrecidas e com e com áreas hemorrágicas o que também foi observado em outros estudos (FERRAZ *et al.*, 2008; BERSELLI, 2011; FILGUEIRA *et al.*, 2012). O exame histopatológico é fundamental para o diagnóstico de neoplasias (SCHULTHEISS, 2004). O prognóstico do HSA varia de reservado a ruim devido à rápida evolução do neoplasma que presume um tempo de sobrevida, após a esplenectomia, de aproximadamente 19 - 90 dias (BERSELLI, 2011; FILGUEIRA *et al.*, 2012; MACHADO *et al.*, 2017), a sobrevida do animal relatado foi similar ao descrito em literatura (19 dias após a esplenectomia) optando-se pela eutanásia devido ao comprometimento da qualidade de vida. Alguns autores (DE NARDI *et al.,* 2002; FERRAZ *et al.*, 2008; FILGUEIRA *et al.*, 2012; MACHADO *et al.*, 2017) relataram uma sobrevida de até 192 dias com o uso de quimioterápicos como tratamento adjuvante à cirurgia.

CONCLUSÃO

HSA é uma neoplasia frequente em cães e pouco observada nas demais espécies. Os dados relatados evidenciam um hemangiossarcoma esplênico com rápida evolução, invasão e metástase. O exame citológico foi demonstrado importante exame de triagem, porém não substitui a acurácia do exame histopatológico na elucidação do diagnóstico. A esplenectomia quando não associada à quimioterapia aumenta a probabilidade de novos sítios metastáticos e desta forma pode interferir na sobrevida do animal.

PALAVRAS-CHAVE: neoplasias caninas, neoplasias mesenquimais, metástase.

REFERÊNCIAS

BERSELLI, MICHELE BERSELLI. **Estudo da incidência, identificação e parâmetros prognósticos dos hemangiomas e hemangiossarcomas em animais de companhia**. 2011. Dissertação (Mestrado em Patologia Animal) - Programa de Pós-Graduação em Veterinária. Faculdade de Veterinária. Universidade Federal de Pelotas. Pelotas, 2011.

BROWN, N.O.; PATNAIK, A. K.; MACEWEN, E. G. Canine hemangiosarcoma: retrospective analysis of 104 cases. **Journal of the American Veterinary Medical Association.** 186(1): 56-58, 1985.

DE NARDI, A.B.; RODASKI, S.; SOUSA, R.S.; COSTA, T.A.; MACEDO, T.R.; RODIGHERI, S.M.; RIOS, A; PIEKARZ, C.H. Prevalência de neoplasias e modalidades de tratamentos em cães, atendidos no hospital veterinário da Universidade Federal do Paraná. **Arch. Vet. Sci**. 7 (2) :15-26, 2002.

DE NARDI, A.B.; RODASKI, S.; SOUSA, R.S.; COSTA, T.A.; MACEDO, T.R.; RODIGHERI, S.M.; RIOS, A; PIEKARZ, C.H. Prevalência de neoplasias e modalidades de tratamentos em cães, atendidos no hospital veterinário da Universidade Federal do Paraná. **Arch. Vet. Sci**. 7 (2) :15-26, 2002.

DIAS, M.A.C.; OLIVEIRA, L.A.; MODESTO, T.C.; MARTINS, F.D.; BANDARRA, M.B. Hemangiossarcoma cutâneo com metástase pulmonar em cadela da raça pitbull – relato de caso. **Enciclopédia Biosfera**, Centro Científico Conhecer - Goiânia, v.15 n.27; p. 59, 2018.

FERRAZ, J. R. D. S., ROZA, M. R. D., *et al.* Hemangiossarcoma canino: revisão de literatura. **Jornal Brasileiro de Ciência Animal**, v.1, n.1, p.35-48. 2008.

FERREIRA, A. R.; ORIÁ, A. P.; MOREIRA, E. L.; SILVEIRA, C. P. B.; MARINHO, T. C. M. S.; VIEIRA-FILHO, C. H. C.; BURGUER, C. P.; NETO, C. J. M. Hemangiossarcoma cardíaco em cão: relato de caso. **Brazilian Journal of Veterinary Research and Animal Science**, 5(4), 17–25, 2011.

FILGUEIRA, K.D.; REIS, P.F.; BATISTA, J.S; PAULA, V.V. Hemangiossarcoma cutâneo com metástase no sistema nervoso central de um canino. **Acta Scientiae Veterinariae.** 40 (1): 1024-1031, 2012.

MACHADO, R.; LAMB, L.; LUNARDI, G.; PALMA, H. Hemangiossarcoma Esplênico Em Cão: Relato De Caso. **Anais do XXII seminário interinstitucional de ensino, pesquisa e extensão**. Rio Grande do Sul. 2017.

MARTINS, B., TORRES, A., RODRÍGUEZ, A., GAMBA, C., CASSALI, G., LAVALLE, G., *et al.* Clinical and pathological aspects of multicentric hemangiosarcoma in a Pinscher dog. **Arq Bras Med Vet Zoote**. 65(2):322-8, 2013.

MOROZ, L.R.; SCHWEIGERT, A. Hemangiossarcoma em cão - relato de casos. **Campo Dig.,** Campo Mourão, v.2, n.1,p.50-55, jan/jun. 2007.

SCHULTHEISS, P.C.A. Retrospective study of visceral and nonvisceral hemangiossarcoma and hemangiomas in domestic animals. **Journal of Veterinary Diagnostic Investigation**. 16(6): 522-526, 2004.

SOARES, N.P.; MEDEIROS, A.A.; SZABÓ, M.P.J.; GUIMARÃES, E.C.; FERNANDES, L.G.; SANTOS, T.R. Hemangiomas e hemangiossarcomas em cães: estudo retrospectivo de 192 casos (2002-2014). **Cienc. anim. bras**., Goiânia, v.18, 1-10, e-30889, 2017.

LIPIDOSE HEPÁTICA EM JABUTI–PIRANGA (*Chelonoidis carbonaria*) – RELATO DE CASO

[HEPATIC STEATOSIS IN A RED-FOOTED TORTOISE (*Chelonoidis carbonaria*) - CASE REPORT]

Acácia Eduarda de Jesus Nascimento[1]; Pedro Paulo Queiroz Pereira[1]; João Kleber da Silva Mamedio Leite[1]; Nathalia Hellen de Souza Campos[1]; Oberdan Coutinho Nunes[2]; Danielle Nascimento Silva[2]

[1]Discente do curso de Medicina Veterinária, União Metropolitana de Educação e Cultura - UNIME, Lauro de Freitas, Bahia-Brasil.
[2]Docente da União Metropolitana de Educação e Cultura (UNIME), Clínica Veterinária da UNIME/ Lauro de Freitas, Bahia-Brasil.
E-mail: acaciaeduarda1@gmail.com

INTRODUÇÃO

O fígado é uma glândula anfícrina, que apresenta funcionalidade exócrina e endócrina (SCHINONI, 2006; SILVA & GONÇALVES, 2008; MARCHIORI, 2013). Apresenta como funções: síntese e excreção de bilirrubina e ácidos biliares, realização de neoglicogênse, armazenamento de glicogênio, triglicerídeos e vitaminas, metabolismo e excreção de substâncias tóxicas e outros compostos, síntese de proteínas importantes para a manutenção da pressão oncótica e transporte de lipídeos, fatores de coagulação, proteínas do sistema fibrinolítico e fatores do complemento e, em casos de anemias graves, pode realizar a hematopoiese extramedular (CARDIER & BARBERA-GUILLEM, 1997; SCHINONI, 2006; SILVA & GONÇALVES, 2008; VIEIRA *et al*., 2017).

A alta taxa metabólica dos hepatócitos os torna altamente suscetíveis a distúrbios metabólicos que resultam em degeneração celular e, por estar diretamente relacionado com o metabolismo lipídico, é comumente afetado pela esteatose (SCHINONI, 2006). A esteatose é geralmente observada como sequela de uma variedade de perturbações do metabolismo normal (SCHINONI, 2006; SILVA & GONÇALVES, 2008; MARTELLI, 2010; VIEIRA *et al*., 2017). O aumento da síntese e dificuldade no transporte e excreção dos lipídeos impedem o suprimento sanguíneo para o parênquima hepático e, consequentemente, ocorre o acúmulo de gordura no citoplasma (SCHINONI, 2006). As principais causas são (1) redução da taxa de oxigênio na corrente sanguínea, em casos de anemia severa, insuficiência cardíaca congestiva direita ou compressões; (2) aumento do aporte de ácidos graxos advindos do aumento da lipólise ou por ingestão excessiva de gorduras e/ou carboidratos devido à uma dieta desbalanceada; e (3) uma menor formação de lipoproteínas por deficiência na síntese de apoproteínas, em casos de desnutrição proteica (SILVA & GONÇALVES, 2008; MARTELLI, 2010; MARCHIORI, 2013; VIEIRA *et al.*, 2017).

Os sinais clínicos frequentemente apresentados em mamíferos são: vômitos, letargia, anorexia, associada à perda de peso, diarréia, mucosas pálidas ou ictéricas e hepatomegalia. Animais com lipidose hepática podem apresentar depósitos de lipídeos sob a pele, ao redor do

coração e do pâncreas (VIEIRA et al., 2017). O diagnóstico em mamíferos pode ser realizado por meio do histórico do animal, exame clínico, avaliação radiográfica do fígado, ecografia abdominal. Pode haver anemia, aumento das enzimas indicadoras de lesão hepática e colestase (SILVA & GONÇALVES, 2008). Macroscopicamente, o fígado apresenta-se amarelado, aumentado de volume, edemaciado, com bordas abauladas, pesado, friável e untuoso ao corte. Ao microscópio, os hepatócitos apresentam-se com um grande vacúolo de gordura no citoplasma e os núcleos deslocados para a periferia das células (SILVA & GONÇALVES, 2008). Os vacúolos são bem definidos, podendo ocorrer acúmulo de pequenas gotas (lipidose hepática microvacuolar ou microgoticular) ou de gotas de gordura maiores (lipidose hepática macrovacuolar ou macrogoticular), neste último caso, os hepatócitos assemelham-se histologicamente a células adiposas. Para a confirmação microscópica pode-se utilizar algumas colorações especiais como Sudão III e *Oil red O* ou microscopia eletrônica (ZACHARY, 2018). Em répteis o diagnóstico é *in vivo* é dificultado, devido à presença de carapaça e plastrão e ausência de sinais clínicos evidentes, sendo relatado apenas a apatia (MARCHIORI, 2013; MEIRELES *et al.,* 2016); exames de imagem como tomografia computadorizada (TC) são relatados em literatura, porém a acurácia do diagnóstico ainda tem sido pesquisado (CUBAS; BAPTISTOTTE, 2007; MARCHIORI, 2013; MEIRELES *et al.,* 2016). O diagnóstico é apenas confirmado durante o exame necroscópico, observando-se macroscopicamente os mesmos achados hepáticos relatados em mamíferos (CUBAS; BAPTISTOTTE, 2007; MARCHIORI, 2013).

O objetivo do presente relato é descrever um caso de esteatose hepática em um Jabuti-piranga (*Chelonoidis carbonaria*), seus achados clínicos e anatomopatológicos atendido na Clínica Veterinária da Unime, ressaltando a importância de consideração da doença em casos de quelônios que se apresentam com essa patologia.

RELATO

Foi atendido na Clínica Veterinária da UNIME, um quelônio, fêmea, da espécie *Chelonoidis carbonaria* (Jabuti-piranga) com aproximadamente 3 anos de idade (Figura 1A). Durante a anamnese foi relatado que o animal apresentava descamação nos membros, pescoço e cabeça, além de relatos do tutor indicando anorexia há, aproximadamente, dois dias antes da consulta, associado à dificuldade respiratória e dificuldade de locomoção. Além disso, eliminava secreção amarelada pelos olhos e cloaca com três dias de evolução. O animal alimentava-se de uma dieta composta de 70% folhas (couve, rúcula, plantas herbáceas, grama e alface), 25% frutas e verduras e 5% de ração para cães, como suplementação proteica. O alimento era fornecido no ambiente, onde o animal tinha acesso a solo arenoso. Residia em um cercado de aproximadamente 20m² com outros 6 jabutis, sendo que os demais apresentavam-se sem sintomatologia clínica.

Ao exame físico, além da descrição na anamnese, o animal apresentava-se desidratado, apático, com quadro de desnutrição grave e não apresentava sinais dolorosos quando estimulado. As mucosas apresentavam-se hipocoradas e os campos pulmonares apresentavam-se crepitantes durante a ausculta. Foi realizado exame radiológico devido à suspeita de pneumonia, porém não foram observadas alterações. Durante o exame radiográfico o animal evoluiu para o óbito, não sendo possível a realização de outros exames *in vivo*.

RESULTADOS

O animal foi encaminhado para o Setor de Patologia Animal (SPA) da UNIME, para realização da necropsia. Durante a avaliação necroscópica, o animal apresentava-se abaixo do peso recomendado para a espécie, com as mucosas levemente pálidas. Os membros e pele do pescoço apresentavam-se com descamação, soltando fragmentos facilmente à palpação. Durante a abertura da cavidade celomática, o fígado apresentava-se difusamente amarelado, aumentado de volume, com as bordas abauladas, com aspecto gorduroso e acentuação do padrão lobular, ao corte o órgão apresentava-se untuoso e friável (Figura 1 - B e C). No decorrer da análise do trato gastrointestinal, contatou-se uma grande quantidade de conteúdo arenoso, refletindo uma compactação intestinal (Figura 1 - D). Os demais órgãos não apresentavam alterações. Diante dos achados clínicos e resultado da avaliação anatomopatológica concluiu-se o diagnóstico esteatose hepática associado com compactação intestinal.



Figura 1. Lipidose hepática em jabuti. Achados necroscópicos. A. Jabuti (*Chelonoidis carbonária*), fêmea. **B.** Cavidade celomática. Fígado *in situ* apresentando hepatomegalia por causa da estatose (seta). **C.** Esteatose hepática, notar superfície de corte na foto em detalhe. **D.** Alça intestinal com compactação (seta), notar conteúdo arenoso na foto em detalhe.

DISCUSSÃO

Os jabutis-piranga (*Chelonoidis caronaria*) são répteis, terrestres, que pertencem à ordem *Chelonia* e à família *Testudinidae*. São observados por toda a extensão da América do Sul,

incluindo o Brasil. Devido à sua ampla distribuição territorial, comércio como pets e tráfico ilegal de animais silvestres, o jabuti-piranga perfaz grande parte dos répteis em cativeiro (CUBAS; BAPTISTOTTE, 2007; MARCHIORI, 2013). A falta de conhecimento sobre os hábitos destes animais pode interferir no metabolismo fisiológico do animal e acarretar patologias graves ou, até mesmo, o óbito do animal (CUBAS; BAPTISTOTTE, 2007; MARCHIORI, 2013; MEIRELES et al., 2016).

A lipidose hepatocelular é uma lesão comumente observada em répteis que vivem em cativeiro devido ao não balanceamento adequado de nutrientes em que há desordem metabólica ou hepática (CUBAS; BAPTISTOTTE, 2007). A sintomatologia apresentada pelo animal, corrobora os sinais observados em literatura, em que foi observado letargia, anorexia, e perda de peso (CUBAS; BAPTISTOTTE, 2007; NEVES, 2009). Diferentemente dos estudos realizados com mamíferos, o animal não apresentou icterícia nem vômito (NEVES, 2009). Devido aos hábitos de fornecimento de alimentos e ao costume dos jabutis de praticarem a geofagia (MEIRELES et al., 2016); sugere-se que, durante a alimentação, o animal tinha acesso à areia o que possibilitou a sua ingestão e consequente compactação intestinal. A obstrução mecânica decorrente do acúmulo de material arenoso dificultou a absorção de nutrientes, além de promover sensação de saciedade ao animal, levando à anorexia.

A mobilização excessiva dos lipídios do tecido adiposo durante o processo de caquexia leva ao aumento do aporte de triglicerídeos para os hepatócitos, levando a um processo de degeneração (SILVA & GONÇALVES, 2008; NEVES, 2009; MARTELLI, 2010). O animal relatado apresentava compactação intestinal devido à ingestão de areia, a obstrução mecânica impedia o animal de absorver corretamente os nutrientes presentes na dieta e a manutenção do balanço energético. O balanço energético negativo é uma das principais causas de esteatose hepática em mamíferos, sendo também muito relatado como causa em jabutis (SILVA & GONÇALVES, 2008; NEVES, 2009; ZACHARY, 2018).

Em testudines, o diagnóstico *ante-mortem* é dificultado devido à presença de carapaça e plastrão, sendo necessário a realização de exames de imagem (MARCHIORI, 2013). Durante o presente estudo, o animal evoluiu para o óbito durante o procedimento de raio-X, o que não possibilitou a realização de outros exames e, consequentemente, o diagnóstico em vida.

CONCLUSÃO

A esteatose hepática é uma doença de grande relevância na clínica, devido à sua alta incidência e consequências fatais, geralmente decorrem de uma dieta desbalanceada, com altos teores de extrato etéreo ou aumento da mobilização de lipídios em situações de caquexia. O presente estudo confirma a importância do manejo adequado associado à uma apresentação adequada para a promoção de saúde e qualidade de vida aos quelônios.

PALAVRAS-CHAVE: Compactação intestinal; esteatose; *Chelonoidis carbonaria;* Testudines.

AGRADECIMENTOS

Agradecemos à Clínica Veterinária da Unime e à XVII Jornada de Medicina Veterinária da UNIME pela promoção de eventos acadêmicos pelo estímulo dos discentes e profissionais à pesquisa e produção de trabalhos científicos.

REFERÊNCIAS

CARDIER, J.E.; BARBERA-GUILLEM, E.; Extramedullary hematopoiesis in the adult mouse liver is associated with specific hepatic sinusoidal endothelial cells. **Hepatology**, July. 26, pp. 165-175, 1997.

CUBAS, P. H.; BAPTISTOTTE, C. Chelonia (tartaruga, cágado, jabuti). In: CUBAS, Z. S.; SILVA, J. C. R.; CATÃO-DIAS, J. L. **Tratado de Animais Selvagens**. São Paulo: Roca, 2007. P. 86-103.

FRANÇA, Lucas Martins. **Mecanismos moleculares envolvidos na reversão da hiperglicemia e esteatose hepática de animais obesos tratados com o extrato hidoalcoólico das folhas de *Sygium cumini***. 2018. Dissertação (Doutorado em Ciências da Saúde) - Programa de Pós-Graduação em Ciências da Saúde. Universidade Federal do Maranhão. São Luís, 2018.

MARCHIORI, Adriano. **Tomografia computadorizada no diagnóstico de lipidose hepática em jabuti-piranga (Chelonoidis carbonaria - SPIX, 1824**). 2013. XXp. Dissertação (Mestrado em Ciências Veterinárias) - Centro de Ciências Agrárias, Universidade Federal do Espírito Santo, Alegre, ES, 2013.

MARTELLI, A. Metabolismo Hepatocelular dos Lipídeos: uma Abordagem Clinica e Histopatológica do Acúmulo Intracelular de Lípides (Esteatose) do Parênquima Hepático Induzida pelo Álcool. **UNOPAR Científica Ciências Biológicas e da Saúde**, v. 12, n. 1, p. 55-59, 2010.

MEIRELES, Y.S., SHINIKE, F.S., MATTE D.R., MORGADO, T.O., KEMPE, G.V., CORRÊA, S.H.R.,SOUZA, R.L., NÉSPOLI, P.B.; Ultrasound characterization of the coelomic cavity organs of the red-footed tortoise (Chelonoidis carbonaria). **Ciência Rural, Santa Maria**, v.46, n.10, p.1811-1817, out, 2016

NEVES, A. C. **Lipidose hepática em felídeos: Revisão bibliográfica e estudo de caso**. Dissertação de mestrado integrado em Medicina Veterinária. Lisboa: Faculdade de Medicina Veterinária, 2009.

SCHINONI, Maria Isabel. Fisiologia hepática. **Gaz Méd Bahia**. 76 (Sup.1):S5-S9, 2006.

SILVA, L. B.; GONÇALVES, P. Degeneração Gordurosa (Lipidose Hepática). **Revista Científica Eletrônica de Medicina Veterinária**, ano VI, v.10, 2008.

VIEIRA, E. S., MELLO, O. A. & OLIVEIRA, M. B. Parâmetros ultrassonográficos e clínicos em caso de lipidose hepática felina: Relato de caso. **Pubvet**, 11(6), 616–619, 2017.

ZACHARY, James F. **Bases da Patologia em Veterinária**. 6ª. ed.- Rio de Janeiro: Elsevier, 2018.

MELANOMA EPITELIÓIDE ORAL CANINO - RELATO DE CASO

[CANINE ORAL EPITHELIOID MELANOMA - CASE REPORT]

Acácia Eduarda de Jesus Nascimento[1]; Márcio Henrique Santos Silva[1]; Juliano Jácomo Mendes Silotti[2]; Nataniele de Almeida Rios[2]; Marília Carneiro de Araújo Machado[3]; Danielle Nascimento Silva[3]

[1]Discentes do curso de Medicina Veterinária, União Metropolitana de Educação e Cultura - UNIME, Lauro de Freitas, Bahia-Brasil.
[2]Aprimorando do Programa de Aprimoramento em Medicina Veterinária da União Metropolitana para o Desenvolvimento da Educação e Cultura (UNIME)
[3]Docentes da União Metropolitana de Educação e Cultura (UNIME), Clínica Veterinária da UNIME. Lauro de Freitas, Bahia-Brasil.
E-mail: acaciaeduarda1@gmail.com

INTRODUÇÃO

O melanoma é uma neoplasia de origem neuroectodérmica (KIM *et al.*, 2009; ROLIN *et al.*, 2012; NISHIYA *et al.*, 2016), comum em cães idosos e geralmente acomete pele e cavidade oral (RAMOS-VARA *et al.*, 2000; DIAS *et al.*, 2013; ANDRADE *et al.*, 2018). Macroscopicamente apresenta-se como massas nodulares de superfície lisa (NISHIYA *et al.*, 2016), aspecto friável, hemorrágico ou encapsulada com aspecto fibroso (LINDOSO *et al.*, 2017), podem ou não serem pigmentadas (SMEDLEY *et al.*, 2011; ROLIN *et al.*, 2012; NISHIYA *et al.*, 2016; LINDOSO *et al.*, 2017). O crescimento é rápido (CHÉNIER & DORÉ *et al.*,1999), e áreas de ulcerações e necrose comuns (NISHIYA *et al.*, 2016; LINDOSO *et al.*, 2017). Por ter características de invasividade podem acometer os ossos nos casos dos tumores gengivais (RAMOS-VARA *et al.*, 2000; DIAS *et al.*, 2013; NISHIYA *et al.*, 2016). Em cerca de 70% dos casos de melanoma as metástases ocorrem em linfonodos regionais e nos pulmões (KIM *et al.*, 2009; NISHIYA *et al.*, 2016; LINDOSO *et al.*, 2017). As lesões pulmonares, quando diminutas, podem não ser detectadas à radiografia e serem observadas apenas na necropsia (NISHIYA *et al.*, 2016). Microscopicamente, as células variam de redondas a fusiformes ou poligonais na junção entre a camada basal de epitélio e a lâmina própria, com formação de pequenos ninhos (KIM *et al.*, 2009; NISHIYA *et al.*, 2016; LINDOSO *et al.*, 2017). O índice mitótico é variável, geralmente elevado (SMEDLEY *et al.*, 2011) e pode estar associado a outros fatores como atipias nucleares, necrose e ulceração (SMEDLEY *et al.*, 2011; ROLIN *et al.*, 2012; NISHIYA *et al.*, 2016). A quantidade de melanina no citoplasma das células tumorais varia de acordo com o grau de diferenciação da neoplasia podendo estas apresentar-se pigmentadas (melanoma melanótico) ou não pigmentadas (melanoma amelanótico) (ROLIN *et al.*, 2012; NISHIYA *et al.*, 2016; LINDOSO *et al.*, 2017; ANDRADE *et al.*, 2018). Em casos de melanomas amelanóticos pobremente diferenciados, é difícil estabelecer o diagnóstico, de modo que se faz necessária a utilização de imuno-histoquímica, com o uso de marcadores específicos (ROLIN *et al.*, 2012; ANDRADE *et al.*, 2018). A eletroquimioterapia (EQT) é um protocolo quimioterápico que agrega o uso de fármacos antineoplásicos sistêmicos associado à aplicação regional de pulsos elétricos (eletroporação), o que aumenta a permeabilidade da membrana plasmática e maximiza a concentração intracelular destes agentes, com, consequentemente, maior ação citotóxica dos mesmos. A técnica oferece como vantagem a redução do volume de quimioterápico sistêmico associado a uma melhora no prognóstico (RANGEL et al., 2008; SILVEIRA e colaboradores, 2010; ANJOS; BRUNNER; CALAZANS, 2016), porém alguns autores já notificaram em estudos uma tendência à quimiorresistência em neoplasias melanocíticas (RANGEL et al., 2008; ANJOS; BRUNNER; CALAZANS, 2016), contudo, a EQT constitui-se o método mais eficaz, em comparação

à quimuiterapia tradicional (RANGEL et al., 2008; SILVEIRA e colaboradores, 2010; ANJOS; BRUNNER; CALAZANS, 2016). Em contraste com os melanomas cutâneos, que geralmente são benignos, o melanoma oral é sempre de alta malignidade e de prognóstico desfavorável, sendo a eutanásia recomendada devido à sua rápida evolução e disseminação (RAMOS-VARA *et al.*, 2000; SMEDLEY *et al.*, 2011; ROLIN *et al.*, 2012; DIAS *et al.*, 2013; NISHIYA *et al.*, 2016; LINDOSO *et al.*, 2017; ANDRADE *et al.*, 2018).

O objetivo do presente trabalho foi relatar um caso de melanoma epiteilóide oral, refratário à quimioterapia, em um canino atendido na Clínica Veterinária UNIME com abordagem nos achados clínicos e anatomopatológicos.

RELATO DE CASO

Um canino, macho, sem raça definida, de 12 anos de idade, foi atendido na Clínica Veterinária da União Metropolitana de Educação e Cultura (UNIME). Na anamnese a tutora relatou a presença de um nódulo em cavidade oral de odor fétido, sialorréia e hiporexia há uma semana. Ao exame físico, o animal apresentava hipertermia (39,5 ºC) e uma massa enegrecida na cavidade oral localizada na região dos dentes molares (lado direito) medindo 2,0 x 3,0 x 4,0 centímetros. Foram solicitados exames complementares laboratoriais (Hemograma, Ureia, Creatinina, Alanina aminotransferase e Fosfatase Alcalina), exame citopatológico do nódulo e linfonodo submandibular direito, eletrocardiograma e exames de imagem (ultrassonografia [USG] abdominal e radiografia da mandíbula).

Os resultados dos exames laboratoriais revelaram uma leve hiperproteinemia (8,2 g/dL). O exame citológico foi sugestivo de melanoma com presença de inflamação (Fig. 1B) sendo recomendado a histopatologia para a confirmação diagnóstica. O exame ultrassonográfico não apresentou alterações. No eletrocardiograma, observou-se traçado eletrocardiográfico normal com presença de taquicardia sinusal. O tratamento clínico instituído sugeria o uso de analgésico (Tramadol 3 mg/kg, VO, TID/5 dias), antipirético (25 mg/kg, VO, TID/4 dias), anti-inflamatório (Meloxicam 0,1 mg/kg, VO, SID/4 dias), antibioticoterapia (Clindamicina 5 mg/kg, VO, BID/14 dias) e limpeza da cavidade oral com solução de clorexidina 0,12% e sessões de eletroquimioterapia (EQT) para o tratamento da neoplasia (Fig. 1A). A primeira sessão ocorreu duas semanas após o diagnóstico citológico. Realizou-se a ressecção cirúrgica do linfonodo submandibular direito e biópsia incisional do tumor para exame histopatológico. Também observou-se miíase na mandíbula próxima ao nódulo e região dos incisivos direito da maxila. Como medicamento pós-cirúrgico, manteve a prescrição inicial e adicionado tratamento para miíase (Nitempiram 11,4 mg [dose única]).

As amostras dos fragmentos do linfonodo e da massa tumoral foram fixadas em formol neutro tamponado 10% e processadas pela técnica de inclusão em parafina e coradas pela técnica de hematoxilina-eosina (HE). Microscopicamente, os fragmentos do nódulo revelaram densa proliferação neoplásica, com pouco estroma, pouco delimitada e de crescimento infiltrativo para a mucosa constituída por células predominantemente epitelióides, mas, em algumas áreas arredondadas, discreta a moderadamente pleomórficas com citoplasma escasso, predominantemente finamente eosinofílico ou contendo escassa quantidade de melanina; núcleos predominantemente médios, redondos ou ovoides e cromatina vesiculosa ou grumosa e nucléolo (s) evidente (s). O índice mitótico apresentou-se baixo, em média 02 mitoses por campo, sendo algumas atípicas. O diagnóstico histopatológico resultou em melanoma de padrão epitelióide. O linfonodo apresentou apenas alterações circulatórias.

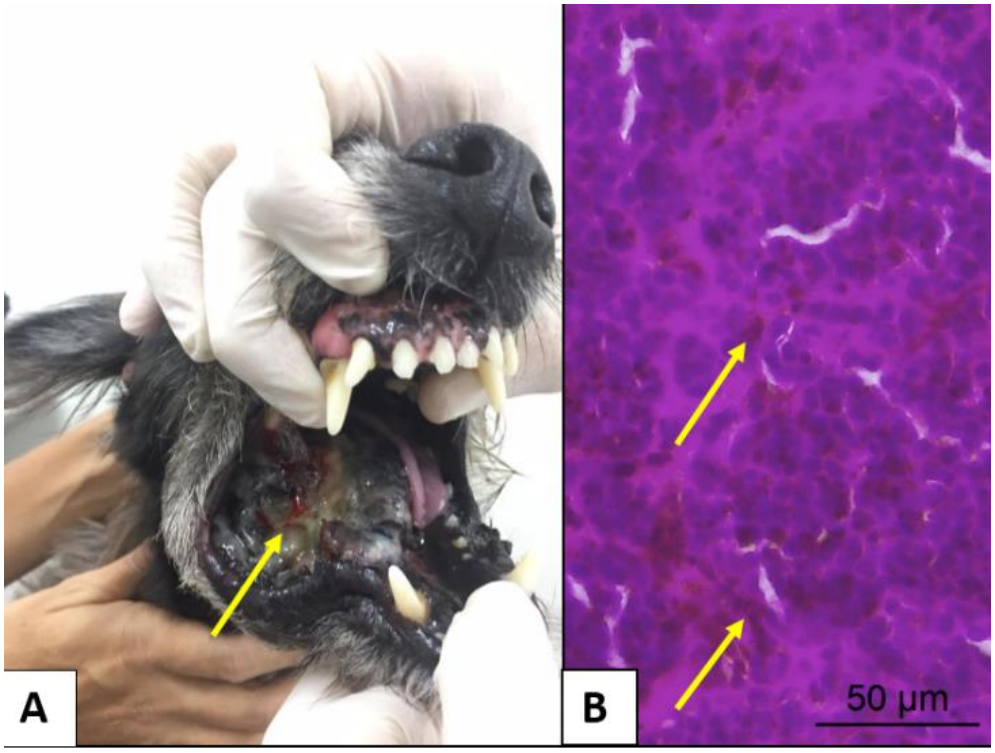

Figura 1. Melanoma epitelióide em cavidade oral de cão. A. Avaliação da cavidade oral, após a 1ª sessão de EQT. Notar área central de hemorragia e necrose (seta). **B.** Fotomicrografia do tumor. Notar pigmento amarronzado intracitoplasmático (seta) HE, obj.40x.

Após seis dias da primeira sessão de EQT, o animal retornou para revisão e observou-se discreta diminuição da neoplasia e a tutora relatou que o animal estava clinicamente melhor. Diante da avaliação clínica foi orientada a manutenção da analgesia e limpeza da cavidade oral até novas recomendações. Ao retornar para a segunda sessão, foi notado piora no quadro clínico do animal e a neoplasia havia aumentado para 6,0 x 5,0 centímetros. Em virtude da rápida evolução do quadro com prognóstico desfavorável foi recomendado a eutanásia *in extremis* onze dias após a última consulta. Após a eutanásia o animal foi encaminhado para o Setor de Patologia Animal (SPA) da Clínica Veterinária UNIME, para realização do exame necroscópico. Na cavidade oral havia uma massa localizada no ramo da mandíbula direita, entre os dentes pré-molares e molares, de crescimento expansivo e invasivo deslocando a língua para o lado esquerdo. A superfície natural da neoplasia era compacta e irregular, enegrecida com áreas brancacentas, centro necrótico e odor fétido; (Fig. 2A). Ao corte, apresentava superfície compacta, irregular e enegrecida, com exsudato purulento (Fig. 2B). Os pulmões estavam aumentados de volume, superfície de aspecto úmido e brilhante, nos lobos pulmonares havia múltiplos nódulos enegrecidos com tamanho entre milímetros e 0,5 x 0,5 centímetros. No coração quando à sua abertura observou-se coágulo cruórico em ventrículo esquerdo e discreta endocardiose. No fígado, moderada congestão hepática e nos rins petéquias e nefrose tubular.

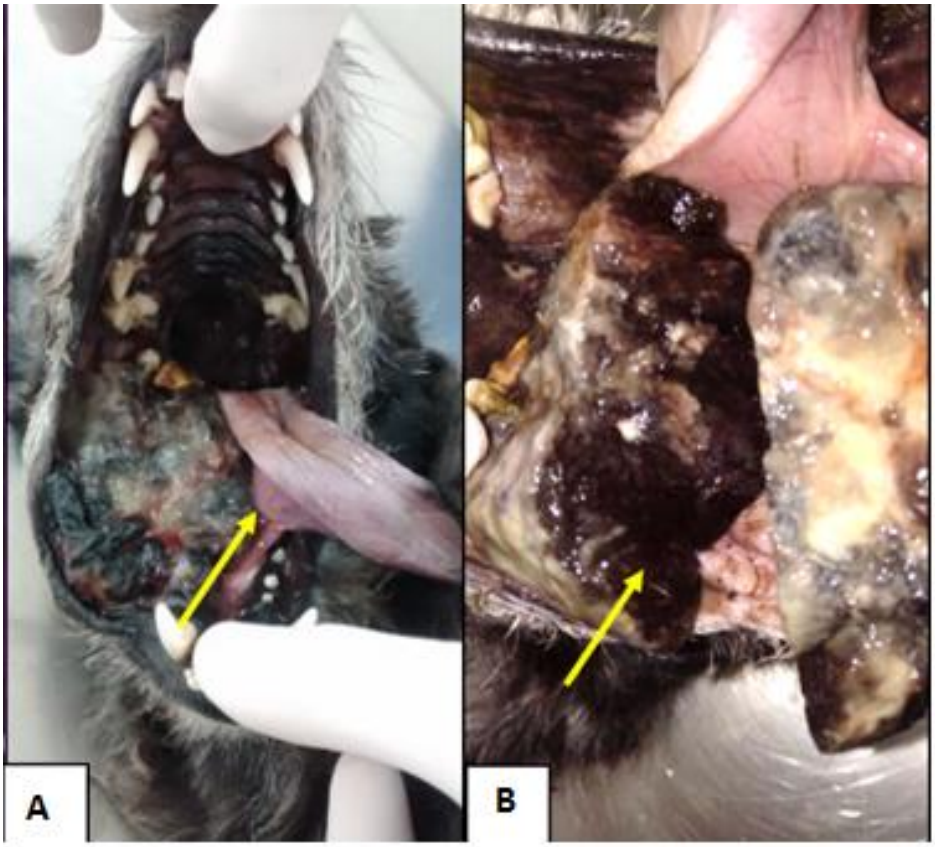

Figura 2. **Achados necroscópicos. A.** Massa invadindo a cavidade oral com deslocamento da língua (seta amarela); **B.** Superfície de corte do tumor, compacto, enegrecido (seta amarela).

DISCUSSÃO

Os melanomas orais em cães acometem geralmente animais idosos. O tipo epitelióide tem sido referenciado como o padrão mais frequentemente diagnosticado (KIM *et al.* 2009; ROLIN *et al.*, 2012; NISHIYA *et al.* 2016; ANDRADE *et al.* 2018), macroscopicamente pode ser confundido com outras neoplasias como carcinomas e sarcomas pouco diferenciados. Grande parte dos sinais clínicos observados em animais com melanomas decorre da dificuldade ou incapacidade de alimentar-se e infecção bacteriana secundária, além da tumefação, compressão e/ou invasão óssea causada pelo próprio tumor (ROLIN *et al.* 2012; NISHIYA *et al.* 2016; LINDOSO *et al.* 2017; ANDRADE *et al.* 2018). O animal do presente relato, apresentava halitose, sialorréia e hiporexia associada à perda de peso. A idade do animal condiz com os resultados observados em outros estudos (ROLIN *et al.* 2012; DIAS *et al.* 2013; NISHIYA *et al.* 2016; LINDOSO *et al.* 2017; ANDRADE *et al.* 2018) nos quais a idade variava de 10 a 15 anos. As características macroscópicas são semelhantes aos resultados obtidos na literatura em relação à localização, o que revela a maior incidência na região labial-gengival dos incisivos e tamanho apresentado entre 1,0 cm a 15,0 cm (RAMOS-VARA *et al.*, 2000; KIM *et al.*, 2009; LINDOSO *et al.*, 2017). Os sítios de metástases comuns são pulmões e linfonodos como observado neste estudo, em que foi confirmado a metástase no linfonodo submandibular direito e, durante a necropsia, os pulmões e linfonodo pré-escapular direito apresentavam lesões macroscópicas sugestivas de metástase (DIAS *et al.* 2013; NISHIYA *et al.* 2016; LINDOSO *et al.* 2017). O exame hematológico e bioquímico revelou apenas

leve hiperproteinemia (8,2 g/dL), ao contrário dos resultados de Lindoso e colaboradores (2017), o animal não apresentou anemia nem quaisquer alterações nos outros parâmetros. O exame citológico demonstrou-se útil para o direcionamento do diagnóstico, tal como citado por Dias e colaboradores (2013), porém para a confirmação o exame histopatológico é considerado o padrão ouro.

No presente caso, microscopicamente a neoplasia apresentava infiltração e caráter levemente anaplásico, indicando um alto grau de malignidade. Tais resultados podem corroborar o descrito por Chénier e Doré (1999) e Lindoso e colaboradores (2017). O índice mitótico apresentou-se baixo, em média 02 mitoses por campo (objetiva de 40x), o que demonstrou um baixo índice em comparação com os resultados de Ramos-Vara e colaboradores (2000). Em relação à eletroquimioterapia (EQT), o observado corrobora os achados de outros autores em que o melanoma apresenta quimiorresistência devido, principalmente à sua rápida evolução e aumento de volume, o que leva a muitos tutores a decidir realizar a eutanásia do animal, decorrente ao sofrimento do animal e comprometimento da sua qualidade de vida (RANGEL et al., 2008; ANJOS; BRUNNER; CALAZANS, 2016).

CONSIDERAÇÕES FINAIS

Neste relato, foi possível observar que o melanoma oral em cães constitui-se um verdadeiro desafio clínico, uma vez que é de difícil observação, apresenta crescimento rápido, comportamento agressivo e muitas vezes uma resposta insatisfatória ao tratamento. Desta forma, o prognóstico costuma ser reservado a desfavorável e a eutanásia acaba sendo uma opção a ser levada em consideração. O exame citopatológico foi um importante auxílio à conduta terapêutica e o exame histopatológico demonstrou-se eficaz na confirmação do diagnóstico e estadiamento.

PALAVRAS-CHAVE: Melanócitos; Metástase; Neoplasias caninas; Neoplasias melanocíticas.

AGRADECIMENTOS

Agradecemos à Clínica Veterinária da Unime, e ao laboratório Histopathus Semeve por contribuir com os resultados do exame histopatológico.

REFERÊNCIAS

ANDRADE, G. B., SILVA, A. R., CAMPOS, J. B. V., CARVALHO, J. K. M. R., ZULIM, R. M. I., BARROS, L. P., CARVALHO, C. M. E., HERRERA, H. M.: Canine Oral Osteocartilaginous Malignant Amelanotic Melanoma with Pulmonary Metastasis. **Acta Scientiae Veterinariae**. 46(Suppl 1): 314, 2018.

ANJOS, D.S.; BRUNNER, C.H.M.; CALAZANS, S.G. Eletroquimioterapia - Uma nova modalidade para o tratamento de neoplasias em cães e gatos. **Revista Investigação veterinária**, v.15, n.1, p.1-9, 2016.

CHÉNIER, S., DORÉ, M.: Oral malignant melanoma with osteoid formation in a dog. **Vet Pathol** 36:74–76, 1999.

DIAS, F. G. G., DIAS, L. G. G. G., PEREIRA, L. F., CABRINI, T. M., ROCHA, J. R.: Neoplasias Orais Nos Animais De Companhia – Revisão De Literatura. Revista **Científica Eletrônica De Medicina Veterinária** – Issn: 1679-7353, Ano XI – Nº 20, Jan, 2013.

KIM, D. Y., ROYAL, A. B., VILLAMIL, J. A.: Disseminated Melanoma in a Dog with Involvement of Leptomeninges and Bone Marrow. **Vet Pathol** 46:80–83, 2009.

LINDOSO, J. V. S, RUFINO, A. K. B. R., LUZ, P. M. S., SILVA, T. S., JÚNIOR, F.L. S., SOUSA, F.B., SALES, K. K. S.: Melanoma metastático em cão: Relato de caso. **PUBVET** v.11, n.4, p.346-350, Abr., 2017.

NISHIYA, A. T., MASSOCO, C. O., FELIZZOLA, C. R., PERLMANN, E., BATSCHINSKI, K., TEDARDI, M. V., GARCIA, J. S., MENDONÇA, P. P., TEIXEIRA, T. F., DAGLI, M. L. Z.: Comparative Aspects of Canine Melanoma. **Vet. Sci**., 3 (1),7, feb, 2016.

RAMOS-VARA, J. A., BEISSENHERZ, M. E., MILLER, M. A., JOHNSON GC, PACE LW, A. FARD A, KOTTLER, S.J.: Retrospective Study of 338 Canine Oral Melanomas with Clinical, Histologic, and Immunohistochemical Review of 129 Cases. **Vet Pathol** 37:597–608, 2000.

RANGEL, M.M.M.; FERNANDES, N. C. C. A; NAGAMINE, M.K.; *et al.* Eletroquimioterapia: uma nova promessa para o tratamento de cânceres em animais. **Clínica Veterinária**, São Paulo, v. 13, n. 75, p. 30-36, 2008.

ROLIN, V.M., CASAGRANDE, R. A., WATANABE, T. T., WOUTERS, A. T., WOUTERS, F., SONNE, L., DRIEMEIER, D.: Melanoma amelanótico em cães: estudo retrospectivo de 35 casos (2004-2010) e caracterização imuno-histoquímica. **Pesq. Vet. Bras**. 32(4):340-346, abril 2012.

SILVEIRA, L.; BRUNNER, C.; CUNHA, F.; FUTEMA, F.; CALDERARO, F.; KOZLOWSKI, D. Utilização de eletroquimioterapia em neoplasias de origem epitelial ou mesenquimal localizadas em pele ou mucosas de cães. **Brazilian Journal of Veterinary Research and Animal Science**, v. 47, n. 1, p. 55-66, 1 fev. 2010.

SMEDLEY, R. C., SPANGLER, W. L., ESPLIN, D. G., KITCHELL, B. E., BERGMAN, P. J. HO, H.-Y., BERGIN, I. L., KIUPEL, M.: Prognostic Markers for Canine Melanocytic Neoplasms: A Comparative Review of the Literature and Goals for Future Investigation. **Veterinary Pathology** 48(1): 54-72, 2011.

INFESTAÇÃO POR NOTOEDRES CATI EM UM FELINO DOMÉSTICO: RELATO DE CASO

[INFESTATION BY NOTOEDRES CATI IN A DOMESTIC FELINE: CASE REPORT]

Natália Dantas Fontes[1]; João Lucas Batista Amorim[2]; Indiana Gomes Silva [2]; Fernanda Borges Lima Pinto[3]; André Oliveira Souza[4]; Laiza Menezes[5]

[1]Aprimoranda do Segundo Ano do Departamento de Patologia Clínica, UNIME, Lauro de Freitas-BA
[2]Aprimorandos do Segundo Ano do Departamento de Clínica Médica de Pequenos Animais, UNIME, Lauro de Freitas- BA
[3]Discente da União Metropolitana de Educação e Cultura, UNIME, Lauro de Freitas-BA
[4]Medico Veterinário do Departamento de Patologia Clínica, UNIME, Lauro de Freitas- BA
[5]Docente do Departamento de Clínica Médica de Pequenos Animais, UNIME, Lauro de Freitas-BA
E-mail: natdfontes@gmail.com

INTRODUÇÃO

As queixas no âmbito dermatológico são frequentes na rotina da clínica de pequenos animais, representando cerca de 40% dos atendimentos ou até mesmo índices maiores a depender da localização, condições econômicas e educação socioambiental da população (ROMANI et al., 2005). Dentre as principais afecções da pele em cães e gatos, as de ordem parasitária apresentam um forte impacto devido as manifestações clínicas nestes animais e o potencial zoonótico (BATISTA e SCUTATTO, 2008). Apesar do ectoparasitismo por ácaros apresentar distribuição difusa em território nacional existem escassas informações acerca dos índices de prevalência e outros dados epidemiológicos, especialmente em locais endêmicos. (NEUWALD et al., 2004).

A sarna notoédrica é uma importante enfermidade de felinos domésticos que também pode acometer coelhos, espécies silvestres e humanos (BRUM et al., 2007; SCOFIELD et al., 2011). O ácaro *Notoedres cati* possui hábito escavador e provoca uma escavação cutânea superficial (SLOSS et al., 1999). A transmissão ocorre por meio de contato direto, fômites e a aglomeração configura-se como um importante fator de risco (FOLEY et al., 2016). As manifestações clínicas são variadas, porém são relatadas eritema, hiperqueratose, áreas alopécicas e pruriginosas principalmente em bordas dos pavilhões auriculares. Em casos mais graves e crônicos, o animal pode apresentar outros sinais inespecíficos como anorexia e depressão (BRUM et al., 2007).

Dentre os exames complementares, o raspado cutâneo é fundamental para elucidação do diagnóstico por meio da identificação do *Notoedres cati* (MATOS et al., 2012). Além disso, esta técnica concede ao clínico vantagens como fácil execução, baixo custo e alta sensibilidade (DESCH et al., 2003). Devido a grande frequência de casos atendidos na rotina clínica de pequenos animais estar relacionada a presença de ectoparasitos, é de extrema relevância abordar as manifestações clínicas, características inerentes do parasito, melhor abordagem diagnóstica e terapêutica. Portanto o objetivo deste trabalho foi descrever os principais aspectos morfológicos do *N. cati* e descrever a ocorrência deste ácaro em um felino, fêmea, da raça SRD, com 1 mês de idade, atendido pelo setor da Clínica Médica de Pequenos Animais da Clínica Veterinária da UNIME, Lauro de Freitas – Bahia em 2018.

RELATO DE CASO

Foi atendido pelo setor da Clínica Médica de Pequenos Animais da Clínica Veterinária da UNIME, Lauro de Freitas – Bahia, no dia 02 de maio de 2018, um felino, fêmea, da raça SRD, com 1 mês de idade, pesando 0,6 kg, domiciliada, com queixa principal de prurido em orelha. A tutora relatou ausência de ectoparasitas, doenças prévias e contactantes. No exame clínico, foram aferidos os parâmetros vitais em que constatou-se mucosas normocoradas, frequência cardíaca 160 batimentos por minuto, frequência respiratória 56 movimentos respiratórios por minuto, tempo de preenchimento capilar de dois segundos, pulso forte e sincrônico. Notou-se também linfonodos não reativos, bulhas normofonéticas e campos pulmonares limpos. Ao exame clínico dermatológico, foram observadas áreas de alopecia, hiperqueratose e presença de descamação em pavilhão auricular bilateral.

Solicitou-se a realização do hemograma como exame complementar e para isso realizou-se a coleta sanguínea a partir da venopunção jugular para hemograma acondicionando-se o sangue em tubo com EDTA. Para triagem dermatológica realizou-se o parasitológico de pele (por meio de raspado cutâneo) e exame citológico coletado via *swab* previamente umedecido com solução fisiológica. Todas as amostras foram logo após dispostas em lâminas de vidro e encaminhadas para o Laboratório Clínico Veterinário.

Em relação ao processamento laboratorial do hemograma, o valor de hemácias, teor de hemoglobina, plaquetas e leucócitos foram obtidos a partir do contador hematológico automatizado Abx ABCVET Micros 60®. Para mensuração do hematócrito e proteína plasmática total, foram preenchidos microcapilares contendo sangue total e centrifugados em microcentrífuga Quimis-Q222HM2® durante cinco minutos a 12000 rpm. Os esfregaços sanguíneos confeccionados foram corados em panótico rápido e examinados em microscópio (Objetiva de 1000x) por médicos veterinários para contagem diferencial de leucócitos.

O raspado cutâneo foi processado a partir da maceração das estruturas com auxílio de lâmina de bisturi. Para melhor visualização do material, utilizou-se hidróxido de potássio 20% e a lâmina foi coberta com uma lamínula para exame em microscópio (Objetiva 400x). Já o material citológico, foi corado em panótico rápido e visualizado em seguida no microscópio (Objetiva de 1000x).

Devido à idade do animal, não foi possível indicar o tratamento para sarna notoédrica, pois preconiza-se que o uso dos princípios ativos mais eficazes para sarna notoédrica sejam instituídos apenas quando os felinos atingem nove semanas de idade. Porém foi prescrito o ectoparasiticida Tetisarnol® Spray (BID, 5 dias) e vermífugo Vetmax® suspensão (0,3 ml – dose repetida 15 dias após). Transcorridos duas semanas após o primeiro atendimento (Após completas nove semanas de idade), a paciente retornou para avaliação, em que se observou novas lesões em região de orelha e próxima aos olhos. Dessa forma, foi prescrito, Advocate Gatos®, Hexadene Shampoo® (A cada 7 dias durante 4 semanas).

RESULTADOS E DISCUSSÃO

O paciente do presente relato apresentou como sinais clínicos hiperqueratose, áreas alopécicas e intenso prurido em região do pavilhão auricular. Tal achado está de acordo com o que foi descrito por Sivajothi et al. (2015), em que descrevem estes sinais como os principais da sarna notoédrica em felinos domésticos. Dentre outras queixas, são associadas a infestação por *N. cati* incluem anorexia, depressão, desidratação e infecção bacteriana secundária (STEPHENSON et al. 2013). O paciente não ter apresentado outros sinais não relacionados ao âmbito dermatológico, pode ser justificado a partir do rápido diagnóstico e início do tratamento implementado. Em relação a idade acometida, o paciente estava enquadrado na faixa etárias dos animais mais acometidos, já que gatos jovens são os mais prevalentes as dermatopatias parasitárias (FOLEY et al., 2016).

Dentre os exames complementares que determinam o diagnóstico, o raspado cutâneo é um dos mais preconizados, já que permite a visualização do ácaro, alta especificidade e amostras

numerosas, sendo facilmente encontrado nos raspados de pele (URQHART et al., 1998). A citologia de pele também é um importante exame a ser realizado concomitantemente ao parasitológico de pele, já que deve-se descartar também infecções bacterianas, dermatofitoses e doenças imunitárias (LEITÃO, 2008). Para identificação do Notoedres cati, são levadas em consideração as características morfológicas que este possui. Observa-se que este possui um corpo globoso, ânus em posição dorsal, maior número de estrias corporais, possuem ventosas nas patas e o tamanho pode variar entre 0,1 mm a 0,25 mm (KUTZER, 2000).

O hemograma do paciente relatado apresentou uma leucocitose por neutrofilia. Porém, dentre as alterações hematológicas e bioquímicas relacionadas a enfermidade, as mais frequentes são anemia, baixos níveis de creatinina, hiperfosfatemia e hipoproteinemia (SERIEYS et al., 2013). Infere-se que estas alterações não foram encontradas devido ao curso da doença, já que não se tratava de uma condição crônica e que não possuía uma inflamação severa do tecido acometido (FOLEY et al., 2016).

O tratamento indicado é semelhante ao da sarna sarcóptica, em que sugere-se a aplicação tópica de solução de sulfeto de cálcio 2 a 3% em todo corpo do animal associada ou não a administração de medicamentos sistêmicos, como ivermectina, doramectina ou solução de amitraz (ALEXANDRINO, 2008). A duração do tratamento dura em torno de 4 a 6 semanas e possui um prognóstico favorável (HNILICA, A.; PATTERSON, A).

CONSIDERAÇÕES FINAIS

As dermatopatias de ordem parasitária são bastante frequentes na rotina clínica de pequenos animais, sobretudo em pacientes jovens situados em áreas endêmicas. É de extrema importância que haja um estudo acerca da epidemiologia para que sejam desenvolvidas estratégia eficazes para controle destes ácaros. Além disso, o raspado cutâneo é um exame complementar que possui alta sensibilidade e alta especificidade para *N. catis*, o que promove uma rápida conclusão diagnóstica e assim eficaz intervenção terapêutica.

PALAVRAS CHAVE: Parasitologia; Ácaros; Dermatologia.

AGRADECIMENTOS

À Instituição UNIME (União Metropolitana de Educação e Cultura), aos professores, funcionários e demais envolvidos por cederem recursos e viabilizarem a execução deste relato.

REFERÊNCIAS

ALEXANDRINO, M. Sarnas que acometem cães e gatos - Sarna notoédrica, Disponível em São Paulo, 2008.

BATISTA L.M.; SCUTATO F.H. Eficácia da impressão em fita adesiva no diagnóstico da demodiciose canina. **Nosso Clínico.** 61. 2008. P. 12-14

DESCH, Clifford E.; HILLIER, Andrew. Demodex injai: A New Species of Hair Follicle Mite (Acari. **Journal Of Medical Entomology**, [s.l.], v. 40, n. 2, p.146-149, 1 mar. 2003. Oxford University Press (OUP). http://dx.doi.org/10.1603/0022-2585-40.2.146. Disponível em: <https://academic.oup.com/jme/article-abstract/40/2/146/885642>. Acesso em: 01 set. 2019.

FOLEY, J. et al. A synthetic review of notoedres species mites and mange. **Parasitology**, [s.l.], v. 143, n. 14, p.1847-1861, 9 set. 2016. Cambridge University Press (CUP). http://dx.doi.org/10.1017/s0031182016001505. Disponível em: <https://www.cambridge.org/core/journals/parasitology/article/synthetic-review-of-notoedres-species-mites-and-mange/E2858200FA246AD3264C0F9648E60F37>. Acesso em: 01 set. 2019.

LEITÃO, J..P. A sarna notoédrica. Disponível em Centro Médico Veterinário da Cabra Figa, 2007.

NEUWALD, E. B. et al. Prevalência das acarioses de cães e gatos diagnosticados no laboratório de entomologia da FAVET: UFGS de 2000 a 2003. In: 25 CONGRESSO BRASILEIRO DE

CLÍNICOS VETERINÁRIOS DE PEQUENOS ANIMAIS, 2004, Gramado. **Prevalência das acarioses de cães e gatos diagnosticados no laboratório de entomologia.** Gramado: Anclivepa Brasil, 2004. p. 1 - 40.

ROMANI, A. F. et al. Ocorrência de dermatopatias em pequenos animais na cidade de Jataí-Go: resultados parciais. In: CONGRESSO BRASILEIRO DE CLÍNICOS VETERINÁRIOS DE PEQUENOS ANIMAIS, Não use números Romanos ou letras, use somente números Arábicos., 2005, Salvador. **Ocorrência de dermatopatias em pequenos animais.** Salvador: Anclivepa Brasil, 2005. p. 133 - 134.

SERIEYS, Laurel E. K. et al. SERUM CHEMISTRY, HEMATOLOGIC, AND POST-MORTEM FINDINGS IN FREE-RANGING BOBCATS (LYNX RUFUS) WITH NOTOEDRIC MANGE. **The Journal Of Parasitology.** [s.l], p. 989-996. 06 dez. 2013. Disponível em: <https://www.jstor.org/stable/24624867?seq=1#page_scan_tab_contents>. Acesso em: 01 set. 2019.

SIVAJOTHI, S. et al. Notoedres cati in cats and its management. **Journal Of Parasitic Diseases**, [s.l.], v. 39, n. 2, p.303-305, 3 set. 2013. Springer Science and Business Media LLC. http://dx.doi.org/10.1007/s12639-013-0357-7. Disponível em: <https://link.springer.com/article/10.1007/s12639-013-0357-7>. Acesso em: 01 set. 2019.

SLOSS, M. W.; ZAJAC, A. M.; KEMP, R. L. **Parasitologia Clínica Veterinária.** 6. ed. São Paulo: Manole, 1999. 198 p.

STEPHENSON, Nicole et al. Pathologic findings in Western gray squirrels (Sciurus griseus) from a notoedric mange epidemic in the San Bernardino Mountains, California. **International Journal For Parasitology**: Parasites and Wildlife, [s.l.], v. 2, p.266-270, dez. 2013. Elsevier BV. http://dx.doi.org/10.1016/j.ijppaw.2013.09.004. Disponível em: <https://www.sciencedirect.com/science/article/pii/S221322441300028X>. Acesso em: 01 set. 2019.

URQUHART, G. M. et al. **Parasitologia Veterinária.** 2. ed. Rio de Janeiro: Guanabara Koogan, 1998. 168 p.

HNILICA, Keith A.; PATTERSON, Adam P. **Dermatologia de pequenos animais: Atlas colorido e guia terapêutico**. Elsevier Brasil, 2017.

INFECÇÃO POR HEPATOZOON SPP. EM CANINO DOMÉSTICO: RELATO DE CASO

[HEPATOZOON SPP. INFECTION IN A DOMESTIC DOG: CASE REPORT]

Natália Dantas Fontes[1]; Indiana Gomes Silva[2]; João Lucas Batista Amorim[2]; Fernanda Borges Lima Pinto[3]; André Oliveira Souza[4]; Laiza Menezes Santos[5].

[1]Aprimoranda do Segundo Ano do Departamento de Patologia Clínica, UNIME, Lauro de Freitas-BA
[2]Aprimorandos do Segundo Ano do Departamento de Clínica Médica de Pequenos Animais, UNIME, Lauro de Freitas- BA
[3]Discente da União Metropolitana de Educação e Cultura, UNIME, Lauro de Freitas-BA
[4]Medico Veterinário do Departamento de Patologia Clínica, UNIME, Lauro de Freitas- BA
[5]Docente do Departamento de Clínica Médica de Pequenos Animais, UNIME, Lauro de Freitas-BA
E-mail: natdfontes@gmail.com

INTRODUÇÃO

A hepatozoonose é uma enfermidade parasitária que possui distribuição mundial, relatada em diversos continentes como África, Ásia, Europa e Américas (O' DWYER; MASSARD, 2001). Todavia, no Brasil o primeiro caso foi descrito na década de 70 (MASSARD, 1979). O agente etiológico é um protozoário, pertencente ao filo Apicomplexa, denominado *Hepatozoon canis* e *Hepatozoon americanum* (BANETH et al., 2003). Estes são capazes de infectar espécies selvagens e domésticas, incluindo os cães (NELSON, COUTO, 2015).

A transmissão ocorre a partir da ingestão dos carrapatos infectados *Rhipicephalus sanguineus* ou *Amblyomma spp* que albergam os oocistos maduros do protozoário (BANETH, 2011). O ciclo biológico do *Hepatozoon spp*. possui uma fase assexuada, em que os esporozoítos ingeridos pelo hospedeiro vertebrado atravessam o sistema porta, chegando ao fígado, pulmões, baço, medula óssea, rins e linfonodos, onde se multiplicam por merogonia. Os merozoítas formados nos tecidos são fagocitados por leucócitos, evoluindo até gamontes, formas evolutivas que são encontradas no sangue dos cães e ingeridas pelos hospedeiros definitivos invertebrados e hematófagos, onde ocorre a fase sexuada do ciclo (esporogonia) (BANETH e SHKAP, 2003).

Em geral, a hepatozoonose está relacionada ao acometimento de animais jovens ou imunocomprometidos, possui sinais clínicos inespecíficos e variáveis de intensidade, observando-se desde animais assintomáticos até casos mais graves e potencialmente fatais, principalmente quando associada a outras doenças infecciosas. (NELSON, COUTO, 2015; PALUDO et al., 2005; MUNDIM et al., 2008). As manifestações clínicas que os cães apresentam são febre, hiperestesia muscular, descarga nasal uni ou bilateral, secreção ocular, diarreia e emagrecimento progressivo (CORREA, CORREA, 1992). Alguns estudos também relatam os achados necroscópicos que são congestão pulmonar, esplenomegalia, nefrite linfoplasmocítica além de mucosas gástricas e rins pálidos (LIMA et al., 2017). Os possíveis achados laboratoriais são anemia, leucocitose com neutrofilia, além da observação de gametócitos dos parasitas em esfregaços sanguíneos (ALMOSNY et al., 2002).

Vários métodos diagnósticos podem ser empregados para elucidação da suspeita clínica de hepatozoonose. Além do achado das estruturas do protozoário no hemograma, é possível realizar testes sorológicos, como imunofluorescência direta, *western blot* e biopsias teciduais para análise histopatológica. No que diz respeito ao tratamento, existem alguns protocolos terapêuticos, porém

os resultados são inconsistentes ou controversos (O´DWYER, MASSARD, 2001). Dessa forma, os fármacos mais utilizados são o dipropionato de imidocarb usado isolado ou em associação com a doxiciclina (BANETH et al. 1995; BANETH e WEIGLER, 1997; GONDIM et al., 1998). Outros trabalhos também recomendam a utilização de antinflamatórios não esteroidais como terapia suporte para controle da dor, febre e inflamação (INOKUMA et al., 2002; VOYVODA et al., 2004), além de suplementação com complexos vitamínicos (VOYVODA et al., 2004). A duração do tratamento pode ser variável e é necessário ser instituído até o momento que os gamontes não são mais observados na circulação sanguínea (BANETH, 2003). Contudo, nenhum medicamento permite a eliminação completa do organismo, por isso podem ocorrer recidivas (NELSON e COUTO, 2015).

Em virtude do escasso número de estudos nacionais envolvendo a casuística da hepatozoonose canina além das possibilidades de alterações fisiológicas que impactam diretamente no prognóstico do paciente, o objetivo deste trabalho foi relatar as alterações clínicas e laboratoriais em um caso de hepatozoonose canina, em fêmea, com um ano de idade, da raça shih-tzu, que foi atendida na Clínica Veterinária da Unime, pertencente a Faculdade de Veterinária da UNIME e situada no município de Lauro de Freitas- Bahia em outubro de 2018.

RELATO DE CASO

Foi atendida pelo setor da Clínica Médica de Pequenos Animais da Clínica Veterinária da UNIME, Lauro de Freitas – Bahia, no dia 10 de outubro de 2018, um canino, fêmea, da raça shih-tzu, com 1 ano de idade, pesando 2,4 kg, com histórico de abandono. Os novos tutores haviam adotado o animal há cerca de dois dias e relataram infestação por pulga. A queixa principal era apatia, hiporexia, halitose e feridas na pele. No exame físico, foi observado que as mucosas estavam normocoradas, pulso forte e sincrônico, normohidratada e os parâmetros vitais estavam dentro dos valores de referência normais para a espécie e raça. Os linfonodos submandibulares apresentaram-se reativos e durante a avaliação da cavidade oral, notou-se halitose, periodontite, gengivite e úlceras. O animal não exibiu dor a palpação abdominal, porém possuía hérnia umbilical. Ao exame dermatológico foram observadas áreas de alopecia e presença de pápulas em região abdominal. Realizou-se a coleta sanguínea a partir da venopunção jugular para os exames complementares hemograma e bioquímicos (Alanina aminotransferase, fosfatase alcalina, ureia, creatinina e proteínas totais e frações) acondicionando-se o sangue em tubos com e sem anticoagulante EDTA, respectivamente. Para coleta de material dermatológico utilizou-se a técnica de raspado cutâneo para o parasitológico de pele e por meio do *swab* obteve-se amostra para análise citológica.

Em relação ao processamento laboratorial do hemograma, o valor de hemácias, teor de hemoglobina, plaquetas e leucócitos foram obtidos a partir do contador hematológico automatizado Abx ABCVET Micros 60®. Para mensuração do hematócrito e proteína plasmática total, foram preenchidos microcapilares contendo sangue total e centrifugados em microcentrífuga Quimis-Q222HM2® durante cinco minutos a 12000 rpm. Os esfregaços sanguíneos confeccionados foram corados em panótico rápido e examinados em microscópio (Objetiva de 1000x) por médicos veterinários para contagem diferencial de leucócitos. Já para a realização dos exames bioquímicos, a amostra em tubo seco foi centrifugada a 3.000x rpm durante 10 minutos para separação do soro, aliquotada e transferida para tubo de *ependorff*. Logo após, utilizou-se *kits* comerciais Doles® e analisador bioquímico semi-automático - Bioplus, modelo Bio-2000® para dosagem de cada valor sérico dos analitos solicitados.

Sobre o protocolo terapêutico adotado foram prescritos Doxiciclina (5mg/kg/BID/28 dias), Ranitidina (2mg/kg/28dias), suplemento vitamínico Promumdog® (2g/SID/30 dias) com o intuito de iniciar o tratamento relacionado a hepatozoonose. Para o tratamento dermatológico foram indicados o uso do shampoo a base de Clorexidina 2% e Hidrapet®, ambos com frequência uso em banhos a cada 4 dias. Para a higiene bucal, foi utilizado o Periovet® (SID/10 dias). Transcorridos dez dias

após o primeiro atendimento, a paciente retornou para avaliação, onde demonstrou-se mais ativa e com parâmetros vitais dentro dos valores de referência para espécie e idade. Foi indicado a realização de novo hemograma para investigação da persistência dos gamontes em sangue periférico, no entanto o proprietário não autorizou e não retornou mais com a paciente para acompanhamento do caso.

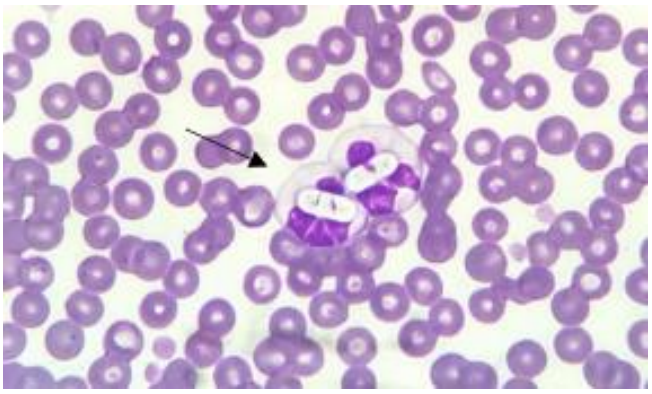

Figura 1: Esfregaço sanguíneo da paciente em que observou-se gamontes de Hepatozoon spp. fagocitados por neutrófilos.

RESULTADOS E DISCUSSÃO

Segundo o trabalho feito por Vicent-Johnson (1997), a principal forma de transmissão da hepatozoonose em caninos se dá através da ingestão do carrapato *Rhipecephalus sanguineus*. No caso relatado, trata-se de um canino com histórico de Ixodidiose, sendo possível inferir que houve a ingestão do carrapato infectado. A idade do paciente relatado (1 ano) está de acordo com o que foi descrito por Nelson Couto (2015), em que a infecção por *Hepatozoon spp*. é uma enfermidade de ocorrência comum em animais jovens ou imunocomprometidos. O animal relatado não apresentava todos os sinais clínicos comumente associados, como: Febre, vômito, polidipsia e diarreia (LASTA et al., 2009; O'DWYER, 2011), tal achado é reafirmado por Paludo et al. (2005), que descreveram a hepatozoonose como uma doença detentora de manifestações clínicas distintas e inespecíficas. No presente relato, a paciente apesar de apresentar eflorescências cutâneas, obteve resultado em parasitológico de pele negativo e ao exame citológico notou-se apenas pequena quantidade de debris celulares e presença rara de bactérias (Cocos) e estruturas leveduriformes compatíveis com *Malassezia spp*.

A enfermidade foi diagnosticada através do esfregaço sanguíneo, onde detectou-se a presença de gamontes de *Hepatozoon spp.* em meio intracelular dos leucócitos. O diagnóstico de rotina da hepatozoonose em cães baseia-se na identificação de células leucocitárias parasitadas, como citado por O´Dwyer e Massard (2001), o que pode ser inclusive considerado um achado acidental (HONÓRIO et al., 2017). Segundo Aguiar (2004), as principais alterações observadas no hemograma são leucocitose por neutrofilia com desvio a esquerda, eosinofilia e anemia, porém esses achados não foram observados no caso relatado. Da mesma forma, não foram observadas alterações nos exames bioquímicos, divergindo de Aguiar (2004), em que foram descritos hipoalbuminemia, hipoglicemia e elevação dos níveis séricos de fosfatase alcalina.

Referente ao protocolo terapêutico preconizado, as drogas descritas na literatura para o tratamento são a Doxiciclina ou o Dipropionato de imidocarb, porém ainda existem alguns resultados inconsistentes ou controversos (O´DWYER, MASSARD, 2001). No presente estudo, foi utilizada a Doxiciclina (5mg/kg), tal uso corrobora em partes ao descrito por Santos et al. (2019), que administraram a associação da Doxiciclina e Dipropionato de Imidocarb, onde obtiveram bons resultados com melhora clínica satisfatória e após término da conduta terapêutica, não foi encontrada a presença de hemoparasitas.

Durante reavaliação, a paciente do presente relato obteve resultados clínicos satisfatórios ao início da terapia, mesmo assim seria imprescindível a realização de novos exames para confirmar a eficácia do tratamento. Porém, devido ao distanciamento do tutor não foi possível obter parâmetros melhores sobre a resposta clínica do animal.

CONSIDERAÇÕES FINAIS

A identificação dos gamontes de *Hepatozoon spp*. no esfregaço sanguíneo, foi determinante para o diagnóstico do animal relatado, já que este apresentava sinais inespecíficos e também nos exames complementares (hemograma e bioquímicos) não foram constatadas anormalidades que pudessem indicar tal suspeita. Apesar desta doença ser descrita em diversos países, em âmbito nacional não existem muitas informações acerca dos índices epidemiológicos, configurando a ocorrência em cães no local relatado é um achado pouco comum. Além disso, por ainda não existir um consenso no tipo de tratamento mais eficaz e divergências na duração do uso das drogas de eleição, é de extrema importância que hajam maiores estudos em relação a infecção por hepatozoonose em cães domésticos.

PALAVRAS CHAVE: Gamontes; Hepatozoonose; Hematologia.

AGRADECIMENTOS

À Instituição UNIME (União Metropolitana de Educação e Cultura), aos professores, funcionários e demais envolvidos por cederem recursos e viabilizarem a execução deste relato.

REFERÊNCIAS

AGUIAR, D. M. et al. Hepatozoonose canina: achados clínico-epidemiológicos em três casos. **Arquivo Brasileiro de Medicina Veterinária e Zootecnia**, p. 411-413, 2004

ALMOSNY, N.R.P.; MASSARD, C.L.; LABARTHE, N.V.; O'DWYER, L.H.; SOUZA, A.M.; ALVES, L.C.; SERRÃO, M.L. Hemoparasitoses em pequenos animais domésticos e como zoonoses. 1th ed. Rio de Janeiro: L.F. LIROS, 2002, 135p

BANETH, G.; HARMELIN, A.; PRESENTEY, B.Z. Hepatozoon canis in two dogs. Journal of the American Veterinary Medical Association , v. 206, p.1891–1894, 1995

BANETH, G. & WEIGLER, B. Retrospective case-control study of hepatozoonosis in dogs in Israel. Journal of the American Veterinary Medical Association, v.11, p.365-370, 1997.

BANETH, G. & Shkap, V. 2003. Monozoic cysts of Hepatozoon canis. Journal of Parasitology, 89, 379-381.

BANETH, G. et al. Canine hepatozoonosis: two disease syndromes caused by separate Hepatozoon spp. Trends in Parasitology, Estados Unidos, v. 19, n. 1, p. 27-31, 2003.

BANETH, G. 2011. Perspectives on canine and feline hepatozoonosis. Veterinary Parasitology, 181, 3-11.

CORRÊA, W. M.; CORRÊA, C. N. M. Enfermidades infecciosas dos mamíferos domésticos. 2. ed. Rio de Janeiro: Medsi, 1992. 843 p.

DE SOUZA MUNDIM, Érika Cristina et al. Incidência de hemoparasitoses em cães (Canis familiares) de rua capturados pelo Centro de Controle de Zoonoses (CCZ) da cidade de Anápolis-GO. **Ensaios e Ciência: Ciências Biológicas, Agrárias e da Saúde**, v. 12, n. 2, p. 107-115, 2008.

DOS SANTOS, Camila Maria; DE SOUZA HALVERSON, Maristela Martins; DE OLIVEIRA, Fabiana Pessoa Salgado. Hepatozoonose Canina: Relato de Caso. **UNICIÊNCIAS**, v. 23, n. 1, p. 12-15, 2019

GONDIM, L.F.P.; KOHAYAGAWA, A.; ALENCAR, N.X.; BIONDO, A.W.; TAKAHIRA, R.K.; FRANCO, S.R.V. Canine hepatozoonosis in Brazil: description of eight naturally occurring cases. Veterinary Parasitology, v.74, p. 319-323, 1998

INOKUMA, H.; Okuda, M.; Ohno, K.; Shimoda, K.; Onishi, T. 2002. Analysis of the 18S rRNA gene sequence of a Hepatozoon detected in two Japanese dogs. Veterinary Parasitology.106: 265-271.

LASTA, Camila Serina. Hepatozoonose canina. **Monografia (Especialização). Universidade Federal do Rio Grande do Sul–Faculdade de Veterinária. Porto Alegre**, 2008.

MASSARD C.A. 1979. Hepatozoon canis (James, 1905) (Adeleida: Hepatozoidae) cães do Brasil, com uma revisão do gênero em membros da ordem carnívora. Seropédica, Tese (Mestrado em Medicina Veterinária — Parasitologia Veterinária). Departamento de Parasitologia, Universidade Federal Rural do Rio de Janeiro, 121 pp.

NELSON, R. W. & Couto, C. G. 2015. Medicina interna de pequenos animais. Elsivier Editora, Amsterdan

O'DWYER, L. H.; MASSARD, C. L. Aspectos gerais da hepatozoonose canina. **Clínica Veterinária**, v. 31, p. 34-40, 2001..

O'DWYER, L. H. Brazilian canine hepatozoonosis. Revista Brasileira de Parasitologia Veterinária, Jaboticabal, v. 20, n. 3, p. 181-193, 2011

PALUDO G.R.; Friedmann H.; Dell'Porto A,; Macintire D.K.; Whitley E.M.; Boudreaux M.K.; Baneth G.; Blagburn B.L.; Dykstra C.C. 2005. Hepatozoon spp.: pathological and partial 18S rRNA sequence analysis from three Brazilian dogs. Parasitology Research. 97: 167–170

LIMA, P.A. et al. Aspectos anatomopatológicos em cães naturalmente infectados por Hepatozoon canis. Pesq. Vet. Bras. v.37, n.2, p.145-149, 2017

VOYVODA H.; Pasa S.; Uner A. 2004. Clinical Hepatozoon canis infection in a dog in Turkey. Journal of Small Animal Practice. 45: 613–617.

VICENT-JOHNSON, N.; MACINTIRE, D.K.; BANETH, G. Caninehepatozoonosis: pathophysiology, diagnosis, andtreatment. Comp. Cont. Educ. Pract. Vet., v.19, p.51-65, 1997.

ASPECTOS CLÍNICOS E TRATAMENTO DA NEOSPOROSE CANINA EM UM ANIMAL IDOSO: RELATO DE CASO

[CLINICAL ASPECTS AND TREATMENT OF CANINE NEOSPOROSIS IN AN ELDERLY ANIMAL: CASE REPORT]

Alice Santos Moreira[1]; Jaqueline de Souza Barbosa[2]; Madalena Silva Santos[3] Laiza Menezes Santos[4]

[1]Aprimoranda em Clínica Médica de Pequenos Animais, UNIME, Lauro de Freitas-BA
[2]Graduanda em Medicina Veterinária pela Faculdade de Tecnologia e Ciência, FTC, Feira de Santana-BA
[3]Aprimoranda em Patologia Clínica, UNIME, Lauro de Freitas-BA
[4]Docente do Curso de Medicina Veterinária na UNIME, Lauro de Freitas-BA
Email: alice_moreira2@hotmail.com

INTRODUÇÃO

A Neosporose canina é uma doença causada pelo protozoário intracelular obrigatório *Neospora caninum* (DUBEY, 1988). Este pertence ao filo Apicomplexa, classe Sporozoaea, ordem Coccida, família Sarcocystida, gênero *Neospora* (DUBEY et al., 1988; GRECA et al., 2010).

É uma doença de distribuição mundial, que pode acometer uma grande variedade de animais. Os canídeos selvagens e domésticos são ditos como hospedeiros definitivos, já os ruminantes, equinos, felinos, suínos e os animais silvestres são ditos como hospedeiros intermediários (DUBEY et al., 1996; DUBEY, 1999; GONDIM et al., 2004; LEGNANI et al., 2016).

Existem duas formas de transmissão, a vertical e a horizontal (BASSO et al., 2001). Na transmissão vertical as cadelas infectadas podem transmitir o parasito para os seus fetos. Ninhadas sucessivas dessa mesma cadela podem nascer infectadas (DUBEY & LINDSAY, 1996).

Na transmissão horizontal os cães consomem os cistos de *N. caninum* dos tecidos do hospedeiro intermediário e eliminam oocistos nas fezes (MC ALLISTER et al., 1998). A infecção ocorre mais comumente em áreas rurais, pelo fato dos animais que vivem nesses ambientes terem uma maior facilidade de contato com carnes e vísceras infectadas (SAWADA et al., 1998; WOUDA et al., 1999; MELO et al., 2005).

Os sinais clínicos podem variar amplamente. A doença pode se manifestar na forma generalizada ou localizada, com vários órgãos envolvidos, inclusive a pele (DUBEY, 2003). Trata-se de uma doença frequentemente associada a distúrbios neurológicos em cães, com caráter progressivo, manifestando-se com maior severidade em animais jovens (ANDERSON et al., 2000). Estes cães jovens podem desenvolver paralisia dos membros pélvicos que evolui de forma progressiva (DUBEY & LINDSAY, 1996). Além disso, podem apresentar hiperextensão rígida, paresia com ataxia, alterações proprioceptivas, fraqueza de membros e mialgia (DUBEY et al., 2007).

Entre as manifestações mais raras estão a depressão da consciência e alterações em nervos cranianos, principalmente a anisocoria, reflexos pupilares lentos, nistagmo, ptose, estrabismo (KNOWLER & WHEELER, 1995; BARBER & TREES, 1996).

O diagnóstico da neosporose deve ser feito de forma criteriosa, incluindo uma anamnese bem detalhada, histórico do animal, sinais clínicos e exames laboratoriais (DUBEY & LINDSAY, 1996). Atualmente existe uma ampla variedade de métodos diagnóstico, mas o mais usado é a sorologia para detecção de anticorpos anti-*N. caninum* (HILL *et al*., 2001, GONDIM *et al*., 2005). A RIFI – Reação de imunofluorescência indireta, é a metodologia de referência estabelecida para a

pesquisa de anticorpos contra *N. caninum*, e é considerada como padrão ouro (BJÖRKMAN *et al.*, 1999).

Os dados sobre uma terapia eficaz são escassos na literatura. Sabe-se que clindamicina é o principal medicamento usado para tratar a neosporose canina. É a única lincosamida que possui atividade antiprotozoária. A combinação de clindamicina e sulfonamida é altamente eficaz contra a neosporose. Além disso, a ação sinérgica das sulfonamidas e da pirimetamina aumenta os efeitos antiprotozoários (LINDSAY, ET AL., 1996).

Diante do exposto, o presente trabalho teve como objetivo relatar os aspectos clínicos e o tratamento da neosporose canina em um animal idoso.

RELATO DE CASO

Um canino, fêmea, raça Fox terrier, 9 anos, deu entrada na Clínica Veterinária da Unime (Lauro de Freitas-BA), com queixa de incoordenação motora, marcha em círculos (Figura 1), *head tilt* (Figura 2) e nistagmo há 48 horas, além disso, apresentava hiporexia há 1 semana.

Figura 1. Canino, Fox Terrier, 09 anos, apresentando marcha em círculo.

Figura 2. Canino, Fox Terrier, 09 anos, apresentando *head tilt.*

Durante o exame físico foram observados doença periodontal em grau avançado, Frequência cardíaca: 104 bpm, Frequência Respiratória: 21 mpm, mucosas: Normocoradas, TPC: 2 segundos, Temperatura retal: 38,1ºC, linfonodos não reativos, pulso forte e sincrônico, não apresentava dor a palpação abdominal, normohidratado, bulhas cardíacas normofonéticas e campos pulmonares limpos. Quando realizado o exame neurológico foram observados ataxia vestibular, nistagmo, reflexos espinhais normais, presença de dor superficial, sem alterações nos reflexos de nervos cranianos e sem dor a palpação axial.

Foram realizados os seguintes exames: Hemograma (Tabela 1), bioquímicos – Alanina aminotransferase (ALT), creatinina, fofastase alcalina (FA), ureia, proteínas totais e frações (Tabela 2), teste imunocromatográfico para detecção de antígeno (cinomose), testes sorológicos para erliquiose (ELISA), babesiose (ELISA), toxoplasmose (RIFI) e neosporose (RIFI).

Ao analisar os exames foram observadas as seguintes alterações: linfopenia, aumento da ALT, aumento de FA, teste imunocromatográfico cinomose (não reagente), sorologia para neosporose (reagente), erliquiose (não reagente), babesiose (não reagente) e toxoplasmose (não reagente).

Tabela 1 – Resultados do hemograma

	RESULTADOS	VALOR DE REFERÊNCIA
Hemácia	6.340.000/µl	5,7-7,4/µl
Hematócrito	48%	14-18%
Hemoglobina	16,3 g/dL	38-47 g/dL
VGM	75,7%	63-77%
CHGM	33,9%	31-35%
PPT	7,2 g/dL	6-8 g/dL
Plaquetas	450.000/µL	166.000-500.000/µL
Leucócitos	7.000/µL	6.000-16.000/µL
Metamielócitos	00/µL	0-1/µL
Bastonetes	00/µL	0-100/µL
Segmentados	4.970/µL	2.700-11.200/µL
Eosinófilos	560/µL	50-1.200/µL
Basófilos	00/µL	0-50/µL
Linfócitos	980/µL	1.000-5.800/µL
Monócitos	490/µL	00/µL

Fonte: UNESP – BOTUCATU, 2007

Tabela 2 – Resultados do exame bioquímico

	RESULTADOS	VALOR DE REFERÊNCIA
ALT	131 UI/L	21 – 86 UI/L
FA	306 UI/L	20 – 156 UI/L
CREATININA	0,6 mg/dL	0,5 – 1,5 mg/dL
PROTEÍNAS TOTAIS	6,23 g/dL	5,4 – 7,1 g/dL
ALBUMINA	3,29 g/dL	2,6 – 3,3 g/dL
GLOBULINAS	2,94 g/dL	2,7 – 4,4 g/dL
RELAÇÃO A/G	1,12	0,5 – 1,7

Fonte: UNESP – BOTUCATU, 2007

A partir desses achados foi instituído o tratamento com 2,5 mg de Fosfato dissódico de citidina + 1,5 mg de Trifosfato trissódico de uridina + 1 mg de Acetato de hidroxocobalamina – ETNA® (BID/30 dias); Suplemento rico em nutrientes com ação antioxidante – Nutralogic Pet® (BID/30 dias); Sulfadimetoxina + Ormetoprim (77,4mg/SID/15 dias); HEPVET (SID/30 dias).

Após dois dias de tratamento o paciente retornou para reavaliação. Ao exame físico foi observado melhora significativa do quadro neurológico. Apesar do paciente ainda está apresentando *head tilt*, não foi notado nistagmo e nem marcha em círculos. Passando nove dias de tratamento o animal não apresentava mais nenhuma sintomatologia referente a alterações neurológicas (Figura 3).

Figura 3. Canino, Fox Terrier, 09 anos, sem alterações neurológicas após o tratamento com sulfadimetoxina + ormetoprim.

DISCUSSÃO

Sabe-se que a transmissão do *N.caninum* pode ocorrer pela ingestão de tecidos infectados. Porém, acredita-se que a infecção transplacentária seja a via de transmissão mais comum em cães, incluindo relatos ocasionais de transmissão transplacentária a ninhadas

sucessivas por uma cadela assintomática (GAITERO et al., 2006; BARBER & TREES, 1998). No presente relato, a fonte de infecção do paciente em questão é incerta já que o mesmo trata-se de um animal idoso, foi alimentado com ração comercial e não estava em contato com carcaça de animais.

No caso relatado, o animal apresentava ataxia vestibular, nistagmo, *head tilt* e presença de dor superficial; estes achados corroboram a literatura que descreve que cães adultos com neosporose podem desenvolver uma variedade de sinais neurológicos, dependendo do local da inflamação no sistema nervoso. O envolvimento do sistema nervoso central (SNC) multi-focal é mais comum através da apresentação de convulsões, inclinação da cabeça, ataxia, paresia e paralisia (GAITERO et al., 2006; BARBER & TREES, 1998, DUBEY & LINDSAY, 1996).

Apesar da maioria dos casos de neosporose clínica ser relatada em cães com menos de 6 meses de idade, onde a infecção pode ser mais focal (GAITERO et al., 2006; DUBEY, 1999), este dado não é observado no presente caso por tratar-se de um animal já em fase geriátrica.

Os sinais clínicos sugeriram a infecção por *N.caninum*, porém, para confirmar o diagnóstico foi realizado a sorologia (RIFI), que é a metodologia de referência estabelecida para a pesquisa de anticorpos contra *N.caninum*, e é considerada como padrão ouro (BJÖRKMAN *et al.*, 1999).

Existem poucos relatos de diagnóstico ante-mortem e tratamento bem sucedido de neosporose em pacientes adultos e pediátricos (BARBER & TRESS, 1996; MAYHEW et al., 1991; THATE & LAANEN, 1998). Os protocolos de tratamento atuais são largamente extrapolados das recomendações para o tratamento da toxoplasmose canina. A clindamicina, sulfadiazina e pirimetamina, isoladamente ou em combinação, têm sido recomendadas (BARBER e TRESS, 1996; RUEHLMANN et al., 1995; MAYHEW et al., 1991). Em contra partida, demonstrou-se que os corticosteroides agravam a doença clínica em cães com neosporose, portanto não devem ser administrados (DUBEY & LINDSAY, 1996; RUELHMANN et al., 1995).

Crookshanks e colaboradores (2007) demonstraram que quanto mais precocemente for instituída a terapia melhor será o prognóstico. Este fato foi observado no presente relato no qual o paciente foi atendido após 48 horas do início dos sinais clínicos, momento em que foi a iniciada a terapêutica, sendo observada melhora no quadro neurológico após 48 horas.

CONCLUSÃO

O diagnóstico precoce contribui para um melhor prognóstico, além disso, o tratamento com Sulfadimetoxina associado ao Ormetoprim foi eficaz para melhorar a sintomatologia clínica de cães com infecção causada por *N. caninum*.

AGRADECIMENTOS

À Unime e a todos que contribuíram direta ou indiretamente para a realização deste trabalho.

PALAVRAS-CHAVE: Neospora; Cão; Terapêutica.

REFERÊNCIAS

ANDERSON, M.L.; ANDRIANARIVO, A.G.; CONRAD, P.A. Neosporosis in cattle. **Animal Reproduction Science**, v. 60-61, p. 417-431. 2000.

ATKINSON, R.; HARPER, P.A.W.; REICHEL, M.P.; ELLIS, J.T. Progress in the serodiagnosis of Neospora caninum infections of cattle. **Parasitology Today**, v. 16, n.3, p. 110-114, 2000.

BARBER, J. S.; TREES, A. J. Clinical aspects of 27 cases of neosporosis in dogs. **Veterinary Record**, v. 139, n. 18, p. 439-443, 1996.

BARBER, J. S.; GASSER, R.B.; ELLIS, J., REICHEL, M.P, MCMILLAN D.; TREES, A.J. Prevalence of antibodies to Neospora caninum in different canid populations. **The Journal of parasitology**, p. 1056-1058, 1997.

BARBER, J. S.; TREES, A. J. Naturally occurring vertical transmission of Neospora caninum in dogs. **International journal for Parasitology**, v. 28, n. 1, p. 57-64, 1998.

BARR, B. C. et al. Bovine fetal encephalitis and myocarditis associated with protozoal infections. **Veterinary Pathology**, v. 27, n. 5, p. 354-361, 1990.

BASSO, W.; VENTURINI, L.; VENTURINI, M.C.; HILL, D.E.; KWOK, O.C.H.; SHEN, S.K.; DUBEY, J.P. First isolation of *Neospora caninum* from the feces of a naturally infected dog. **The Journal of Parasitology**, v. 87, n.3, p. 612-618, 2001.

BJÖRKMAN, C.; UGGLA, A. Serological diagnosis of Neospora caninum infection. **International Journal for Parasitology**, v. 29, p. 1497-1507, 1999.

CROOKSHANKS, J. L., TAYLOR, S. M., HAINES, D. M., & SHELTON, G. D. Treatment of canine pediatric Neospora caninum myositis following immunohistochemical identification of tachyzoites in muscle biopsies. **The Canadian veterinary journal = La revue veterinaire canadienne**, v. *48*, n.5, p.506–508, 2007.

DUBEY, J. P., LINDSAY, D.S. Neospora caninum infection in dogs. **American Journal of Veterinary Dermatology**, v.67, p.1-59, 1996.

DUBEY, J. P.; LINDSAY, D. S. A review of Neospora caninum and neosporosis. **Veterinary parasitology**, v. 67, n. 1-2, p. 1-59, 1996.

DUBEY, J. P.; LINDSAY D.S.; ADAMS D.S., GAY J.M., BASZLER T.V., BLAGBURN B.L., THULLIEZ P. Serologic responses of cattle and other animals infected with Neospora caninum. **American journal of veterinary research**, v. 57, n. 3, p. 329-336, 1996.

DUBEY J.P.; JENKINS M.C.; ADAMS, D.S.; MC ALLISTER M.M, ANDERSON-SPRECHER R.; BASZLER T.V.; KWORK O.C.H; LALLY N.C.; BIORKMAN C.; UGGLA A. Antibody responses of cows during na outbreak of neosporosis evaluated by indirect fluorescent antibody test and diferente enzyme-linked immunosorbent assays. **The Journal of Parasitalogy**. P.1063-1069, 1997.

DUBEY, J.P., CARPENTER J.L., SPEER, C.A., TOPPER M.J. AND UGGLA, A. New recognized fatal protozoan disease of dogs. **Journal of the American Veterinary Medical Association**, v.192, p.1269 –1285, 1988.

DUBEY, J. P. Recent advances in Neospora and neosporosis. **Veterinary parasitology**, v. 84, n. 3-4, p. 349-367, 1999.

DUBEY, J.P. Review of *Neospora caninum* and neosporosis in animals. **Korean Journal Parasitology** v.41, p.1–16, 2003.

DUBEY, J. P.; VIANNA M.C.B., KWOK O.C.H., HILL D.E., MISKA K.B., TUO W., VELMURUGAN, G.V., CONORS M., JENKINS M.C. Neosporosis in Beagle dogs: clinical signs, diagnosis,

treatment, isolation and genetic characterization of Neospora caninum. **Veterinary parasitology**, v. 149, n. 3-4, p. 158-166, 2007.

GAITERO L., ANOR S., MONTOLIU P., ZAMORA A., PUMAROLA M. Detection of *Neospora caninum* tachyzoites in canine cerebrospinal fluid. **Journal of veterinary internal medicine**. V 20, n. 2, p. 410-414, 2006.

GRECA H., SILVA A.V, LANGONI H. Associação entre a presença de anticorpos Anti-Leishmania sp e Anti-Neospora canium em cães de Bauru-SP. **Arquivo brasileiro de medicina veterinária e zootecnia**. V.62, n. 1, p. 224-227, 2010

GONDIM, L.F.P., MCALLISTER, M.M., PITT, W.C., ZEMLICKA, D.E. Coyotes (Canis latrans) are definitive hosts of Neospora caninum. **International Journal for Parasitalogy**. V.34, n.2, p.159-161, 2004.

HILL, D.E., LIDDEL, S., JENKINS, M.C., DUBEY, J.P. Specific detection of *Neospora caninum* oocysts in fecal samples from experimentally-infected dogs using the polymerase chain reaction. **The Journal of Parasitology**, v. 87, p. 395-398, 2001.

KNOWLER, C.; WHEELER, S.J. *Neospora caninum* infection in three dogs. **Journal of Small Animal Practice**, v. 36, p. 172-177, 1995.

LEGNANI, S.; PANTCHEV, N.; FORLANI, A. Emergence of Cutaneous Neosporosis in a Dog Receiving Immunosuppressive Therapy: Molecular Identification and Management. **Veterinary Dermatology**. V.27, n.1, p.14-49, 2016.

LINDSAY D.S, BUTLER J.M, RIPPEY N.S, BLAGBURN B.L. Demonstration of synergistic effects of sulfonamides and dihydrofolate reductase/thymidylate synthase inhibitors against *Neospora caninum* tachyzoites in cultured cells, and characterization of mutants resistant to pyrimethamine. **American Journal of veterinary research,** V. 57, n.1, p.68–72, 1996.

MAYHEW I.G, SMITH K.C, DUBEY J.P, GATWARDS L.K, MCGLENNON N.J. Treatment of encephalomyelitis due to *Neospora caninum* in a litter of puppies. **Journal Small Anim Practice**. V. 32, n. 12, p. 609–612, 1991.

McALLISTER, M.M.; DUBEY, J.P.; LINDSAY, D.S.; JOLLEY, W.R.; WILLS, R.A.; McGUIRE, A.M. Dogs are definitive hosts of *Neospora caninum*. **International Journal for Parasitology,** v. 28, p. 1473-1478, 1998.

MELO, C.B.; LEITE, RÔMULO.C.; LEITE, ROMÁRIO.C. Infecção por *Neospora caninum* em cães e outros carnívoros. **Revista CFMV,** n.35, p. 32-42, 2005.
ROMAND, S., THULLIEZ, P., DUBEY, J.P. Direct agglutination test for serologicdiagnosis of Neospora caninum infection. **Parasitalogy Research**. V.84, n.1, p.50-53, 1998

SAWADA, M.; PARK, C.H.; KONDO, H.; MORITA, T.; SHIMADA, A.; YAMANE, I.; SPEER, C. A.; DUBEY, J. P.; McALLISTER, M. M.; BLIXT, J. A. Comparative ultrastructure of tachyzoites, bradyzoites, and tissue cysts o Neospora caninum and Toxoplasma gondii. **International Journal for Parasitology**, v.29, n. 10, p. 1509-1519, 1999.

RUEHLMANN D, PODELL M, OGLESBEE M, DUBEY JP. Canine neosporosis: A case report and literature review. **Journal of the American Animal Hospital Association**, v. 31, n. 2, p. 174-183, 1995.

SAWADA, M.; KONDO H.; MORITA T.; SHIMADA A.; YAMANE I.; UMEMURA T. Serological survey of antibody to Neospora caninum in Japanese dogs. **Journal of Veterinary Medical Science**, v. 60, n. 7, p. 853-854, 1998.

WOUDA, W.; DIJKSTRA, Th.; KRAMER, A.M.H.; VAN MAANEN, C.; BRINKHOF, J.M.A. Seroepidemiolocal evidence for a relationship between *Neospora caninum* infections in dogs and cattle. **International Journal for Parasitology,** v. 29, p. 1677-1682, 1999.

USO DO FLURALANER NO TRATAMENTO DA DEMODICIDOSE CANINA: RELATO DE CASO

[USE OF FLURALANER IN TREATMENT OF CANINE DEMODICIDOSIS: CASE REPORT]

Alice Santos Moreira[1]; Fernanda Borges Lima Pinto[2]; Mylenna Santana Souza[2]; Fernanda Santos Silva[2]; Laiza Menezes Santos[3].

[1]Aprimoranda em Clínica Médica de Pequenos Animais na Clínica Veterinária Unime, Lauro de Freitas-BA
[2]Graduandas em Medicina Veterinária pela União Metropolitana de Educação e Cultura, UNIME, Lauro de Freitas-BA
[3] Docente do Departamento de Clínica de Pequenos Animais, UNIME, Lauro de Freitas-BA
Email: alice_moreira2@hotmail.com

INTRODUÇÃO

A demodicidose canina é considerada uma doença cutânea parasitária, inflamatória (SIX et al., 2016), causada pela proliferação exacerbada dos ácaros *Demodex canis* (GROSS et al., 2005; SINGH et al., 2011; VERDE et al., 2012). Este é considerado um parasita obrigatório do cão, estando presente em pequeno número na flora cutânea normal canina (RHODES e WERNER, 2011; SIX et al., 2016). A proliferação inicial dos ácaros pode ser resultado de um distúrbio genético ou imunológico, porém, seu mecanismo exato é desconhecido (SCOTT et al., 1974).

Fatores como nutrição inadequada, estresse, endoparasitoses, enfermidades debilitantes, imunossupressão medicamentosa e as alterações endócrinas femininas durante o ciclo estral estão entre os contribuintes para o surgimento das lesões (BARRAGRY, 1994; NAYAK et al., 1997; MUELLER e BETTENAY, 1999; SCOTT; MILLER e GRIFFIN, 2001).

Em relação as lesões, é classificada como demodicidose localizada (DL) ou demodicidose generalizada (DG) e, ainda pode ser de caráter juvenil ou adulto (SCOTT, MILLER e GRIFFIN, 2001). O curso e o prognóstico dos dois tipos são amplamente diferentes. A DL é uma doença de curso benigno e, na maioria dos casos, tem resolução espontânea dentro de seis a oito semanas (FOURIE et al., 2015). As lesões são caracterizadas por áreas de alopecia, eritematosas, circunscritas, escamosas e ocorre mais comumente na face e ou em membros anteriores (WILLEMSE, 2002; DELAYTE et al., 2006).

A DG apresenta-se como uma dermatite crônica com liquenificação, descamação, formação de crostas, hiperpigmentação, piodermatite severa e alopecia, cobrindo grandes áreas do corpo, contudo, é rara em adultos (WILLEMSE, 2002).

A técnica de primeira escolha para o diagnóstico da demodicidose é o exame parasitológico por raspado cutâneo profundo (SCOTT, MILLER e GRIFFIN, 2001), que apresenta fácil execução, baixo custo e alta sensibilidade. Além disso, na presença de pápulas, crostas, pústulas, ulceras e descamação é indicado realizar a citologia de pele, para investigar quanto a presença de bactérias do tipo cocos ou bacilos (FORSYTHE, 2007).

Para o tratamento, além do uso de um acaricida eficaz, poderá ser necessário tratar uma infecção bacteriana secundária, parasitismo ou ainda uma doença sistêmica subjacente (MUELLER et al., 2012). Na maioria dos países o tratamento da demodicidose canina generalizada é a base de ivermectina, amitraz ou a combinação de Imidacloprid e Moxidectina (OZOE et al., 2010; GARCÍA-REYNAGA et al., 2013; GASSEL et al., 2014; SIX et. Al, 2016).

Derivados das Isoxazolinas são uma nova classe de potentes ectoparasiticidas e incluem o Fluralaner, Sarolaner, Afoxolaner e Lotilaner (OZOE et al., 2010; GARCÍA-REYNAGA et al., 2013;

GASSEL et al., 2014). Estes, após serem introduzidos no tratamento de infestações por pulgas e carrapatos, foram avaliados frente ao tratamento da demodicidose (ZEWE et al., 2017) e vários estudos demonstraram sua eficácia (FOURRIE et al., 2015; ZEWE et al., 2017; SIX et al., 2016; SNYDER, WILSEMAN e LIEBENBERG, 2017; BECSKEI, CUPPENS e MAHABIR, 2018; DUANGKAEW et al., 2018). A grande vantagem das Isoxazolinas são sua fácil administração e certeza que irá atingir todas as áreas do corpo do animal (BECSKEI, CUPPENS e MAHABIR, 2018).

O presente trabalho teve como objetivo relatar os aspectos clínicos da demodicidose canina, bem como demonstrar a eficácia do protocolo terapêutico com o uso de uma única dose de Fluralaner.

RELATO DE CASO

No dia 20 de maio de 2019, deu entrada na clínica veterinária de pequenos animais da UNIME (Lauro de Freitas – BA) um canino, fêmea, com 9 meses de idade, raça Pastor Alemão, apresentando áreas alopécicas e lesões ulcerativas na região da face, além de prurido intenso que, de acordo com o tutor, iniciou-se há 1 semana. O tutor fez uso de Monossulfiram (Uso tópico), Cefalexina (22mg/kg/Via oral a cada 12 horas) e Fenitrothion + Alumínio + Cloridrato de Clorexidina (Uso tópico), sem resultados satisfatórios.

Durante o exame físico, foram observadas lesões alopécicas, ulcerativas e crostosas em região de face (Figura 1), temperatura retal: 38.7Cº, frequência cardíaca: 100bpm, frequência respiratória: 32 mpm, mucosas normocoradas, ausência de reatividade de linfonodos, normohidratação, bulhas normofonéticas e campos pulmonares limpos na ausculta cardiopulmonar.

Figura 1. Canino, pastor alemão, 09 meses. Área alopécica com presença de lesões crostosas e ulcerativas.

Foram realizados os seguintes exames: hemograma (Tabela 1), bioquímicos – Alanina aminotransferase (ALT), creatinina, proteína total e frações (Tabela 2), citologia de pele, parasitológico de pele por meio de um raspado profundo, cultura fúngica, cultura e antibiograma da lesão (Tabela 3).

Tabela 1. Resultados do hemograma realizado no dia 20/09/2019

	RESULTADOS	VALOR DE REFERÊNCIA
Hemácia	5.570.000/µL	6 – 7 /µL
Hematócrito	39%	37 – 55 %
Hemoglobina	13,7 g/dL	12 – 18 g/dL
VGM	70,0%	65 – 78%
CHGM	35,1%	30 – 35%
PPT	6,6 g/dL	5 – 6,5 g/dL
Plaquetas	192.000/µL	166000 – 500000/µL
Leucócitos	16000/µL	8000 – 16000/µL
Metamielócitos	00/µL	00/µL
Bastonetes	00/µL	1-300/µL
Segmentados	13.600/µL	3000 – 11500/µL
Eosinófilos	160/µL	100 – 1250/µL
Basófilos	00/µL	0-50/µL
Linfócitos	1600/µL	1000 – 4800/µL
Monócitos	640/µL	150 – 1350/µL

Fonte: UNESP – BOTUCATU, 2007

Tabela 2. Resultados dos exames bioquímicos realizado no dia 20/09/2019

	RESULTADOS	VALOR DE REFERÊNCIA
Creatinina	0,9 mg/ dL	0,5 – 1,5 mg/ dL
ALT	31,09 UI/L	21 – 102 UI/L
Albumina	3,27g/dL	2,6 – 3,3 g/dL
Globulinas	3,04 g/dL	2,7 – 4,4 g/dL
PT	6,31 g/dL	5,4 – 7,1 g/dL
Relação A/G	1,08	0,5 – 1,7

Fonte: UNESP – BOTUCATU, 2007

Tabela 3. Resultados da cultura com antibiograma

RESULTADO FINAL	SENSÍVEL	INTERMEDIÁRIO	RESISTENTE
Indicativo de *Streptococcus pyogenes*	Amoxicilina + clavulanato; Ciprofloxacina; Gentamicina; Neomicina;	Enrofloxaxina; Tobramicina	Azitromicina; Cefadroxil;
Indicativo de *Sthaphylococcus sp* e *Staphylococcus aureus*	Amoxicilina + clavulanato; Ciprofloxacina; Gentamicina.	Cefadroxil; Enrofloxacina; Neomicina.	Azitromicina; Tobramicina.

Ao analisar os exames foram observadas as seguintes alterações: anemia discreta, neutrofilia, parasitológico de pele (amostra positiva para *Demodex sp*), citologia de pele (++ de bactérias – cocos), cultura fúngica (sugestivo para *Phialophora* sp. e *Aspergillus* sp.).

A partir desses achados foi instituído o tratamento com suplemento vitamínico a base de ácido fólico (0,1ml/kg/VO/BID/30 dias), Fluralaner (1000mg/animal/VO/dose única), Amoxicilina + clavulanato de potássio (20mg/kg/VO/BID/14 dias) e Permanganato de potássio (SID/5 dias/Uso tópico sobre as lesões).

Após sete dias de tratamento foi observado melhora significativa das lesões da face, com redução das crostas e ausência de prurido, porém ainda apresentava áreas de alopecia (Figura 2). Depois de 14 dias após o início do tratamento o animal apresentou melhora completa da lesão, com ausência de crostas e repilação na região afetada (Figura 3).

Figura 2. Canino, pastor alemão, 09 meses. Sete dias após o tratamento com Fluralaner. Observado redução das crostas e ausência de prurido.



Figura 3. Canino, pastor alemão, 09 meses. Quatorze dias após o tratamento com Fluralaner. Observado melhora completa da lesão, com ausência de crostas e repilação.

DISCUSSÃO

O caso clínico descrito acima ilustra aspectos importantes relacionados a prevenção, ao diagnóstico e ao tratamento da demodicidose canina. Segundo Gross (2005), animais de raça pura tem maior risco de desenvolver a forma juvenil da doença. Esta é frequente, inclusive, na raça Pastor Alemão. Diante do exposto, o paciente do presente relato, por tratar-se de um cão filhote, da raça Pastor Alemão, possivelmente desenvolveu a doença por questões genéticas.

A técnica utilizada no presente relato, para confirmar a infecção pelo *Demodex sp.*, foi o exame parasitológico de pele por meio de um raspado profundo, este é um procedimento de fácil uso, além de possuir um baixo custo, o qual o torna fundamental para compor a triagem dermatológica (HNILICA, 2011).

Como o animal apresentava um quadro de piodermite, foi realizada uma citologia de pele para investigar a presença de bactérias do tipo cocos ou bacilos (FORSYTHE, 2007). Além disso, foi feita uma cultura e antibiograma, conforme sugere a literatura (MUELLER et al., 2009), visto que o animal já havia sido tratado com um antimicrobiano, assim poderia ter algum tipo de resistência. A citologia indicou a presença de bactérias do tipo cocos. Na cultura foi identificado a presença de *Streptococcus pyogenes* com resistência apenas à Azitromicina e Cefadroxil, além de ter identificado a presença de *Sthaphylococcus sp* e *Staphylococcus aureus* resistentes a Tobramicina e Azitromicina. Frente a estes resultados foi mantida a prescrição da Amoxicilina + Clavulanato de Potássio.

As lesões de pele do paciente estavam de acordo com o citado na literatura em casos de animais com a forma jovem da doença (MILLER, GRIFFIN, CAMPBELL, 2013), cursando com piodermatite acompanhada por invasão bacteriana, que neste caso foi o estreptococos e estafilococos, além da presença de prurido intenso, crostas, alopecia e hiperqueratose.

O tratamento tópico foi realizado com permanganato de potássio, pois conforme Guaguère e Bensignor (2005), a anti-sepsia das lesões é obrigatória. O acaricida de escolha foi o Fluralaner, que de acordo com a literatura é um inseticida e acaricida sistêmico, de longa ação, necessário apenas uma única dose para proporcionar controle das infestações por ácaros *Demodex* em cães suscetíveis por pelo menos três meses (GASSEL et al., 2014; ROHDICH; ROEPKE; ZSCHIESCHE, 2014). Além disso, a administração única pode ajudar a reduzir o risco de falha no tratamento (FOURRIE et al., 2015). Adicionalmente, este medicamento é comprovadamente seguro para cães gestantes e lactantes (WALTHER et al., 2014). Em vista disso, pode ser utilizado de forma profilática contra a transmissão de ácaros *Demodex spp* de uma cadela pós-parturiente a seus filhotes recém-nascidos, auxiliando na prevenção e controle da demodicidose em todas suas formas na próxima geração de cães (FOURRIE et al., 2015).

No presente relato, depois de 14 dias após o início do tratamento com Fluralaner o paciente não apresentava mais sinais clínicos de demodicidose, sendo observado, inclusive, crescimento de pêlos na região afetada. Estes dados são coerentes com o descrito por Fourrie e colaboradores (2015), que demonstraram a eficácia desse protocolo, no qual uma única dose oral do Fluralaner é suficiente para o sucesso terapêutico.

CONCLUSÃO

O presente caso demonstrou que para um resultado bem-sucedido é importante um diagnóstico precoce, seguido de um tratamento completo e eficaz. O uso Fluralaner, em uma única dose, foi capaz de promover a remissão da sintomatologia clínica após um curto período do início do protocolo terapêutico.

PALAVRAS-CHAVE: Cão; Demodex; Terapêutica.

AGRADECIMENTOS

A todos os indivíduos que colaboraram de forma direta ou indiretamente e contribuíram para a realização desse presente relato, assim como a instituição e a Clínica Veterinária da UNIME por disponibilizar os aparatos necessários para a conclusão do mesmo.

REFERÊNCIAS

BARRAGRY, T. B. Demodetic mange (Demodicosis). In: BARRAGRY, T. B. **Veterinary drug therapy.** Philadelphia: Lea & Febiger, p. 385-399, 1994.

BECSKEI C., CUPPENS O., MAHABIR S,P. Efficacy and safety of sarolaner against generalized demodicosis in dogs in European countries: a non-inferiority study. **Vet Dermatol.** V.29, n.3, p. 202-e72, 2018.

DELAYTE H., OTSUKA M., LARSON C. & CASTRO C. Eficácia das lactonas macrocíclicas sistêmicas (ivermectina e moxidectina) na terapia da demodicose canina generalizada. **Arquivo Brasileiro de Medecina Veterinária e Zootecnia**. vol 58, n 1, p. 31-38, 2006.

FORSYTHE, P. Collection and interpretation of clinical samples for dermatological analysis. **In practice**, v. 29, n. 3, p. 158-164, 2007.

FOURIE J., LIEBENBERG J., HORAK I., TAENZLER J., HECKEROTH A. & FRÉNAIS R. Efficacy of oralty administered fluralaner (Bravecto TM) or topically applied imidacoprid/moxidectin (Advocate®) against generalized demodicosis in dogs. **Parasites & Vectors**, v.8, n.1, p.187, 2015.

GARCÍA-REYNAGA P., ZHAO C., SARPONG R., CASIDA J.E. New GABA/glutamate receptor target for [3H] isoxazoline insecticide. **Chemical Research in Toxicology**. V. 26, n. 4, p.514–516, 2013.

GASSEL M., WOLF C., NOACK S., WILLIAMS H., ILG T. The novel isoxazoline ectoparasiticide fluralaner: selective inhibition of arthropod γ-aminobutyric acid-and l-glutamate-gated chloride channels and insecticidal/acaricidal activity. **Insect Biochemistry and molecular biology**. V.45, p. 111–124, 2014.

GUAGUÈRE, E. BENSIGNOR, E. **Terapêutica dermatológica do cão**. P.68-92. São Paulo: Roca, 2005

GUERETZ, J.S. **Prevalência pontual de Demodex Canis e de Demodicose em parcela da população canina, na cidade Guarapuava – Paraná.** Dissertação (Mestrado em Patologia Animal) – Pós Graduação em Ciências Veterinárias (Ciências Agrárias), Universidade Federal do Paraná, 2005.

GROSS T., IHRKE P. & AFFOLTER. Postular and nodular diseases with adnexal destruction in: **Skin Diseases of the Dog and Cat**, 2ª edition, Blackwell Science, p. 442-446, 2005.

HNILICA, K. **Dermatologia de pequenos animais – Atlas colorido e guia terapêutico.** 3 ed. São Paulo: Roca, 2011.

LARSSON, C. E.; LUCAS, R. **Tratado de Medicina Externa – Dermatologia Veterinária.** 1.ed. São Paulo, p.369-391, 2016.

MILLER, W. H.; CRAIG, G.; CAMPBELL, K. L. **Small Animal Dermatology.** 7. ed. Missouri: Elsevier, p. 938, 2013.

MUELLER R., BENSIGNOR E., FERRER L., HOLM B., LEMARIE S., MANON P. & SHIPSTONE M. Treatment of demodicosis in dogs: 2011 clinical practice guidelines. **Veterinary Dermatology.** V. 23, p: 86-e21, 2012.

MUELLER, R. S.; HASTIE, K.; BETTENAY, S. V. Efficacy of daily oral ivermectin for the treatment of generalized demodicosis in 23 dogs. **Australian Veterinary ractitioner**. v. 29, p. 132-136, 1999.

NAYAK, D. C.;TRIPATHY, S.B.; DEY, P.C.; RAY,S.K.; MOHANTY, D.N.; PARIDA, G.S.; BISWAL, M.S. Prevalence of canine demodicosis in Orissa (India). **Veterinary Parasitology**, v. 73, n.3-4, p. 347-352, 1997.

Ozoe Y., Asahi M., Ozoe F., Nakahira K., Mita T. The antiparasitic isoxazoline A1443 is a potent blocker of insect ligand-gated chloride channels. **Biochemical and Biophysical research communications**. V. 391, n. 1, p.744–749, 2010.

PATEL, A.; FORSYTHE, P. J. **Dermatologia em pequenos animais**. Elsevier Health Sciences, 2011.

Rhodes K. & Werner A. **Demodicosis (canine and feline) in Small Animal Dermatology**, 2ed., Blackwell, Iowa, USA, p: 17-18, 413-423, 2011.

ROHDICH, N.; ROEPKE, R. K.; ZSCHIESCHE, E. A randomized, blinded, controlled and multi-centered field study comparing the efficacy and safety of Bravecto™ (fluralaner) against Frontline™ (fipronil) in flea- and tick-infested dogs. **Parasites & Vectors**, v. 7, n. 1, p.1-83, 2014.

SCOTT, D. W., FARROW H. & SCHULTZ D. Studies on the therapeutic and immunologic aspects of generalized demodectic mange in the dog. **Journal of the American Animal Hospital Association**, V. 10, p. 233-244, 1974.

SCOTT, D. W.; MILLER JR., William H.; GRIFFIN, C. E. **Muller & Kirk, dermatologia de pequenos animais**. 1996.

SCOTT, D.; MILLER, W. & GRIFFIN, C. Muller & Kirk's: **Small Animal Dermatology**. 6.ed. Philadelphia: Saunders, 2001.

SING S., KUMAR M., JADHAV R. & SAXENA S. An update on therapeutic management of canine demodicosis**. Veterinary World**, v.4, n.1, pp: 41-44, 2001.

SIX R., CSILLA B., MAZALESKI M., FOURIE J., MAHABIR S., MYERS M. & SLOOTMANS N. Efficacy of sarolaner, a novel oral isoxazoline, against two common mite infestations in dogs: Demodex spp and Otodectes cynotis. **Veterinary Parasitology**, v.222, p: 62-66, 2016.

SPEGIORIN, R.; DURLO, T. P. Sarna demodécica em cão adulto: Relato de caso. **Pubmed**, v. 13, p. 166, 2019.

SNYDER D.E., WISEMAN S., LIEBENBERG J.E. Efficacy of lotilaner (Credelio™), a novel oral isoxazoline against naturally occurring mange mite infestations in dogs caused by Demodex spp. **Parasit Vectors**. V.10, n. 1, p.532, 2017.

VERDE M., ORTÚÑEZ A., NAVARRO L., BASURCO A. & MARTELES D. Demodicosis canina y felina, actualizaciones en el diagnóstico y el tratamento. **Consulta de Difusión Veterinária**, v. 20, n.190, p. 53-61, 2012.

WALTHER F.M, ALLAN M.J, ROEPKE R.K.A, NUERNBERGER M.C. Safety of fluralaner chewable tablets (BravectoTM), a novel systemic antiparasitic drug, in dogs after oral administration. **Parasit Vectors**. V.7, n.1, p.87, 2014.

WILLEMSE T. **Dermatologia de cães e gatos**, 2 ed. Manole, São Paulo, pp:
32-34, 2002.

WILKINSON, G.; HARVEY, R. G**. Doença parasitária. In: Atlas Colorido de Dermatologia dos Pequenos Animais – guia para o diagnóstico**. 2ª. ed. São Paulo: Manole,. p. 53-87, 1996.

ZEWE C.M, ALTET L., LAM A.T., FERRER L. Afoxolaner and fluralaner treatment do not impact on cutaneous Demodex populations of healthy dogs. **Vet Dermatol**. V. 28, n.5, p. 468-e107, 2017.

PERSISTÊNCIA DO DUCTO ARTERIOSO EM CADELA ADULTA ASSINTOMÁTICA – RELATO DE CASO

[PATENT DUCTUS ARTERIOSUS IN A ASYMPTOMATIC ADULT FEMALE DOG – CASE REPORT]

Adilany Conceição de Freitas[1]; Alexandre Junqueira Mayan[1]; Girlaine Silva dos Santos[1]; Taís Teijeiro Braz da Silva[1]; Amélia Tupiniquim Bina[1]; Laiza Menezes Santos[2]

[1]Discentes de Medicina Veterinária da UNIME – Lauro de Freitas
[2]Docente de Clínica Médica de Pequenos Animais da UNIME – Lauro de Freitas
Email: lanefreitas1002@hotmail.com

INTRODUÇÃO

O ducto arterioso é um vaso, que durante a fase fetal, liga a aorta à artéria pulmonar, e que, após o nascimento do animal, deve fechar-se completamente em um período de 1 a 8 dias. Quando o ducto permanece patente por tempo superior a este, é considerado patológico. A esta condição, dá-se o nome de Persistência do Ducto Arterioso (PDA) (SANTOS, ALESSI, 2016).

A PDA é a alteração cardíaca congênita mais comum em cães, especialmente em fêmeas de pequeno porte (SIQUEIRA-FILHO et al., 2012).

São descritos na literatura dois tipos de PDA. O desvio da esquerda para direita é o mais comum, caracterizado pela maior força de ejeção que o ventrículo esquerdo exerce ao enviar o sangue para a aorta que vai gerar um fluxo para a artéria pulmonar. Já a PDA com desvio da direita para esquerda, o sangue vai fluir da artéria pulmonar para a artéria aorta, e esta é a forma mais grave da doença, visto que, debilita o animal mais rapidamente devido a um quadro de hipoxemia, o que pode levar a morte súbita por arritmias ou formação de trombos (ARORA, 2001).

Casos clássicos de PDA cursam com sinais clínicos característicos em animais que apresentam a doença com desvio da esquerda para a direita, tais como, edema pulmonar, intolerância ao exercício, tosse e taquipneia (PINTO et al., 2009).

O tratamento curativo consiste em duas técnicas cirúrgicas que podem ser aplicadas. A toracotomia com posterior ligadura do ducto é a técnica de eleição, e o método alternativo e pouco invasivo que também pode ser utilizado é a embolização espiralada da PDA por meio da oclusão percutânea do ducto (JOHNSON, 2007). A terapia medicamentosa funciona como tratamento de suporte profilático para sinais da ICC. Utilizado Enalapril, um inibidor da Enzima Conversora de Angiotensina (ECA) e o Pimobendan, um inodilatador responsável por melhorar o aporte sanguíneo (RELVA, 2010).

RELATO DO CASO

Foi atendida pelo departamento de Clínica Cirúrgica da Clínica Veterinária da Unime, uma cadela, sem raça definida (SRD), 3 anos e 3 meses de idade, que tinha por objetivo a realização de uma ovariohisterectomia eletiva. À anamnese, o animal apresentava normúria, normoquesia, normodipsia, normorexia. Não foi relatado cianose, tosse ou intolerância ao exercício. A tutora não relatou quaisquer alterações que pudessem levar a suspeita de cardiopatia.

Ao exame físico, tempo de preenchimento capilar (TPC) menor que 3 segundos, mucosas normocoradas, temperatura de 39ºC e frequência cardíaca de 152 batimentos por minuto (bpm). Animal apresentava-se ofegante e à ausculta cardiopulmonar foi observado sopro sistólico grau um em foco mitral, levantando a suspeita de cardiopatia.

Para a avaliação pré-cirúrgica foram solicitados hemograma, perfil bioquímico com a avaliação de alanina aminotransferase (ALT), fosfatase alcalina (FA), ureia, creatinina, radiografia de tórax com projeção dorsoventral e laterolateral, eletrocardiograma e ecocardiograma. Os resultados laboratoriais encontraram-se dentro dos valores de referência para a espécie, com somente uma discreta monocitose. No eletrocardiograma foi detectada arritmia sinusal com ondas P correlacionadas com o complexo QRS, com intervalo R-R com variações dentro dos limites da normalidade.

No ecodopplercardiograma foi detectado a Persistência do Ducto Arterioso (diâmetro próximo a 5,2mm) com fluxo turbulento ascendente em tronco pulmonar, o que evidencia a comunicação entre aorta e tronco pulmonar; fluxo sistólico turbulento no interior do átrio esquerdo, caracterizando insuficiência valvar mitral em grau leve com falha na coaptação de seus folhetos; fluxo diastólico turbulento no trato da saída do ventrículo direito (Figura 1), caracterizando insuficiência valvar pulmonar em grau moderado. Além disso, outras alterações foram observadas, como o aumento do átrio e do ventrículo esquerdo (Figura 2), e a relação átrio esquerdo/aorta aumentada, com diâmetro de 1,71, uma vez que o valor de referência é 1,0.

Na radiografia de tórax (Figura 3) foi possível observar um quadro de cardiomegalia, devido ao aumento atrioventricular esquerdo.

A PDA foi um achado incidental durante a avaliação pré-operatória, visto que a cadela apresentava-se assintomática. No seguimento clínico desta paciente, foi iniciado o tratamento medicamentoso com uso de Pimobendan na dosagem de 0,1mg/kg, via oral, a cada 12 horas associado ao Enalapril na dosagem de 0,5mg/kg, via oral, a cada 12 horas, com o objetivo de prevenir o surgimento da ICC. Embora não tenha sido realizado o procedimento cirúrgico para oclusão do ducto, até o presente momento o animal encontra-se vivo e clinicamente estável apenas com o tratamento medicamentoso de suporte.

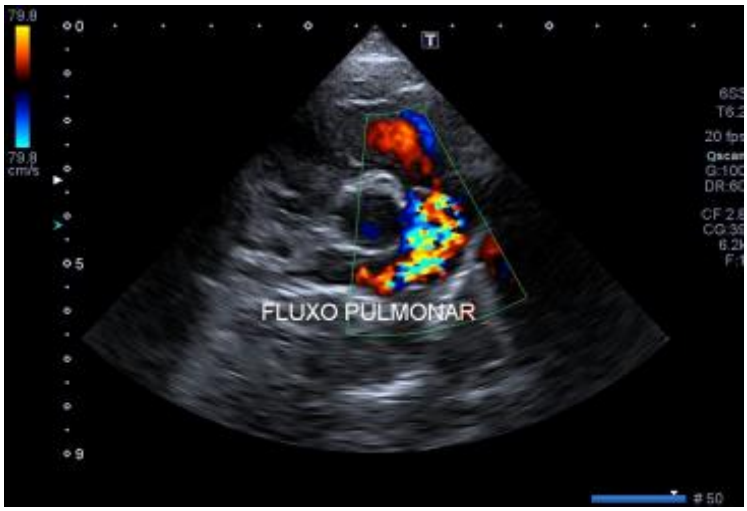

Figura 1- Ecodopplercadiograma evidenciando fluxo turbulento na saída do ventrículo direito. FONTE: SEMEVE

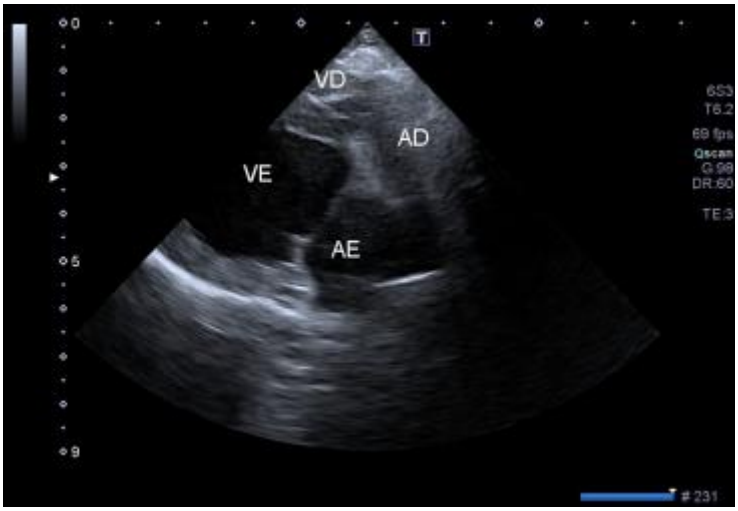

Figura 3- Ecocardiograma com aumento do átrio e ventrículo esquerdo.
FONTE: SEMEVE

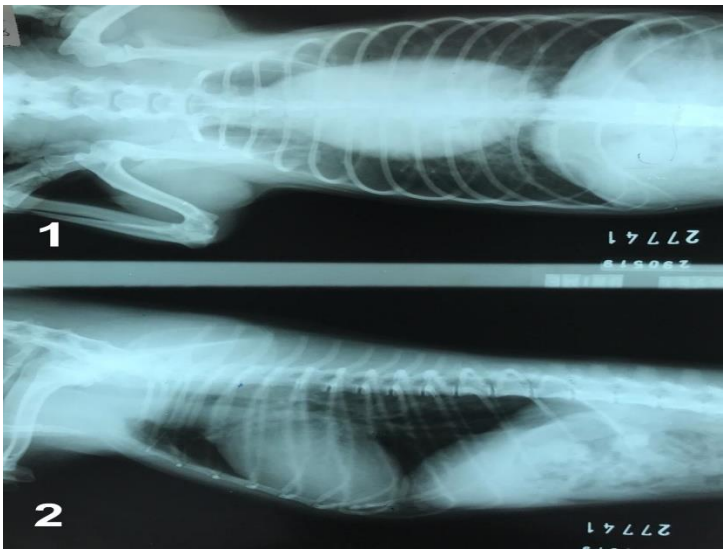

Figura 4- Radiografia torácica com projeção dorsoventral (1) e laterolateral (2) evidenciando cardiomegalia. FONTE: HOSVET UNIME

DISCUSSÃO

A PDA é a alteração cardíaca congênita mais comum em cães e o seu diagnóstico é baseado na história clínica e exame ecodopplercardiograma (SIQUEIRA FILHO et al., 2012). No caso relatado, o histórico pregresso da paciente, relatada pela tutora, não levantou suspeitas acerca desta condição, no entanto, durante o exame físico foi observado sopro sistólico em foco mitral grau um, que direcionou a busca por cardiopatia, e a PDA foi confirmada no resultado do ecocardiograma.

No relato foi descrito um diagnóstico incidental de PDA durante protocolo pré-operatório para realização de uma ovariohisterectomia eletiva, em uma cadela de 3 anos e 3 meses; fato incomum de acordo com a literatura, uma vez que, segundo Belerenian (2001), 65% dos animais que não realizam a correção cirúrgica vem a óbito antes do primeiro ano de idade devido ao desenvolvimento de complicações, tais como ICC.

Os casos clássicos de PDA apresentam sinais clínicos característicos, tais como, edema pulmonar, intolerância ao exercício, tosse e taquipneia (PINTO et al., 2009), o que não foi observado no caso em questão, uma vez que, a cadela se mostrava assintomática.

Em raros casos, o animal com PDA pode permanecer assintomático até a fase adulta, quando há falha no diagnóstico nas primeiras consultas no momento da vacinação (ISRAEL et al., 2003).

De acordo com Manubens (2009), a ausência de sintomas está correlacionada com o tamanho da lesão e dos defeitos cardíacos concomitantes, como o desenvolvimento da ICC; e apesar de a cadela apresentar falha na coaptação dos folhetos valvares átrioventriculares e refluxo, essas alterações não se tornam significativas a ponto de demonstrar sinais clínicos.

O diagnostico é baseado nos resultados dos exames de imagens, uma vez que radiografias torácicas apresentam alargamento ventricular esquerdo e geralmente são achados compatíveis com hipertensão pulmonar (ARORA, 2001), neste caso foi apresentado apenas alargamento ventricular esquerdo classificando cardiomegalia.

Em animais com PDA que não realizam tratamento é comum a presença de sopro cardíaco (BELERENIAN, 2001), o que pôde ser observado nesta paciente, que apresentava sopro sistólico em foco mitral grau leve.

Outra complicação comum em pacientes que não realizaram tratamento é o desenvolvimento de ICC, que, na maioria dos casos, gera como consequência um quadro de edema pulmonar, revelado na radiografia de tórax (BELERENIAN, 2001), o que não foi observado neste caso. Entretanto, o exame radiográfico revelou um quadro de cardiomegalia devido ao aumento atrioventricular esquerdo.

Segundo Saunders e colaboradores (1999), a projeção radiográfica de preferência é a dorsoventral, como a realizada no caso em questão, pois acentua a aorta descendente, evidenciando o aumento do ventrículo esquerdo. Nesta radiografia é possível observar ainda o aumento do átrio esquerdo, a dilatação da aorta descendente e dilatação da artéria pulmonar principal.

No ecocardiograma, o átrio esquerdo, ventrículo esquerdo e tronco pulmonar estão dilatados, as demais câmaras cardíacas apresentam-se normais e a função sistólica ventricular esquerda está normal a reduzida (RELVA, 2010), todos estes dados são compatíveis com os encontrados no caso, exceto pela dimensão da artéria pulmonar, que se apresentava normal.

Estudos com Doppler contínuo evidenciam fluxo turbulento dentro da artéria pulmonar principal (a partir do ducto), frequentemente há insuficiência pulmonar concomitante por dilatação da artéria pulmonar e regurgitação mitral provocada por dilatação cardíaca do lado esquerdo; há um aumento na velocidade do fluxo transmitral e do fluxo transaórtico devido ao aumento do volume e da pressão atrial esquerda (RELVA, 2010), estes dados são compatíveis com os achados deste trabalho.

A furosemida, um diurético de alça, é o fármaco mais utilizado para reduzir sinas de edema e hipertensão pulmonar decorrente da PDA, e pode ser administrado como tratamento pré-cirúrgico (BELERENIAN, 2001). No entanto, neste caso não houve necessidade de prescrição deste fármaco, uma vez que, a paciente não apresentava edema pulmonar.

O Enalapril, que se trata de um inibidor da enzima conversora de angiotensina (IECA), e agentes inodilatadores como o Pimobendan também são administrados para tratar os sinais da ICC (RELVA, 2010). No caso apresentado, estes fármacos foram prescritos como medida profilática, no intuito de prevenir o desenvolvimento da ICC e suas possíveis complicações.

Embora existam técnicas cirúrgicas curativas, devido a impossibilidade de realização do tratamento, a paciente não será submetida à correção do defeito.

CONCLUSÃO

Concluiu-se que, apesar da não realização do procedimento de correção cirúrgica, até o presente momento, o animal citado apresenta quadro clínico estável com utilização do tratamento conservador medicamentoso, mantendo-se assintomático.

PALAVRAS-CHAVE: ecocardiograma, congênita, cardiopatia, edema

AGRADECIMENTOS

Agradecemos a Clínica veterinária da UNIME pela disposição em possibilitar que pudéssemos relatar este caso. Agradecemos também a todo corpo docente e membros envolvidos direta e indiretamente.

REFERÊNCIAS

ARORA, Manju. *Reversed patent ductus arteriosus in dog.* ***The Canadian Veterinary Journal***. v. 42, p. 471-472, 2000.

BELERENIAN, Guillermo C. Conducto arterioso persistente. In: BELERENIAN, Guillermo C.; MUCHA, Carlos J.; CAMACHO, Aparecido A. ***Afecciones cardiovasculares en pequeños animales***. Buenos Aires: Intermédica, p. 122-128, 2001.

ISRAEL, Nicole Van; FRENCH, Anne T.; DUKES-MCEWAN, Joanna; WELSH, Elizabeth M. *Patent ductus arteriosus in the older dog.* ***Journal of Veterinary Cardiology***, v. 5, n. 1, p. 13-21, 2003.

JOHNSON, M. S. *Options for treatment of patent ductus arteriosus in dogs.* ***Companion Animal***. v. 12, n.1, p. 43–45, 2007.

MANUBENS, Jordi. *Patent ductus arteriosus: clinical management.* ***Proceedings of the Southern European Veterinary Conference***. Barcelona, Espanha, p. 2-4, 2009.

MILLER, Matthew W. et al. *Angiographic classification of patent ductus arteriosus morphology in the dog*.* ***Journal of Veterinary Cardiology*.** V. 8, p. 109-114, 2006.

PINTO, Valmir dos Santos; GUIRRO, Erica C. B. do Prado; PAGLIOSA, Geane Maciel. Persistência do arco aórtico direito com ducto arterioso patente em um cão – Relato de caso. **Revista Científica de Medicina Veterinária** - Pequenos Animais e Animais de Estimação, v. 7, n. 23, p. 511-514, 2009.

RELVA, Celina. Resolução médico-cirúrgica de um ducto arterioso persistente numa cadela adulta. **Revista Lusófona de Ciência e Medicina Veterinária.** V. 3, p. 12-20, 2010.

SANTOS, Renato de Lima.; ALESSI, Antônio Carlos. **Patologia Veterinária**. 2 ed., cap. 2, p. 104 Rio de Janeiro: Roca, 2016.

SAUNDERS, Jimmy H. et al. *Use Of a balloon occlusion cateter to facilitate transarterial coil embolisation of a patente duclus arleriosus in two dogs.* ***Veterinary Record*.** v.145, p.544-546,1999.

SIQUEIRA FILHO, Robério Silveira de; ALMEIDA, Edvaldo Lopes de; MATERA, Júlia Maria; NASCIMENTO, Hugo Barbosa do. Persistência clássica do ducto arterioso em cadela. **Ciência veterinária nos trópicos**, Recife-PE, v. 15, no 1/2/3, p. 57 - 64 - janeiro/dezembro, 2012.

STOPIGLIA, Angelo João et al. Persistência do ducto arterioso em cães. **Revista de Educação Contínua do Conselho Regional de Medicina Veterinária de São Paulo**. v. 7, p.23-33, 2004

LESÕES SUGESTIVAS DE TUBERCULOSE EM CARCAÇAS DE BOVINOS ABATIDOS NO MUNICÍPIO DE FEIRA DE SANTANA-BA NO PERÍODO DE 2016-2018

[SUGGESTIVE TUBERCULOSIS INJURIES IN BOVINE CARCASSES SLAUGHTERED IN THE MUNICIPALITY OF FEIRA DE SANTANA - BA, FROM 2016 TO 2018]

João Claudinaldo Santos de Jesus[1]; Eive de Andrade do Nascimento[1]; Antenor Ferreira Pina Neto[1]; Marta Mariana Nascimento[2]

[1]Alunos do curso de Medicina Veterinária da União Metropolitana de Educação e Cultura – UNIME
[2]Professora do curso de Medicina Veterinária da União Metropolitana de Educação e Cultura – UNIME
E-mail: jclaudinaldomedvet@gmail.com

INTRODUÇÃO

No ano de 2017, o efetivo de bovinos brasileiro era de 217,74 milhões de cabeças, das quais 12,56% encontram-se na região Nordeste. No estado da Bahia, o efetivo corresponde a 10.037.454 de cabeças distribuídos em 417 municípios (MAPA, 2018).

O consumo de carne contaminada pode transmitir diversas doenças ao homem, inclusive a Tuberculose Bovina (TB) que é comumente causada pelo *Mycobacterium (M.) bovis* e cursa com um quadro crônico e progressivo, de ocorrência cosmopolita, com implicações zoonóticas e prejuízos na bovinocultura (OIE, 2014; QUINN et al. 2005).

O *M. tuberculosis* está mais adaptado aos humanos e o microrganismo *M. bovis* apresenta uma predisposição aos bovinos e outros ruminantes, é altamente virulento e são transmitidos por aerossóis, de modo bidirecional. (BARLETTA e STEFFEN, 2017).

Na Bahia, às prevalências de focos de tuberculose bovina e de animais positivos no estado foram de 1,6% e 0,21%, respectivamente (ÁVILA, GONÇALVES E PEREZ, 2016).

Segundo a Secretária da Saúde do Estado da Bahia (SESAB), em 2016 foram notificados 4.514 casos de tuberculose com 285 óbitos em humanos e em 2017 foram registrados 4.610 novos casos da doença, por todas as formas. Entretanto, não existem dados disponíveis de isolamento e identificação da espécie do agente etiológico. Por isso, não pode ser descartada a hipótese de infecção pelo *M. bovis* devido a ingestão de carne e leite contaminado, ou via aerógena principalmente vinculados aos trabalhadores (BRASIL, 2006).

No ano de 2011 foi realizado um levantamento pelos autores VALENTE, VALE e BRAGA, que avaliaram o Programa Nacional de Controle e Erradicação da Brucelose e da Tuberculose Animal – PNCEBT e concluíram que promoveu eficiência sanitária das doenças abordadas desde a sua implantação em 2004. Entretanto, foi descrito a necessidade de realização de métodos de diagnósticos *post mortem* nos abatedouros frigoríficos exigidos para confirmação dos acometidos, como histopatológicos, biologia molecular ou identificação do agente com a finalidade de descartar os diagnósticos falsos positivos (FILHO *et al.* 2018).

O Regulamento da Inspeção Industrial e Sanitária de Produtos de Origem Animal – RIISPOA determina que são obrigatórios os exames *ante mortem* e *post mortem* dos animais destinados ao abate. No primeiro exame ocorre a identificação dos animais ou lote (com quadro clínico sugestivo de tuberculose bovina, zoonose ou outra doença infectocontagiosa), o isolamento e o sacrifício no final do abate. O segundo exame consiste na avaliação geral de toda a carcaça com observação dos caracteres organolépticos e físicos (RIISPOA, 2017).

Este trabalho foi realizado com o objetivo de conhecer a frequência de carcaças condenadas com lesões sugestivas de TB nos bovinos abatidos em abatedouro frigorífico sob S.I.E. em Feira de Santana-BA.

METODOLOGIA

É um estudo observacional transversal onde a coleta dos dados foi realizada em janeiro de 2019, no abatedouro frigorífico de bovinos e suínos sob S.I.E., localizado no município de Feira de Santana- BA. Esse abatedouro recebe animais de vários municípios baianos, dentre eles, Feira de Santana, Mairi, Pintadas, Correntina, Santo Estevão, Ribeira do Pombal, Santa Barbara, Santo Amaro, Tucano, Boa vista do Tupim, Ipirá, Jeremoabo, Iaçu, Baixa Grande, Itabaianinha - SE, Ibicuí, Vitoria da Conquista, e outros, conforme Mapa 1. Os dados de número do laudo, período, número e data de emissão do GTA, propriedade de origem, município e estado de origem, data de chegada

ao matadouro, data de abate, sexo e idade e média de peso dos animais, os tipos de lesões e órgãos afetados e o destino da carcaça, foram retirados dos registros de condenação de carcaças contidas nos laudos dos animais que tiveram suas carcaças condenadas devido a alguma patologia, informações estas retiradas a partir de fotocópias dos laudos emitidos pelo médico veterinário responsável pela inspeção estadual no matadouro. Após o levantamento foi realizado o somatório dos laudos das carcaças bovinas condenadas devido as lesões sugestivas de tuberculose.

Mapa 1 - Localização do matadouro frigorífico de bovinos e suínos sob S.I.E., de onde foram obtidos os dados para esta pesquisa, e dos municípios atendidos por ele.

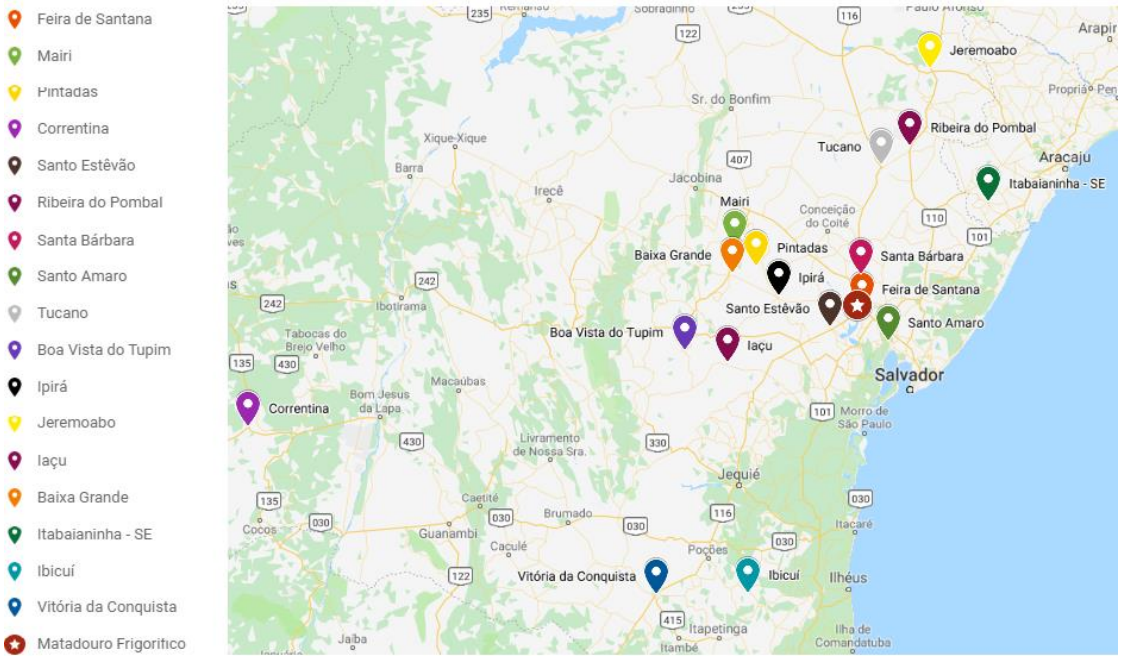

O parâmetro de avaliação utilizado baseou-se no Decreto Nº 9.013, de março de 2017, dispõe sobre o Regulamento da Inspeção Industrial e Sanitária de Produtos de Origem Animal – RIISPOA, no Art. 171.

De acordo com o Decreto, as carcaças foram condenadas totalmente por apresentarem lesões caseosas em diversos órgãos, lesões miliares em parênquima, lesões tuberculosas em linfonodos, lesões múltiplas características de tuberculose em vísceras brancas e vermelhas.

RESULTADOS E DISCUSSÃO

A análise dos laudos de inspeção emitidos pelo fiscal agropecuário responsável pelo estabelecimento, do período de 2016 a 2018, revelou 26 condenações total de carcaça, destes 10

(38,5%) foi devido a lesões sugestivas de tuberculose e 16 (61,5%) devido a outras patologias. Nos anos de 2016, 2017 e 2018 as condenações totais de carcaças por leões sugestivas de tuberculose corresponderam a 3/5 (60%), 1/2 (50%) e 6/19 (31,6%), respectivamente, conforme a Figura 1. Diante disso, verificamos a importância econômica e sanitária das lesões sugestivas de tuberculose na condenação de carcaças bovinas, que representa uma grande parcela das condenações se comparada as demais patologias encontradas durante o exame *post mortem* dos animais abatidos em estabelecimentos inspecionados.

Figura 1 - Causas de condenação total de carcaças bovinas.

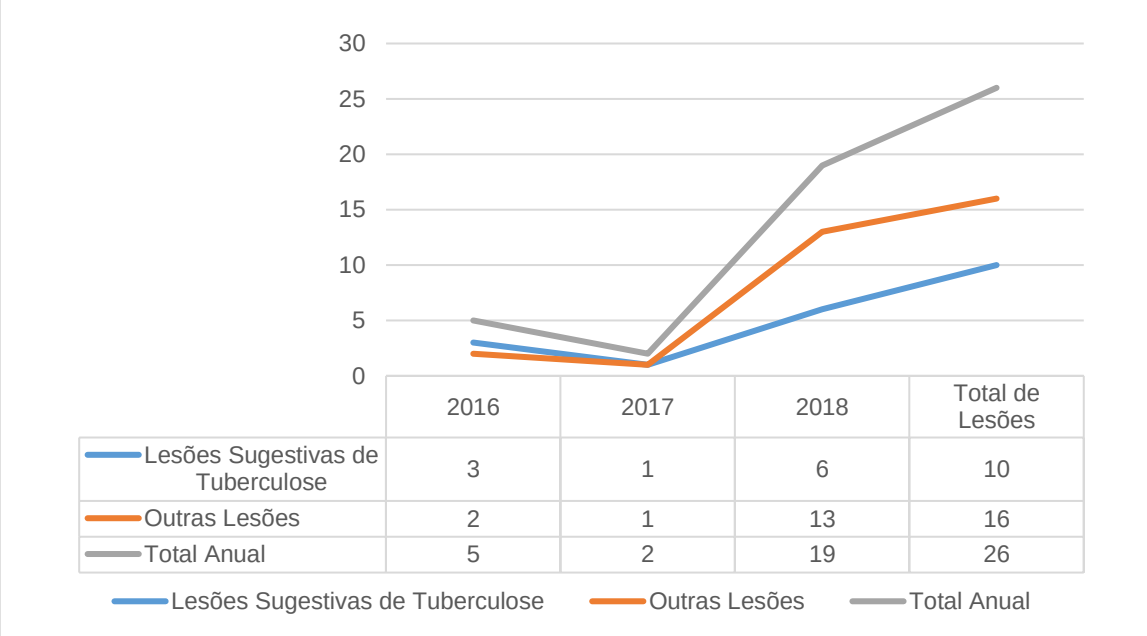

	2016	2017	2018	Total de Lesões
Lesões Sugestivas de Tuberculose	3	1	6	10
Outras Lesões	2	1	13	16
Total Anual	5	2	19	26

Nos anos de 2016 e 2017 foram encontradas lesões nodulares e caseosas, salientes, de contornos arredondados, de coloração variando entre o branco/amarelado e o vermelho em peritônio, pulmões, gânglios, linfonodos mediastínicos e brônquicos, vísceras vermelhas e brancas, e no ano de 2018 em um animal verificou-se tuberculose miliar e nos outros cinco animais não foram detalhados os órgãos afetados nos laudos emitidos, conforme Tabela 1.

Tabela 1 – Condenação total de carcaças por lesões sugestivas de TB.

Período	Município de origem (BAHIA)	Data do abate	Sexo	Idade (Meses)	Órgãos afetados	Peso (Carcaça)
2016	Feira de Santana	30/05/2016	N/A	> 36	Peritônio, pulmões, gânglios, linfonodos mediastínicos e brônquicos.	276,2 kg
2016	Mairi	17/06/2016	M	> 36	Vísceras vermelhas e brancas	277,5 kg
2016	Pintadas	16/09/2016	M	> 36	Peritônio, pulmões, gânglios, linfonodos mediastínicos e brônquicos.	227,6 kg
2017	Correntina	07/04/2017	M	> 36	Vísceras vermelhas e brancas	233 kg
2018	Santo Estevão	16/01/2018	M	13 a 24	Não detalhado	273,2 kg
2018	Ribeira do Pombal	15/02/2018	M	12 a 36	Não detalhado	208,8 kg
2018	Feira de Santana	10/05/2018	M	24 a 36	Não detalhado	342 kg
2018	Feira de Santana	21/06/2018	F	> 36	Não detalhado	202 kg
2018	Santa Bárbara	17/08/2018	F	> 36	Tuberculose miliar	227 kg
2018	Santo Amaro	19/12/2018	M	13 a 24	Não detalhado	468,6 kg

No matadouro frigorífico visitado apenas o exame macroscópico foi realizado, e as carcaças identificadas com lesões sugestivas de tuberculose foram retiradas da linha de abate e encaminhadas para a graxaria industrial, sendo submetidas ao processo de esterilização

(autoclave), originando a fabricação de subprodutos industriais destinado a alimentação animal, como: farinha de carne, farinha de sangue, farinha de carne e ossos, farinha de vísceras e sebo (RIISPOA, 2017).

De acordo com LATINI e colaboradores (1997), o exame macroscópico durante a avaliação *post mortem* é de fundamental importância para o diagnóstico de tuberculose, porém não deve ser a única forma de diagnóstico da enfermidade sendo também necessário exames microbiológicos, como o cultivo e tipificação de micobactérias a partir de material linfático.

A prevalência da tuberculose tem diminuído com o passar dos anos devido aos resultados obtidos com o PNCEBT, o que tem tornado a identificação dos rebanhos remanescentes progressivamente mais difícil (ROBERTS, 1986). Normalmente, durante a inspeção *post mortem* para a detecção de tuberculose em abatedouros, a única medida empregada para o diagnóstico da enfermidade é a avaliação macroscópica, o que pode levar a erros de avaliação, resultando em prejuízos econômicos e sanitários, comprometendo o bom desenvolvimento do programa de vigilância da tuberculose bovina. (FURLANETTO *et al.*, 2012).

Portanto recomenda-se o emprego de medidas de avaliação microscópica, com o objetivo de se confirmar a presença do microrganismo causador da tuberculose nas carcaças bovinas avaliadas macroscopicamente.

De acordo com a avaliação empregada no abatedouro frigorífico do presente estudo, foi constatada a presença de lesões sugestivas de tuberculose bovina em diversos municípios que devem ser usados para a busca ativa da tuberculose, devendo-se realizar avaliações microscópicas e ação corretiva nas regiões afetadas e visando aumentar a eficácia das medidas do programa nacional de erradicação da tuberculose e brucelose nestes locais.

CONCLUSÃO

De acordo com os resultados verificados no matadouro frigorífico visitado, existem propriedades baianas com possíveis focos sugestivos de tuberculose bovina, concluindo-se que apesar da diminuição da incidência da doença nos rebanhos, ela possivelmente não está erradicada dessa região, e, portanto, se faz necessário uma vigilância mais intensa para confirmação dos casos remanescentes e o abate sanitário dos doentes, evitando-se a manutenção de focos e promovendo o controle da doença em todo o estado.

PALAVRAS CHAVE: incidência; abate; inspeção.

AGRADECIMENTOS

A Deus por ter nos dado saúde e força de superar as dificuldades. Ao Dr Willadesmon Santos da Silva, diretor da DIPA pertencente ADAB, por nos autorizar o acesso e a utilização dos dados referente a projeto. Ao M. V. José Gilson do Prado Anjos, responsável pela fiscalização do abate.

REFERÊNCIAS

ÁVILA, L.; GONÇALVES, V. e PEREZ, A. **Situação epidemiológica da tuberculose bovina no estado da Bahia, Brasil, e definição de estratégias de controle.** Rev. mv&z. Vol.14: No. 2: São Paulo – Ago 2016. Disponível em: <https://www.revistamvezcrmvsp.com.br/index.php/recmvz/article/view/31931> Acesso em: 01 Set. 2019.

BAHIA. **Secretária da Saúde do Estado da Bahia - 2016.** Disponível em: <http://www.saude.ba.gov.br/divep-prepara-acoes-para-o-dia-mundialcontra -tuberculose/> Acesso em: 08 out. 2018.

BAHIA. **Secretária da Saúde do Estado da Bahia - 2017.** Disponível em: <http://www.saude.ba.gov.br/temas-de-saude/tuberculose/> Acesso em: 08 out. 2018.

BARLETTTA, R.G. e STEFFEN, D.J. Mycobacterium. In: MCVEY, D.S., KENNEDY M. e CHENGAPPA, M.M.: **Microbiologia Veterinária.** 3.ed**.** Rio de Janeiro: Guanabara Koogan, 2017. Cap. 37, p. 277-286.

BRASIL. **Dados de rebanho bovino e bubalino no Brasil – 2017.** Disponível em: <http://www.agricultura.gov.br/assuntos/sanidade-animal-e-vegetal/saude-animal/programas-de-saude-animal/febreaftosa/documentos-febreaftosa/DadosderebanhobovinoebubalinodoBrasil_2017.pdf>. Acesso em: 17 set. 2018.

BRASIL. **DECRETO Nº 9.013, DE 29 DE MARÇO DE 2017.** Disponível em: <http://www.planalto.gov.br/ccivil_03/_Ato20152018/2017/Decreto/D9013.htm> Acesso em: 18 set. 2018.

BRASIL. Ministério da Agricultura, Pecuária e Abastecimento. **Programa Nacional de Controle e Erradicação da Brucelose e da Tuberculose Animal – PNCEBT - 2006.** Disponível em:

<http://www.adapar.pr.gov.br/arquivos/File/GSA/PECEBT/MANUAL_PNCEBT.pdf> Acesso em: 08 out. 2018.

FILHO, P. M. S.; REZENDE, L.; ISSA, M. A.; SOUZA, P. G.; HODON, M. A.; LEITE, R. C. **Diagnóstico de tuberculose bovina.** Rev. CFMV; Brasília – DF; Vol. XXIV, Nº 79, pg 34-39, Out/Dez 2018.

FURLANETTO, LEONE V., Eduardo E.S. Figueiredo, Carlos A. Conte Junior, Ricardo C.T. Carvalho, Flavia G.S. Silva, Joab T. Silva, Walter Lilenbaum e Vania M.F. Paschoalin. **USO DE MÉTODOS COMPLEMENTARES NA INSPEÇÃO *POST MORTEM* DE CARCAÇAS COM SUSPEITA DE TUBERCULOSE BOVINA.** Pesq. Vet. Bras. 32(11):1138-1144, Novembro 2012.

LATINI O., CANAL, A.M., FERRARA, M.E., SEQUEIRA M.D., SEQUEIRA, G., BAGNAROLI R. & TORRES P. 1997. **Con_iabilidad en la determinacion de prevalencia de infeccion por *Mycobacterium bovis* en ganado bovino por decomisos en frigori_icos**. Arch. Med. Vet. 29:197-204.

OIE. Bovine tuberculosis. **In: Manual of Diagnostic Tests and Vaccines for Terrestrial Animals.** Disponível em: <http://www.oie.int/fileadmin/Home/eng /Health_standards/tahm/2.04.07_ BOVINE_TB.pdf>. Acesso em: 15 mai. 2014.

ROBERTS, T. 1986. **A retrospective assessment of human health protection benefits from removal of tuberculosis beef**, *J. Food Protection* 49: 293-298.

VALENTE, Luiza; VALE, Sônia; BRAGA, Marcelo. **Determinantes do uso de medidas sanitárias de controle da brucelose e tuberculose bovinas.** Rev. Econ. Social. Rural: Vol.49: No. 1: Brasília – Jan/Mar 2011.

PERFIL CLÍNICO, LABORATORIAL E ULTRASSONOGRÁFICO DE CÃES INFECTADOS COM *ERLICHIA SPP.* ATENDIDOS NA CLÍNICA VETERINÁRIA UNIME ENTRE 11/2018 À 05/2019

[CLINICAL, LABORATORY AND ULTRASONOGRAPHIC PROFILE OF DOGS INFECTED WITH *ERLICHIA SP* ATTENDED AT THE UNIME VETERINARY CLINIC FROM 11/2018 TO 05/2019]

Bruna Maia Melo Vilas Boas[1]; Egberto de Almeida Cardoso Neto[2]; Glaucia da Silva Portela[2]; Bruno Vasconcelos Ferreira[2], Laíza Menezes Santos[2]; Bianca de Oliveira Nicchio[3]

[1]Médica veterinária autônoma
[2]Outros participantes médicos veterinários autônomos
[3]Docente de medicina veterinária da UNIME
E-mail: mvb.bruna@hotmail.com

INTRODUÇÃO

As doenças infectocontagiosas são responsáveis por grande parte dos sinais clínicos que levam os animais ao veterinário. Dentre elas, a Erliquiose representa uma relevância por sua casuística, em especial nos locais de clima tropical e subtropical (Sousa et al., 2010; Witter et al., 2013).

É causada por uma bactéria gram negativa *Erlichia spp.*, parasita intracelular obrigatório de monócitos, macrófagos e, em algumas espécies, neutrófilos (Dumler et al., 2001). É considerada endêmica principalmente nas áreas onde existem abundância de populações do carrapato vetor, *Rhipicephalus sanguineus* (Moraes – filho, 2011), que ao realizar o repasto sanguíneo, inocula secreções salivares contaminadas pelo parasito (Isola et al. 2012)

Segundo Sousa e colaboradores (2010), a erliquiose apresenta-se como uma doença multissistêmica, de sinais clínicos inespecíficos e sintomatologia complexa, com variável intensidade de acordo com a fase que se apresenta, sendo elas: aguda, subclínica e crônica. Os quadros clínicos mais comumente observados nos cães acometidos são apatia, anorexia, febre e palidez de mucosas.

Trata-se de uma doença que abrange muitos sistemas e tem sua sintomatologia inespecífica que varia de acordo com as fases da doença: aguda, assintomática, subclínica e crônica (Fonseca, 2013). Para o diagnóstico dessa enfermidade e possíveis diagnósticos diferenciais é necessária realização de exames laboratoriais para análise hematológica, função renal e se há lesão hepática para associação dos resultados com os sinais clínicos apresentados (Figueiredo, 2011). O tratamento preconizado é com tetraciclinas e sua derivação, a doxiciclina, que é considerada terapia de eleição (Isola et al., 2012).

Diante da importância da Erliquiose na rotina clínica veterinária, da alta casuística da doença em hospitais veterinários, dentro da população canina, o presente estudo objetivou avaliar 17 cães diagnosticados com Erliquiose a fim de traçar o perfil clínico, laboratorial e ultrassonográfico dos

animais atendidos na Clínica Veterinária Unime na cidade de Lauro de Freitas, Estado da Bahia do período setembro de 2018 à maio de 2019.

METODOLOGIA

Foram utilizados, em estudo retrospectivo (levantamento de casos), 17 cães, de1 a 14 anos, sexo e raças diversos, atendidos na Clínica Veterinária Unime, com suspeita clínica ou não de Erliquiose, domiciliados em Lauro de Freitas e regiões circunvizinhas no período de setembro de 2018 a maio de 2019. Amostras sanguíneas foram submetidas a hemograma, parâmetros bioquímicos como alanina aminotransferase, fosfatase alcalina, ureia, creatinina, proteínas totais e frações, sorologia para E. canis pelo método RIFI, juntamente com a análise do histórico, exame ultrassonográfico e sinais clínicos de cada animal.

As amostras sanguíneas foram obtidas por meio de coletas realizadas por médicos veterinários da Clínica Veterinária Unime. Para a realização do procedimento foi feita a antissepsia prévia com álcool a 70% seguida de punção venosa da jugular obtendo um volume variante de 2 a 5mL de sangue. As amostras foram divididas entre dois tubos: tubo de 1mL contendo anticoagulante (EDTA) e tubo de 5mL sem anticoagulante. Após o acondicionamento da amostra, os frascos foram identificados com o nome e número do prontuário do paciente. A amostra que continha anticoagulante era usada para a realização do hemograma no Laboratório de Patologia Clínica junto com a amostra para a realização dos bioquímicos e sorologia.

A investigação clínica e epidemiológica dos animais foi feita com base nas informações contidas no prontuário que se referiam à anamnese, sinais clínicos e exame físico. Foram analisados os seguintes parâmetros: idade, sexo, peso vivo. No exame físico: temperatura, tempo de preenchimento capilar (TPC), coloração de mucosas, hidratação, escore corporal, auscultação cardiopulmonar, frequência cardíaca, frequência respiratória, palpação abdominal e pulso. Na anamnese os tutores foram arguidos sobre sistema ocular, locomotor, geniturinário, digestório, tegumentar e anexos, cardiocirculatório, respiratório e sistema nervoso, além de alimentação e apetite, habitat, higiene, controle de ectoparasitos, vacinação, vermifugação e doenças prévias.

Na análise hematológica, o sangue acondicionado no tubo com anticoagulante foi utilizado para a realização do hemograma. O hemograma é realiza com a ajuda de um contador hematológico automatizado para determinar o número total de hemácias, leucócitos, plaquetas, a concentração de hemoglobina, volume corpuscular médio e a concentração de hemoglobina corpuscular média. Já o volume globular foi determinado pela técnica do de centrifugação dos capilares e as proteínas plasmáticas foram determinadas com o auxílio do refratômetro. Foram confeccionados esfregaços de sangue total corados com panótico para a realização do diferencial leucocitário e observação morfológica das células.

Para a realização dos exames bioquímicos foi utilizada a amostra de sangue acondicionada no tudo sem anticoagulante. Obteve-se o soro a partir desta amostra para a realização destes exames. Foi utilizado um aparelho de bioquímico semiautomático para indicação de valores individuais de Alanina Aminotransferase, Fosfatase Alcalina, Ureia, Creatinina, Proteínas Totais e suas frações

A técnica de Reação de Imunofluorescência Indireta (RIFI) foi utilizada para análise sorológica dos cães por meio do soro obtido a partir do sangue encaminhado ao Laboratório de Patologia Clínica. Antígenos expressos em células ou tecidos foram fixados em uma

superfície/lâmina (fase sólida). O soro do paciente foi adicionado à superfície para que anticorpos contra o antígeno de E. canis se ligassem, que é o resultado positivo controle. Na etapa subsequente, anticorpos marcados com fluoresceína e direcionados contra os anticorpos do paciente foram adicionados à superfície, de modo que ligassem aos anticorpos do paciente. A fluoresceína produz uma marcação que, quando visível, dá-se o resultado reagente ao paciente, sendo a intensidade da marcação proporcional a quantidade de anticorpos presentes na amostra, titulando-as em scores.

Para o exame ultrassonográfico, os pacientes foram levados até o Setor de Diagnóstico por Imagem da Clínica Veterinária UNIME, o médico veterinário aplicava um gel a base de água no abdômen do cão para obter uma melhor comunicação do transdutor, o exame era realizado em abordagem ventral, utilizando a técnica de varredura, a qual todos os órgãos da cavidade abdominal são medidos, analisados em parâmetros de arquitetura e ecogenicidade

RESULTADOS E DISCUSSÃO

Na avaliação dos animais em relação ao sexo, pode-se perceber um total de 6 amostras de fêmeas e 11 amostras de machos e a faixa etária variou de 1 a 14 anos

Os dados obtidos neste estudo, demonstraram inespecificidade e variedade de sinais clínicos demonstrados pelos animais já previamente diagnosticados com *E. canis* a partir de RIFI: 15 animais apresentaram sinais compatíveis com erliquiose, e destes, 4 apresentavam histórico de contato com carrapato há menos de 1 ano. Os principais sinais clínicos foram de anorexia/hiporexia, êmese, intolerância ao exercício, dificuldades de locomoção e linfadenopatia corroborando Gonçalves (2018). Ao exame físico observou-se presença de petéquias, ixodidiose, e linfadenopatia consoante à De Sá (2018).

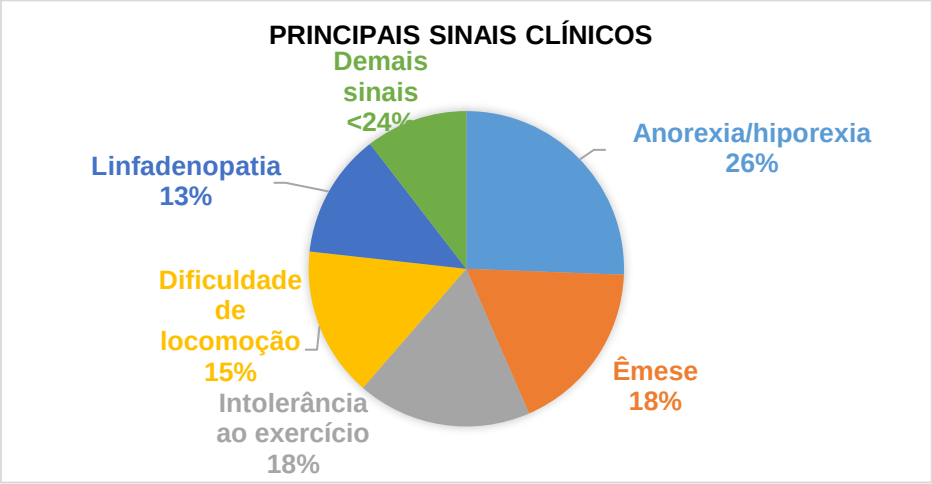

Gráfico 1. Principais sinais clínicos apresentados pelos animais no

Na hematologia, os principais achados de Aguiar e Souza (2018) foram trombocitopenia, leucopenia e anemia, respectivamente. Diferindo, portanto, do presente estudo, que, das 17 amostras submetidas ao exame hematológico, sete não apresentaram alterações a título de

hemograma e apenas dois não apresentaram alterações de leucograma. Somente dois pacientes não apresentaram nenhuma alteração no exame hematológico, cinco animais apresentaram alteração em pelo menos dois parâmetros e 10 animais apresentaram alterações de três a sete parâmetros.

Tabela 1. Achados hematológicos observado nas 17 amostras estudadas

Achados hematológicos	Quantidade de animais
Linfopenia	10
Anemia	8
Leucopenia	6
Trombocitopenia	5
Eosinopenia	4
Leucocitose	2
Monocitopenia	2
Linfocitose	1
Monocitose	1

Três animais cursaram com pancitopenia, os quais todos apresentaram pelo menos 4 alterações clínicas. Em todos os casos os pacientes apresentavam taquipneia e linfadenopatia.

Anemia simultânea a trombocitopenia foi observada em 3 casos, os quais também cursaram com eosinopenia corroborando Harrus e Waner (2011) e ratificando que a trombocitopenia não pode ser utilizada como único parâmetro para o diagnóstico da erliquiose.

Avaliando o perfil renal dos cães diagnosticados com *E. canis*, o presente trabalho observou aumento de ureia e creatinina em cinco e quatro cães (29,4% e 23,5%), respectivamente. Sugerindo, assim, ação indireta da doença nos órgãos avaliados, diferente dos achados de Santarém (2008) que não constataram relevância nos valores de bioquímico renal em pacientes diagnosticados com erliquiose, mas concordando com os valores elevados de ureia e creatinina encontrados por Harrus e Waner (2011) e Tenório e colaboradores (2007) que obtiveram relevância nos valores de bioquímicos renais, assim como Mathios (2004).

Os níveis séricos da fosfatase alcalina, da alanina aminotransferase encontraram-se elevados em 47% e 52,9% dos pacientes (respectivamente) submetidos a este estudo. Observa-se, portanto, lesão hepática proveniente da erliquiose, que pode ocorrer por dano ao parênquima ou estresse sistêmico, concordando com estudos de Sousa (2010) que encontrou resultados semelhantes. A hepatopatia também foi descrita por De Sá (2018), mas Silva (2012) não observou alterações dentre os valores de enzimas hepáticas, discordando de lesão ou estresse hepático proveniente de erliquiose.

Os dados obtidos pelo presente estudo sobre proteínas séricas, contataram hiperproteinemia 41% dos animais, com suas frações também com relevante alteração de hiperglobulinemia e hipoalbuminemia em 47% e 41% consoante à De Sá (2018) que também encontrou alterações significativas de proteínas séricas e a relação albumina/globulina desequilibrada, aponta mais um parâmetro de influência da *E. canis* em fígado, cursando com hepatopatia e possível insuficiência, como já descrito anteriormente por 21. Harrus e Waner (2011) e Ramos (2017).

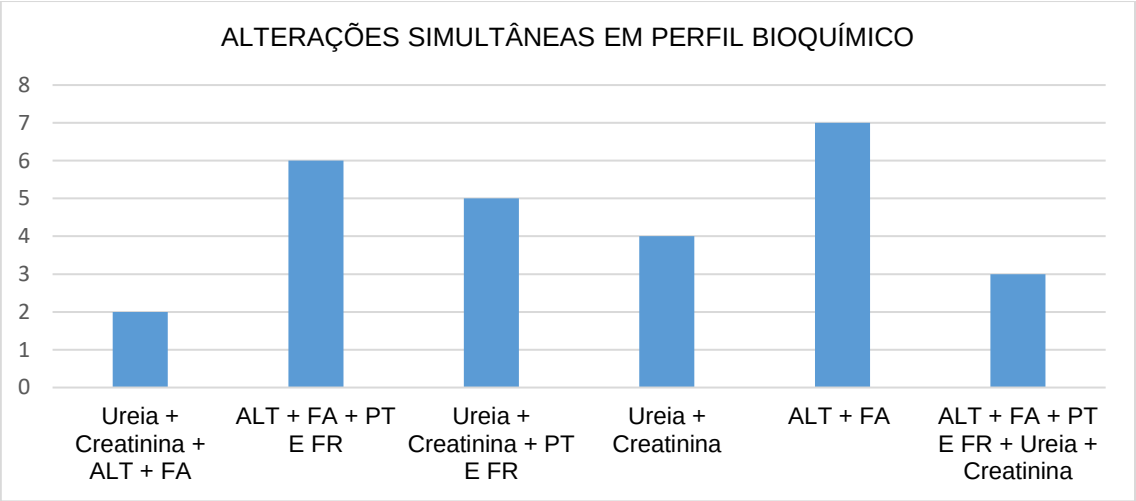

Gráfico 3. Alterações simultâneas nos parâmetros bioquímicos observados nos 17 animais submetidos aos estudos.

No exame ultrassonográfico, alteração de maior relevância foi esplenomegalia, seguida de nefropatia e hepatopatia, respectivamente. 5 pacientes apresentaram somente alteração a nível renal ou hepático. Houve uma prevalência de casos simultâneos com pelo menos 3 alterações. Todos os animais apresentaram pelo menos uma alteração ao exame, cinco apresentaram alteração somente a nível renal ou hepático e todos os outros apresentaram pelo menos dois tipos de alterações, simultaneamente constatou-se alta relevância (53%) de esplenomegalia nos pacientes já diagnosticados, que pode ocorrer devido a replicação de *E. canis* em células monocíticas assim como descrito por Júnior (2018) e Ferreira (2018), seguida de nefropatia 41% e hepatopatia 41% e linfadenopatia.

Tabela 2. Alterações ultrassonográficas dos 17 pacientes

Alterações ultrassonográficas	Quantidade de animais
Cistite	1
Espessamento de Parede Intestinal.	1
Esplenomegalia	9
Gastrite	1
Hepatopatia	7
Linfadenopatia	2
Nefropatia	8

No presente estudo a nefropatia não pode ser relacionada apenas com a erliquiose, já que houveram muitos animais senis. Pode-se constatar, no entanto, que a erliquiose agrava a degeneração do parênquima renal, já que os animais não obtinham queixas relacionadas ao órgão antes do desenvolvimento da doença, como já observado anteriormente por Sousa (2010).

CONCLUSÃO

A partir do presente estudo constata-se a inespecifidade dos sinais clínicos de animais infectados com E. canis. A intorlerância ao exercício, que normalmente é relacionada a cardiopatia ou a animais braquicefálicos, neste trabalho apresentou-se como um sinal relevante, assim como a anemia, a trombocitopenia, hepatopatia, esplenomegalia e linfadenopatia.

Para o diagnóstico e tratamento eficaz, faz-se necessário realização dos exames complementares explanados no presente trabalho. Quando se têm a visão geral dos danos promovidos pela erliquiose, é possivel realizar o estadiamento da doença, obter um prognóstico preciso e assim, tratar não só a erliquiose, mas as alterações que ficariam quiescentes até causarem danos importantes o bastante para o aparecimento de sinais.

PALAVRAS-CHAVE: Erliquiose; anemia; trombocitopenia; ultrassonografia.

REFERÊNCIAS

AGUIAR, Bruno Gomes; DE OLIVEIRA SOUZA, Stefânia Márcia. Curso de medicina veterinária. **O USO DA IMUNOCROMATOGRAFIA INDIRETA COMO TESTE AUXILIAR NO DIAGNÓSTICO PRESUNTIVO DE ERLIQUIOSE MONOCÍTICA CANINA**. 2018.

DE SÁ, Ritamária et al. Erliquiose canina: Relato de caso. **PUBVET**, v. 12, p. 131, 2018.

DUMLER, J. Stephen et al. Reorganization of genera in the families Rickettsiaceae and Anaplasmataceae in the order Rickettsiales: unification of some species of Ehrlichia with Anaplasma, Cowdria with Ehrlichia and Ehrlichia with Neorickettsia, descriptions of six new species combinations and designation of Ehrlichia equi and'HGE agent'as subjective synonyms of Ehrlichia phagocytophila. **International journal of systematic and evolutionary microbiology**, v. 51, n. 6, p. 2145-2165, 2001.

FERREIRA, Bruno Vasconcelos et al. **Convulsão e opistótono associados à infecção por ehrlichia canis e piometra de cérvix fechada em cadela: relato de caso**. Anais da 16ª jornada de medicina veterinária da unime, p. 37, 2018

FIGUEIREDO, Monica Ramos. **Babesiose e Erliquiose caninas**. Monografia (Pós-graduação). Instituto Qualittas. Rio de Janeiro, 2011.

FONSECA, Juliana Pierangeli; HIRSCH, Christian; GUIMARÃES, Antônio Marcos. Erliquiose monocítica canina: epidemiologia, imunopatogênese e diagnóstico. **PUBVET**, v. 7, p. 619-706, 2013.

FRANCO SOUSA, Valéria Régia et al. Avaliação clínica e molecular de cães com erliquiose. **Ciência Rural**, v. 40, n. 6, 2010

GONÇALVES, Vinícius Mendes. **ALTERACÕES HEMATOLÓGICAS EM CÃES COM SUSPEITA CLÍNICA DE HEMOPARASITOSES ATENDIDOS NA ROTINA CLÍNICA DO HOSPITAL VETERINÁRIO DO CCA**, UFPB. 2018

HARRUS, Shimon; WANER, Trevor. Diagnosis of canine monocytotropic ehrlichiosis (Ehrlichia canis): an overview. **The Veterinary Journal**, v. 187, n. 3, p. 292-296, 2011

ISOLA, J. G. M. P.; CADIOLI, Fabiano Antonio; NAKAGE, Ana Paula. Erliquiose canina. **Revista Científica Eletrônica de Medicina Veterinária**, p. 1-11, 2012.

MORAES-FILHO, Jonas et al. Genetic analysis of ticks belonging to the Rhipicephalus sanguineus group in Latin America. **Acta tropica**, v. 117, n. 1, p. 51-55, 2011.

MYLONAKIS, Mathios E. et al. Chronic canine ehrlichiosis (Ehrlichia canis): a retrospective study of 19 natural cases. **Journal of the American Animal Hospital Association**, v. 40, n. 3, p. 174-184, 2004.

RAMOS, Luana Teles; LEITE, AKRM. Alterações clínicas e laboratoriais em um cão com anemia hemolítica imunomediada: relato de caso. **Revista científica de medicina veterinária**-issn, v. 1679, p. 7353, 2017.

SANTARÉM, Vamilton; JOSÉ, Melina; LAPOSY, Cecília. Alterações bioquímicas em cães citopênicos e não citopênicos com ehrlichiose. **Semina: Ciências Agrárias**, v. 29, n. 4, 2008.

ILVA, Nicilene Cardoso et al. **Avaliação do perfil clínico, laboratorial e molecular de cães suspeitos de Erlichiose e tratados com Doxiciclina**. 2012.

SOUSA, Valéria Régia Franco et al. Avaliação clínica e molecular de cães com erliquiose. **Ciência Rural**, v. 40, n. 6, 2010.

TENÓRIO, A. P. M. **Ehrlichia sp. em mielócito de cão**. Medicina Veterinária (UFRPE), v. 1, n. 1, p. 62-65, 2011.

WITTER, Rute et al. Prevalência da erliquiose monocítica canina e anaplasmose trombocítica em cães suspeitos de hemoparasitose em Cuiabá, Mato Grosso. **Semina: Ciências Agrárias**, v. 34, n. 2, 2013.

EFEITOS SEDATIVOS APÓS ADMINISTRAÇÃO INTRANASAL DE MIDAZOLAM EM PAPAGAIO-VERDADEIRO (*Amazona aestiva)* – RELATO DE DOIS CASOS

[SEDATIVE EFFECTS AFTER INTRANASAL ADMINISTRATION OF MIDAZOLAM IN TRUE PARROT (AMAZONA AESTIVA) - TWO CASES REPORT]

Egberto de Almeida Cardoso Neto[1]; Juliana Meirelles[2]; Bruna Maia Melo Vilas Bôas[2]; Glaucia da Silva Portela[2]; Débora Passos Hinojosa Schaffer[3]

[1]Médico veterinário autônomo
[2]Outros participantes médicos veterinários autônomos
[3]Docente de medicina veterinária da Universidade Federal do Sertão (UFS)
E-mail: netocardosovet@hotmail.com

INTRODUÇÃO

O papagaio-verdadeiro *Amazona Aestiva* está inserido na família psittacidae, qual é composta por outras 331 espécies (SICK, 1997; GILL, 2016). A décadas, a perda de habitat, endogamia, perseguição humana para comércio e arte plumária, caça, coleta de ovos e filhotes, como também a destruição das espécies de árvores utilizadas para ninho e alimentação tem levado espécies dessa família para a crescente lista de ameaçados de extinção, qual somente da Psittacidae já conta 86 espécies incluídas sendo que 36 destas estão em risco eminente desta condição. (SILVEIRA, 2008).

Diversas espécies de famílias psitacídeos podem ser encontradas em zoológicos e centros de triagens de animais silvestres (CETAS), provenientes da perda de habitat e da captura ilegal, para atender ao mercado de animais silvestres de estimação (VOTAVA et al., 2011; CHRISTOFOLETTI, 2014). Eventualmente, estes animais precisam ser manejados para procedimentos veterinários diversos e o estresse originado nesses manejo pode resultar em óbito, sobretudo em animais debilitados ou doentes (MANS et al., 2012). Entretanto, tais condutas são rotineiramente necessárias na conduta em animais silvestres (HALL et al., 2001).

Existem relatos de porcentagem considerável de óbitos decorrentes da manipulação, que nem sempre ocorrem no momento da contenção, estando associado a lesões secundárias que afetam o desempenho dos animais, tornando-os mais susceptíveis à predação e a problemas cardíacos (GREENACRE, LUSBY; 2004). Dentre as muitas alterações que ocorrem com os animais silvestres submetidos a contenção, a consequência mais importante é a ‘rabdomiólise pós captura’; geralmente observada após os procedimentos, tal afecção e causa comum de óbito decorrente a manipulação de animais silvestres (HERRÁEZ; 2012).

Com o intuito de minimizar os efeitos do stress decorrente ao contato com humanos os anestésicos injetáveis tais como os benzodiazepínicos, α2agonistas e os anestésicos dissociativos são frequentemente utilizados nas aves, tendo como principais vantagens o baixo custo, facilidade de administração, rápida indução anestésica, não requerer equipamentos específicos para administração e manutenção da anestesia, além de não poluírem o meio ambiente (LUDDERS; MATTHEWS, 2012; MARJANI et al., 2015).

Dentre os medicamentos citados o midazolam, fármaco pertencente a classe dos benzodiazepínicos, tem ganhado notoriedade clínica na medicina veterinária de aves silvestres

(GODOY, 2006; WARD et al., 2014). As principais vantagens da utilização desse medicamento estão agregadas as mínimas alterações cardiovasculares, ao curto tempo de recuperação, a produção de amnesia e a baixa irritabilidade quando aplicada por via intramuscular (HALL et al., 2011, MASSONE 2011).

Contudo o diminuto tamanho dos animais e conseguinte dos vasos, torna a injeção intravenosa difícil ou até mesmo impraticável, sendo as vias intramuscular (IM) e subcutânea (SC), mesmo com risco de administração intravascular acidental ou intracelomática corriqueiramente empregada para a administração dos fármacos (KAMILOGLU, ATALAN, KAMLOGLU, 2008).

Para minimizar tais complicações, diversos estudos descrevem a via Intranasal (IN) como um método não invasivo, atraumático, além de não estimular desconforto e dor no local manejado, não causar estresse durante a administração, tornando-o viável e efetivo como alternativa à administração IM e SC de fármacos (VESAL, ESKANDARI 2006; MANS et al., 2012; SCHNELLBACHER et al., 2012; BEIER et al., 2013; MARJANI et al., 2015; BITENCOURT et al., 2013; SCHAFFER et al., 2016; FÉLIX 2016).

Com base no exposto, este trabalho tem como objetivo relatar os efeitos sedativos, bem como a viabilidade da administração Intranasal de midazolam em dois papagaios da espécie *Amazona aestiva.*

METODOLOGIA

Caso 1

Foi atendido pelo setor de animais silvestres do HOSVET um animal da espécie *Amazona Aestiva,* adulto, pesando 0,4kg. Tendo o proprietário relatado que após ter se colidido durante o voo em ambiente doméstico o animal passou a apresentar claudicação e posteriormente a parou de apoiar o membro inferior esquerdo. Ao exame clinico o animal apresentou hidratação regular e estado nutricional bom, as mucosas estavam normocoradas, contudo não foi possível proceder o exame clinico/físico de maneira detalhada em virtude da inquietação do paciente, acrescida da sensibilidade dolorosa apresentada no membro pélvico.

Tendo em vista que seria necessária a realização de exame radiográfico da região do quadril, o animal foi encaminhado ao setor de Anestesiologia do HOSVET, reportou inquietação e impossibilidade da realização do exame com o animal consciente.

Para sedação, utilizou-se 2mg/kg de midazolam (nome comercial, nome da empresa, estado, pais) por via INS. Os sinais de sedação puderam ser observados em até 3 minutos após a administração do fármaco, com efeito sedativo por 20 minutos. Tempo suficiente para a realização dos exames e avaliação completa do paciente. Como é possivel observar na figura 1.

Figura 1. Efeito sedativo após administração intranasal de midazolam (2 mg/kg) em papagaio-verdadeiro.

Após os 20 minutos o animal apresentou recuperação completa da sedação, sem a necessidade da administração do fármaco antagonista.

Caso 2

Foi atendido pelo setor de animais silvestres do HOSVET um animal da espécie *Amazona Aestiva*, macho, 30 anos, pesando 0,3 kg. O proprietário relatou que o animal apresentava aumento de volume no membro inferior esquerdo há aproximadamente dois meses, seguida de sinais de claudicação, dificuldade para empoleirar, inquietação e hiporexia.

Ao exame clinico o animal apresentou hidratação regular e estado nutricional ruim, as mucosas estavam normocoradas, contudo não foi possível proceder ao exame clinico e físico de maneira detalhada em virtude da inquietação secundária a dor apresentada pelo animal.

A fim de realizar-se um exame clinico físico e radiográfico de maneira adequada, sem submeter o animal ou a equipe envolvida a riscos, foi solicitada sedação ao setor de Anestesiologia do HOSVET. O protocolo de sedação foi definido com base na análise da necessidade clínica e estado geral do paciente, com classificação de risco ASA III.

Para tal, procedeu-se a administração do midazolam (nome comercial, nome da empresa, estado, pais), na dose de 2mg/kg por via INS, a fim de obter-se o mínimo de tempo de latência com o menor incomodo possível para o animal. Para administração utilizou-se uma seringa de 1 ml acoplada a um cateter intravenoso de calibre 22G desprovido do mandril de metal.

Os sinais de sedação foram notados 2 minutos após a administração e mesmo não promovendo efeito analgésico o midazolam mostrou efetividade sedativa, observada por irresponsividade ao estimulo doloroso originado no o exame clinico quando a pata acometida foi devidamente palpada para inspeção e tracionada para o exame radiográfico. Como é possível observar nas figuras 2 e 3.

Figura 2. Imagem da realização do exame radiográfico com fácil manejo do paciente (caso 2).

Figura 3. Imagem radiográfica da região coxo-femoral de papagaio verdadeiro (caso 2).

Após 30 minutos o animal apresentou-se completamente recuperado da sedação não sendo necessária a administração do flumazenil.

Não foram observados sinais de dispnéia ou outras complicações após a administração do midazolam INS, no entanto os parâmetros cardiorrespiratórios não foram avaliados neste estudo.

DISCUSSÃO

O presente relato aborda o procedimento sedativo com midazolam dose 2mg/kg em dois papagaios-verdadeiro, após a administração os animais apresentaram sedação condizente para a realização dos procedimentos diagnósticos, não respondendo de forma visível a estímulos dolorosos de grau considerável, questionando a administração de analgésicos opioides, caso tivessem sido utilizado; tal observação corrobora Ward et al., 2011, Mans et al., 2012, Schaffer et al., 2016, os quais afirmam da efetividade do midazolam em procedimentos de curta duração que não necessitem de analgesia.

Durante a realização do atendimento de pré-anestesia, foi feita a estimativa da dor desencadeada no momento da tração dos membros dos dois animais, no relato de caso 1 a dor resultante do procedimento provavelmente poderia ser maior, por se tratar de uma suspeita de

fratura em fêmur, contudo a utilização de opioides para métodos diagnósticos em aves silvestres é questionável pois tais fármacos podem prolongar muito o tempo de retorno e terem sido utilizados em vão caso a suspeita clinica não se confirme (ALTMAN, 1998; GUIMARÃES; DE MORAES, 2000; KAMILOGLU; ATALAN; KAMLOGLU, 2008).

Ao exame radiográfico não foi evidenciada fratura de fêmur, contudo a porção proximal não pode ser observada devido a presença de pedriscos no lúmen da moela qual sobrepôs a imagem radiográfica impedindo a interpretação. Tal achado contribui com GODOY, 2006 que relata a dificuldade de observação radiográfica da região coxofemoral dessas espécies quando não é realizado o prévio jejum, qual na ótica do mesmo autor não garante o esvaziamento da estrutura anatômica em questão, sendo sugerido ainda a mudança prévia na alimentação com restrição da ingestão de itens que possam originar artefatos.

Contudo como descrito por Cortright, Wetzlich, Craigmill, 2009 a dosagem dos medicamentos em aves é extremamente variada em decorrência dos poucos estudos referentes a farmacocinética dos medicamentos nesta classe

A dose utilizada apresentou efetividade para a espécie Amazona Aestiva, com pequeno tempo de latência e boa qualidade de sedação, porem a extrapolação da dose para outras espécies é desaconselhada visto a grande variabilidade filogenética apresentada por esses animais (GODOY, 2006).

O tempo de latência de fármacos hidrossolúveis pode ser maior que o dos fármacos hidrossolúveis quando administrados por via intranasal (AURORA, 2002). Contudo o baixo peso molecular do midazolam (326 Dalton) sobrepõe o seu caráter hidrofílico apresentando rápida biodisponibilização e consequente baixo tempo de latência mesmo quando administrado pela via em questão (PIRES et al., 2009; SPINOSA; GORNIAK; BERNARDI, 2011; KUSHWAHA; KESHARI; RAI, 2011).

Corroborando Schaffer et al. (2016), qual em seus estudos com a espécie A. ararauna teve efetividade com a utilização de IN midazolam 2mg/kg, os tempos de sedação de 20 e 30 minutos, caso 1 e 2 respectivamente, foram semelhantes aos observados pelo autor.

Sobressaltando a administração IN, os achados nesse estudo condizem com os de Bitencourt et al., 2013 e evidenciaram a efetividade e de baixo incomodo e pouco requerimento técnico também nos papagaios verdadeiros, pulando a metabolização de primeiro passo promovida principalmente pelo sistema porta renal.

Ao se observar a diferença dos tempos de recuperação apresentados pelos animais, em estudo passa a ser questionamos a conduta utilizada, como também as mudanças ambientais, presença de outros animais, jejum prolongado, a condição física do animal e as alterações sistêmicas, fatores que podem alterar a metabolização dos medicamentos (SPINOSA; GORNIAK; BERNARDI, 2011). Contudo é necessário afirmar que ambos foram manejados pelo mesmo pessoal interagiram com o mesmo ambiente e foram submetidos a condições de estresse semelhantes, tendo como a base o início do atendimento clinico.

A diferença no tempo de recuperação dos animais que receberam a mesma dose pode ser justificada quando comparado o estado físico destes; o score corporal baixo, associado a todo o estado de debilidade, tal afirmativa é descrita por Hall et al., 2011 qual sugere a diminuição da dose em animas debilitados.

As mínimas alterações cardiocirculatórias bem como a presença de um antagonista, torna a utilização do midazolam segura, mesmo em pacientes debilitados, garantindo nos animais conforto

a manipulação humana e boa expectativa de sobrevida decorrente a prevenção da síndrome da miopatia de captura e seus problemas concomitantes (WARD, 2011).

A monitorização de parâmetros durante os procedimentos não foi realizada, no entanto Hall 2001, Guyton et al. 2011, Mans et al., 2012 qual afirmam que a frequência cardíaca e temperatura cloacal pode ser utilizada para mesurar tanto a qualidade da sedação quanto a dor decorrente a um estimulo nas aves.

CONCLUSÃO

A dose 2mg/kg de midazolam via IN mostrou efetividade e segurança na sedação de papagaios-verdadeiro (*Amazona Aestiva*).

O tempo de sedação nessa espécie, utilizando essa dose, dura em torno de 20 minutos, podendo prorrogar-se caso o animal não esteja hígido e bem nutrido.

REFERÊNCIAS

ALTMAN, R. B. Twenty years of progress in avian anesthesia and surgery. ‘11111 **JOURNAL-AMERICAN VETERINARY MEDICAL ASSOCIATION**, v. 212, p. 1233-1235, 1998

BEIER, S. L. et al. Efeitos anestésicos da administração intranasal ou intramuscular de cetamina S+ e midazolam em pomba-rola (Streptotelia sp.). **Pesquisa Veterinária Brasileira**, v. 33, n. 4, p. 517-522, 2013

BITENCOURT, E. H. et al. Efeitos sedativos da associação de Cetamina e Midazolam administrados pela via intranasal ou intramuscular em papagaio (Amazona aestiva e Amazona vinacea). **Pesquisa Veterinária Brasileira**, v. 33, n. 9, p. 1125-1129, 2013

CHRISTOFOLETTI, M. D. Reprodução de papagaio-verdadeiro (Amazona aestiva) em cativeiro: perfil anual de esteróides sexuais e ensaio de estímulo hormonal exógeno. **REPOSITORIO INSTITUCIONAL UNESP,** 2014. Disponivel em: http://repositorio.unesp.br/handle/11449/121900, Acesso 10.12.2016

CORTRIGHT, K. A.; WETZLICH, S. E.; CRAIGMILL, A. L. A PBPK model for midazolam in four avian species.**Journal of veterinary pharmacology and therapeutics**, v. 32, n. 6, p. 552-565, 2009.

FÉLIX, T. R. **Comparação dos efeitos da xilazina e da dexmedetomidina pelas vias intranasal e intramuscular e avaliação do efeito antagonista do atipamezole em gatos**.Trabalho de Conclusão de Curso (Bacharelado) Universidade Federal da Paraíba, Paraíba, Areia, 2016.

GILL, F. B.; DONSKER, D. **IOC world bird list** (v 6.4). doi: 10.14344/IOC.ML.6.4. Disponivel em http://www.worldbirdnames.org, 2016 acessado 02.12.2016.

GODOY, S. N. **Psittaciformes (Arara, Papagaio, Periquito).** In: CUBAS Z. S.;

SILVA J. C. R.; CATÃO-DIAS J. L. Tratado de Animais Selvagens Medicina Veterinária. Editora Roca, São Paulo, 2006, p.222-251.

GREENACRE, C.B.; LUSBY, A.L. Physiologic responses of Amazon parrots (Amazona species) to manual restraint. **Journal of Avian Medicine and Surgery**, v. 18, n. 1, p. 19-22, 2004

GUIMARÃES, L. D. et al. Estudo comparativo entre sevofluorano, halotano e isofluorano em Gallus domesticus. **Ciência Rural**, v. 30, n. 6, p. 999-1004, 2000.

GUIMARÃES, L. D.; DE MORAES, A. N. Anestesia em aves: agentes anestésicos. **Ciência Rural**, v. 30, n. 6, p. 1073-1081, 2000

GUYTON, A. C. et al. **Tratado de fisiologia médica.** Elsevier, 2011.

HERRÁEZ, P. et al. Capture myopathy in live-stranded cetaceans. **The Veterinary Journal**, v. 196, n. 2, p. 181-188, 2013

KAMILOGLU, A.; ATALAN, G.; KAMILOGLU, N. N. Comparison of intraosseous and intramuscular drug administration for induction of anaesthesia in domestic pigeons. **Research in veterinary science**, v. 85, n. 1, p. 171-175, 2008.

KUSHWAHA, S.K.S; KESHARI, R.K; RAI, A.K. Short Communication: Advances in nasal trans-mucosal drug delivery. **Journal of applied pharmaceutical science**, v. 1, n. 7, p. 21, 2011.

Ludders J.W.; Matthews N.S. 2012. **Pássaros**, p.841-868. Em: TRANQUILLI, W. J.; THURMON, J. C.; GRIMM, K. A. Lumb & Jones Anestesiologia e Analgesia Veterinária. 2012.

MANS, C. et al. Sedation and physiologic response to manual restraint after intranasal administration of midazolam in Hispaniolan Amazon parrots (Amazona ventralis). **Journal of avian medicine and surgery**, v. 26, n. 3, p. 130-139, 2012

MARJANI, M.; AKBARINEJAD, V.; BAGHEI, M. **Comparison of intranasal and**

intramuscular ketamine midazolam combination in cats. Veterinary Anaesthesia and Analgesia, 42, p. 178–181, 2015. DOI:10.1111/vaa.12183
MASSONE, F. Anestesiologia veterinária. **Farmacologia e técnicas**, v 6, 2011

PIRES, A. et al. Intranasal drug delivery: how, why and what for? **J. Pharm. Pharmaceut. Sci.** 12: 288 – 311. 2009

SCHÄFFER, D.P.H et al. Intranasal administration of midazolam in blue-and-yellow macaws (Ara araruana): evaluation of sedative effects. **Veterinary anaesthesia and analgesia**, v. 43, n. 4, p. 459-460, 2016

SCHNELLBACHER, R. W. et al. The efficacy of intranasal administration of dexmedetomidine and ketamine to Yellow-Bellied Sliders (Trachemys scripta scripta). **Journal of Herpetological Medicine and Surgery**, v. 22, n. 3, p. 91-98, 2012.

SICK, H. **Ornitologia Brasileira**. Rio de Janeiro: Nova Fronteira, 1997, v.2, 912 p

SILVEIRA, L. F.; STRAUBE, F. C. Aves ameaçadas de extinção no Brasil. **Livro vermelho da fauna brasileira ameaçada de extinção**, v. 1, p. 378-669, 2008.

SPINOSA, H. de S.; GÓRNIAK, S.L; BERNARDI, M. M. **Farmacologia aplicada à medicina veterinária**.5 ed. Ed Guanabara & Kogan, Rio de Janeiro, 2011.

VESAL, N.; ESKANDARI, M. H. Sedative effects of midazolam and xylazine with or without ketamine and detomidine alone following intranasal administration in Ring-necked Parakeets. **Journal of the American Veterinary Medical Association**, v. 228, n. 3, p. 383-388, 2006.

WARD, J. M. et al. Midazolam as an adjunctive therapy for capture myopathy in bar-tailed godwits (Limosa lapponica baueri) with prognostic indicators. **Journal of Wildlife Diseases**, v. 47, n. 4, p. 925-935, 2011.

LEIOMIOMA UTERINO EM CÃO – RELATO DE CASO

[UTERINE LEIOMYOMA IN DOG - CASE REPORT]

Marília Caroline de Andrade Oliveira [1]; Nataníele de Almeida Rios [1]; Juliano Jácomo Mendes Silotti [1]; Natália Luise de Santana Oliveira [2]; Marília Carneiro de Araújo Machado [3]; Cinthia Oliveira de Araujo Barreto [3]

[1]Aprimorando em Clínica Cirúrgica de Pequenos Animais pelo Programa de Aprimoramento da União Metropolitana para Educação e Cultura - UNIME.
[2]Graduando(a) em Medicina Veterinária, Universidade Federal de Sergipe - UFS.
[3]Professora do curso de Medicina Veterinária, União Metropolitana para Educação e Cultura - UNIME.
E-mail: mariliaveterinaria29@gmail.com

INTRODUÇÃO

O leiomioma é uma neoplasia benigna de origem mesenquimal de músculo liso, com comportamento não invasivo, não metastático e de crescimento lento e compreende 85% dos casos de neoplasias vaginais (DALECK et al., 2016; HERRON, 1983; MCLACHLAN e KENNEDY, 2002). É considerada uma neoplasia hormônio-dependente (KLEIN, 2001), pois a atuação de hormônios como o estrógeno e a progesterona, pode predispor o aparecimento deste tipo de neoplasma em fêmeas caninas não castradas (MAXIE e JUBB 2007). Frequentemente está associada a cistos foliculares ovarianos, hiperplasia endometrial cística, hiperplasia ou neoplasia de glândula mamária (SCHLAFER e MILLER, 2007).

Os leiomiomas são diagnosticados com maior frequência em animais de meia-idade a idosos, e podem se apresentar como nódulos únicos ou múltiplos. Dentre os principais sinais clínicos estão: secreção vulvar, aumento de volume em região perineal, disúria, polaquiúria, prolapso de vulva e tenesmo (KLEIN, 2007). É caracterizado por uma neoformação de crescimento lento, pouco vascularizado e encapsulado (BRODEY e ROSZEL, 1967; HERRON, 1983). Cadelas portadoras de leiomioma uterino raramente apresentam sintomatologia clínica, entretanto, aumento de volume abdominal, secreção vaginal, piometra e sinais subsequentes à compressão de outras vísceras podem estar presentes (KLEIN, 2007).

Assim como qualquer neoplasia, é de suma importância a avaliação radiográfica e ultrassonográfica do paciente, a fim de detectar possíveis metástases e o acometimento de demais estruturas abdominais. A maioria destes neoplasmas podem ser removidos através de ressecção local, associada a ovariohisterectomia (THACHER e BRADLEY, 1983). O diagnóstico definitivo é obtido somente através de exame histopatológico (KLEIN, 2007). Animais diagnosticados com leiomioma uterino apresentam bom prognóstico, já que esta é uma neoplasia benigna e sua ressecção cirúrgica associada a castração tem efeito curativo (DALECK et al., 2016).

O presente trabalho tem por objetivo relatar a ocorrência de um caso de leiomioma uterino em cadela ressaltando a importância da correlação dos sinais clínicos, diagnóstico por imagem, dos achados clínico-patológicos, cirúrgicos e técnica utilizada.

METODOLOGIA

Paciente canino, fêmea, Chow-chow, nove anos, pesando 15,2kg, deu entrada no HOSVET - UNIME com o histórico de piometra, diagnosticada há aproximadamente um mês por ultrassonografia, para o qual havia prescrito tratamento à base de antibiótico. Tutora relata que foi observado fim da secreção após 10 dias de tratamento. Segundo a tutora, o animal apresentou sangramento vaginal e edema vulvar há aproximadamente 15 dias, anorexia, poliúria, polidipsia, constipação e disquezia.

Ao exame físico apresentou linfonodo poplíteo esquerdo reativo, desidratação de 8%, abdome rígido com aumento de volume em região hipogástrica. Aos exames laboratoriais, foi constatada discreta anemia, perfil bioquímico renal e hepático dentro dos parâmetros normais e exame radiográfico de tórax sem evidência de metástase. Ao ultrassom, foi possível observar corpos uterinos com dimensões aumentadas (2,8 cm de diâmetro), apresentando parede espessada e irregular, presença moderada de conteúdo líquido hipoecôico heterogêneo de alta celularidade, sugestivo de hemometra ou piometra.

Ademais, foi observada presença de massa de formato amorfo, aproximadamente 9,5 X 4,9 cm, localizada em região hipogástrica sub lombar, adjacente à veia cava caudal e aorta abdominal, deslocando ventralmente o cólon descendente e bexiga urinária, sugestivo de processo expansivo difuso. Ao exame citopatológico a amostra foi sugestiva de neoplasia mesenquimal.

A paciente foi encaminhada para o setor cirúrgico para realização de laparotomia exploratória e ovariohisterectomia (OH) terapêutica. Após OH foi realizada a dissecação de nódulo (Figura 1A) bastante vascularizado que se encontrava aderido à região dorso-caudal da bexiga (Figura 1B) e ventro-caudal do útero. Foram coletados três fragmentos do nódulo e posterior omentalização. No pós-cirúrgico foi prescrito Tramadol (3mg/kg), Dipirona (25mg/Kg), Meloxicam (0,1mg/kg), Amoxicilina com Clavulanato de Potássio (20mg/kg) e Omeprazol (1mg/kg).

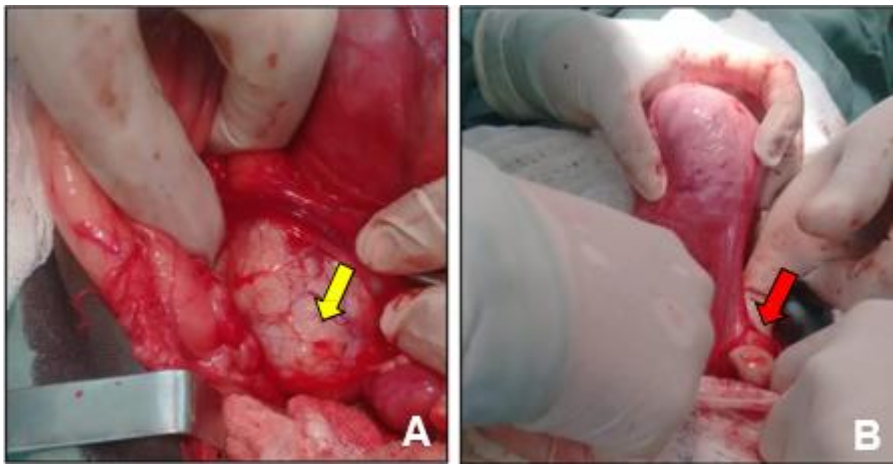

Figura 1: A - Leiomioma uterino (seta amarela). B - Aderências em bexiga (seta vermelha).

Ao exame histopatológico, a amostra foi compatível com leiomioma. A paciente foi encaminhada para avaliação oncológica para realização de quimioterapia como tratamento adjuvante.

RESULTADOS E DISCUSSÃO

Segundo Schlafer e Miller (2007), os hormônios sexuais, como o estrógeno e a progesterona (MENDONÇA, 2012), podem estar relacionados ao aparecimento de leiomiomas em cadelas inteiras, o que corrobora com os achados deste relato.

No caso descrito o animal de nove anos apresentou sangramento vaginal, edema vulvar, poliúria, polidipsia, constipação e disquezia. A idade avançada, o aumento de volume em região perineal, disúria, polaquiúria, prolapso vulvar, tenesmo e secreção vaginal são sinais que, segundo Klein (2001), podem ser identificados nos animais acometidos.

O crescimento do leiomioma uterino pode comprimir órgãos como cólon e reto, o que causa estreitamento ou obstrução destas regiões (FOSSUM, 2015). O aumento de volume causado pelo nódulo do presente caso induziu as manifestações clínicas citadas. Contudo, houve melhora do quadro clínico após o procedimento cirúrgico, em função da descompressão dos órgãos.

Fibromas podem ser similares, histologicamente, à leiomiomas e em alguns casos faz-se necessária a confirmação por imuno-histoquímica (TEIXEIRA, 2006). Segundo McEntee (1970), histologicamente o leiomioma é composto por feixes de células de musculo liso, estroma abundante e tecido conectivo intercelular escasso. De acordo com a literatura, os achados histopatológicos comumente encontrados nos casos de leiomioma uterino são condizentes aos encontrados no caso relatado.

A ovariohisterectomia é o tratamento de eleição para o leiomioma uterino (STONE CANTRELL & SHARP, 1993; JOHNTON, 1998) e o seu prognóstico é favorável (JOHNSTON, 1998). Há risco de recidiva (15%) em cadelas que não foram castradas após a retirada do tumor. Tal risco se torna praticamente nulo quando associado a castração (THACHER et al., 1983). No caso relatado, foi realizada ovariohisterectomia terapêutica, juntamente à retirada de fragmentos do tumor para realização de exame histopatológico e confirmação do diagnóstico. Ademais, o paciente foi encaminhado para tratamento oncológico a fim de ser definido como proceder com o tumor.

CONCLUSÕES

Diante do caso apresentado é possível concluir que para o correto diagnóstico do leiomioma é necessário associar uma boa anamnese e achados clínicos com exames de imagem (radiografia e ultrassonografia) e exame histopatológico (exame de eleição para diagnóstico conclusivo). Se tratando de um tumor benigno, geralmente a sua remoção cirúrgica associada à castração, confere bom prognóstico para o animal, porém como não foi possível a sua completa remoção, foi solicitada acompanhamento oncológico, para realização de tratamento quimioterápico como terapia adjuvante.

PALAVRAS-CHAVE: neoplasia; útero; canino; ovariohisterectomia

AGRADECIMENTOS

Agradecemos a UNIME pela iniciativa de promover eventos acadêmicos que estimulam os discentes e profissionais na produção de trabalhos científicos, e aos Professores e Residentes do HOSVET que, mesmo de forma indireta, contribuíram para a realização deste relato.

REFERÊNCIAS

BRODEY, R. S. & ROSZEL, J. F. (1967). **Neoplasms of the canine uterus, vagina, and vulva: a clinicopathologic survey of 90 cases.** Journal of the American Veterinary Medical Association, 151(10):1294-1307.

DALECK, C. R.; FONSECA, C. S. & CANOLA, J. C. (2016). **Oncologia em cães e gatos.** Rio de Janeiro: Roca.

FOSSUM, T.W. 2015. **Cirurgia De Pequenos Animais.** 4.ed. Rio de Janeiro, Elsevier, pp. 2256-2297.

HERRON, M.A. **Tumors of the canine genital system.** J. Am. Anim. Hosp. Assoc., v.19, p.981-994, 1983.

JOHNSTON, S.D. **Sistemas reprodutivos/fêmeas.** InSLATTER, D**. Manual de cirurgia de pequenos animais.** 2ed. São Paulo: Manole, 1998, v.2, cap.159, p.2566-2583.

KLEIN, M.K. **Tumors of the female reproductive system**, In: WIHTROW, S.J.; MACEWEN, E.G. **Small animal clinical oncology.** 3.ed. Philadelphia: Saunders, 2001. p.445-454.

MACLACHLAN, N.J.; KENNEDY, P.C. Tumor of the genital systems. In: Meuten, D.J. (Ed**.). Tumors in domestic animals.** 4.ed. Ames: Iowa State Press, 2002. p.547-573

MAXIE, M. G. & JUBB, K. (2007). **Palmer's pathology of domestic animals.** Philadelphia, 5(2):523-653.

McENTEE, K. **The famle genital system**. In: JUBB, K.V.F., KENNEDY, P.C. **Pathology of domestic animals.** 2ed. New York: Academic, 1970. V.1, cap.7, p.487-569.

MENDONÇA, M.L.; SOUZA, R.G. & CARVALHO, V.G. 2012. **Leiomioma vaginal em cadela SRD.** Revista Eletrônica Nutritime. 9(4):1875-1878.

SCHLAFER, D.H.; MILLER, R.B. **Female genital system**. In: Maxie, M.G. **Kennedy, and Palmer's pathology of domestic animals**. 5.ed. Philadelphia: Elsevier, 2007. p.429-564, 2007.

STONE, E.A.; CANTRELL, C.G. & SHARP, N.J.H. **Ovary and uterus**. In: SLATTER, D. **Textbook of small animal surgery**. 2 ed. Philadelphia: Saunders, 1993. V.2, cap.93, p.1293-1307.

TEIXEIRA, L.B.C.; FRANCO, P.A. & AMORIM, R.L. 2006. **Diferenciação histopatológica e imunoistoquímica de leiomiomas e fibromas vaginais em cadelas.** Boletim de Medicina veterinária. 2006. 2(2):3-14.

THACHER, C. I. & BRADLEY, R. L. (1983). **Vulvar and vaginal tumors in the dog: a retrospective study.** Journal of the American Veterinary Medical Association, 183(6):690-692.

ANESTESIA GERAL INALATÓRIA EM POMBO-DOMÉSTICO (*COLUMBA LIVIA*), SUBMETIDO A AMPUTAÇÃO DE MEMBRO - RELATO DE CASO

[INHALATIVE GENERAL ANESTHESIA IN PIGEON-DOMESTIC (*COLUMBA LIVIA*) SUBMITTED FOR MEMBER AMPUTATION - CASE REPORT]

João de Sena Neto[1]; Marcus Vinicius Lima David[1]; Ariane Conceição Melhor[2]; Fernanda Santos Silva[3]; Gildásio Fernandes Boaventura Andrade[4]; Eunice Santos de Andrade[5]

[1]Aprimorando em Anestesiologia Veterinária de Pequenos Animais pelo Programa de Aprimoramento da Clínica Veterinária (UNIME).
[2]Aprimoranda em Clínica Cirúrgica de Pequenos Animais pelo Programa de Aprimoramento da Clínica Veterinária (UNIME).
[3]Graduanda do Curso de Medicina Veterinária da Instituição União Metropolitana para o Desenvolvimento da Educação e Cultura (UNIME).
[4] Médico veterinário autônomo.
[5]Docente do curso de Medicina Veterinária da União Metropolitana de Educação e Cultura (UNIME).
E-mail: nsena11@hotmail.com

INTRODUÇÃO

O pombo-doméstico (*Columba livia*) provém da ordem Columbiformes, que dá origem a família Columbidae, subfamília Columbinae (181 espécies), gênero *Columba* (CUBAS; SILVA; CARTÃO-DIAS, 2014). Dentre as características anatomofisiológicas das aves, o sistema respiratório, cardiovascular e a termorregulação são de maior importância para escolha do protocolo anestésico e manutenção durante a anestesia inalatória na espécie. As aves possuem um diâmetro maior do coração, que associado a resistência vascular periférica reduzida, levam a um maior débito cardíaco e maior pressão arterial comparado aos mamíferos, entretanto, por tratar-se de uma espécie onde o metabolismo é rápido, o sistema cardiorrespiratório foi adaptado para melhor desempenho da mesma (LUDDERS, 2015).

O manejo das aves demanda cuidados, por se tratar de um grupo que reage com muito estresse a manipula-la no exame físico e alguns procedimentos terapêuticos. Para reduzir os riscos da manipulação e estresse, a sedação e a anestesia geral se tornam uma alternativa (TREVISAN et al., 2016).

Os anestésicos injetáveis utilizados em aves, possuem inúmeras vias de administração. A via intramuscular, intravenosa, intranasal e intraóssea são as mais empregadas durante os procedimentos anestésicos na espécie. O temperamento do animal e a experiência do profissional são fatores importantes para eficácia da administração e ação do medicamento. (GUIMARÃES et al.,2007; SCHÄFFER, 2017). A via intranasal é relatada como alternativa para administração de fármacos em aves. Os benzodiazepínicos têm ação rápida e eficaz por esta via, bem como, a cetamia e xilazina (VESAL; ZARE, 2006; BIGHAM; MOGHADDAM, 2009). Esta via proporciona rápida contenção química e pouca manipulação, principalmente, por ser indolor e minimamente invasiva. (MACHIN; CAULKETT, 1998).

Segundo Paul-Murphy e Fialkowski (2001) a anestesia inalatória é indicada nas aves, tanto para contenção como para procedimentos cirúrgicos. Os anestésicos inalatórios tem vantagens de rápida indução e recuperação por grande parte do anestésico ser eliminado por via respiratória, os

efeitos cardiovasculares e biotransformação hepática ou renal são bem reduzidos (TREVISAN et al., 2016).

O objetivo deste estudo foi relatar a utilização de um protocolo anestésico para um espécime de *C. livia*, tal como, avaliar as respostas nesse indivíduo.

METODOLOGIA

Em 29 de outubro de 2018, deu entrada no Hospital Veterinário Medical Pet Day Hospital (Feira de Santana–BA) um pombo-doméstico, apresentando dificuldade de locomoção e lesão na asa esquerda. Na tentativa de deambular o animal usava a asa como apoio para melhorar o equilíbrio, gerando lesões ulcerativas no local. O animal apresentava subnutrição, deformação nas penas da asa acometida (Figura 1), claudicação e atrofia do membro pélvico esquerdo, dificuldade em bater a asa e rotação lateral na articulação do joelho esquerdo (Figura 2).

Figura 1: alteração morfológica nas penas da asa esquerda.

Figura 2: rotação lateral do membro pélvico esquerdo.

De acordo com a tutora, o animal foi adquirido há 3 dias anteriores ao atendimento médico, sendo feita alimentação pastosa durante esse tempo, na esperança da regressão do quadro. Com o insucesso da tentativa, resolveu buscar atendimento médico para uma avaliação clínica fidedigna. Foi realizada avaliação física e exame radiográfico do membro, evidenciando aumento da radiopacidade na articulação femorotibiopatelar, sugestivo de calo ósseo (Figura 3). Tal achado é comum em aves jovens, com deficiência nutricional ou quando criadas fora de gaiolas, principalmente aquelas que ficam em contato direto com o chão. O uso de algemas é utilizado como tratamento conservador, em animais filhotes que possuem deformação no membro por ruptura e ou frouxidão ligamentar. Em vista de que se trata de uma lesão crônica, foi indicado a amputação do membro, para conforto e melhor qualidade de vida do paciente. A partir desta apresentação clínica foi instituída a alimentação hipercalórica, para que o paciente obtivesse teto anestésico, para

tal procedimento. Dessa forma, o mesmo ficou sob internamento durante dois dias, até a realização da cirurgia.

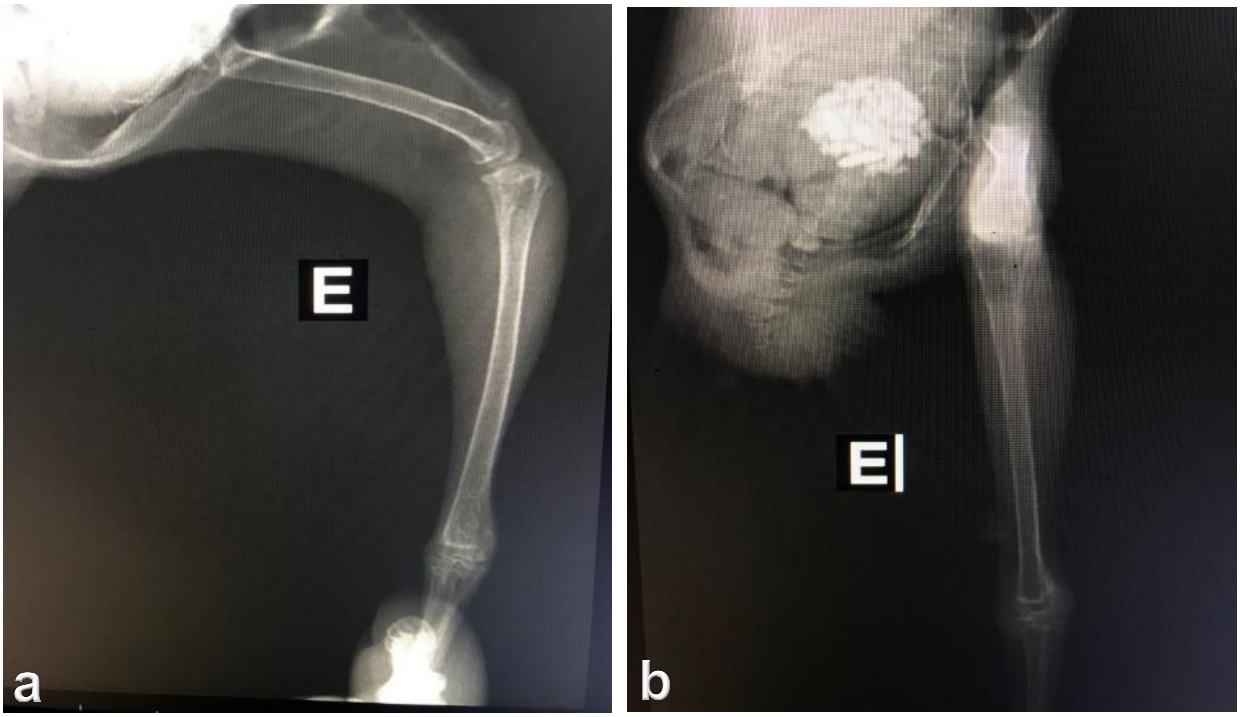

Figura 3: radiografia de membro pélvico esquedo. (a) vista medio-lateral, (b) vista cranio-caudal.

Previamente ao procedimento cirúrgico, o paciente foi avaliado fisicamente e as doses dos fármacos anestésicos foram calculados baseado no peso do mesmo. Com 154g de peso vivo (Figura 4), frequência cardíaca basal de 300 batimentos por minuto e temperatura corpórea 40.4°C.

O paciente recebeu como medicação pré-anestésica midazolam 2mg/kg por via intranasal (Figura 5), atingindo quadro de sedação, cinco minutos após sua administração. Para indução anestésica foi utilizado isoflurano diluído em oxigênio a 100% em vaporizador universal com auxílio de doppler vascular posicionado na asa direita. Atentando-se a diminuição da frequência cardíaca, foi identificado o exato momento para intubação do paciente.

Figura 4: pesagem do paciente em balança de precisão.

Figura 5: administração intranasal do fármaco pré-anestesico.

Na intubação orotraqueal foi utilizada uma sonda endotraqueal de Murphy, n°2, sem cuff, e para manutenção anestésica o agente volátil isoflurano diluído a 0,5ml/min de oxigênio a 100% (Figura 6). Para acesso venoso, foi cateterizada veia femoral direita com cateter 24G (Figura 7)**.** O bloqueio infiltrativo foi realizado ao redor do membro acometido, utilizando lidocaína sem vasoconstritor 3mg/kg como adjuvante analgésico.

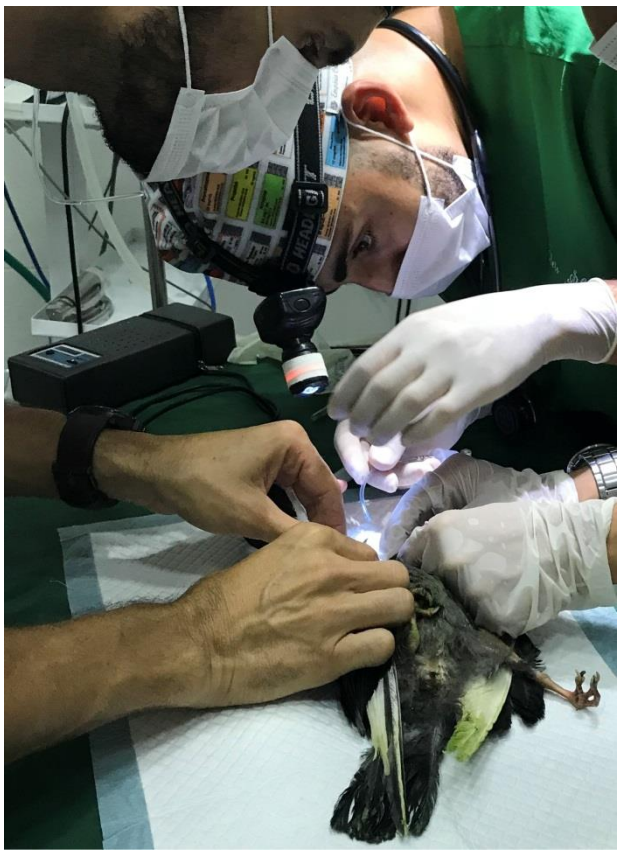

Figura 6: intubação orotraqueal, utilizando traqueotubo sem cuff.

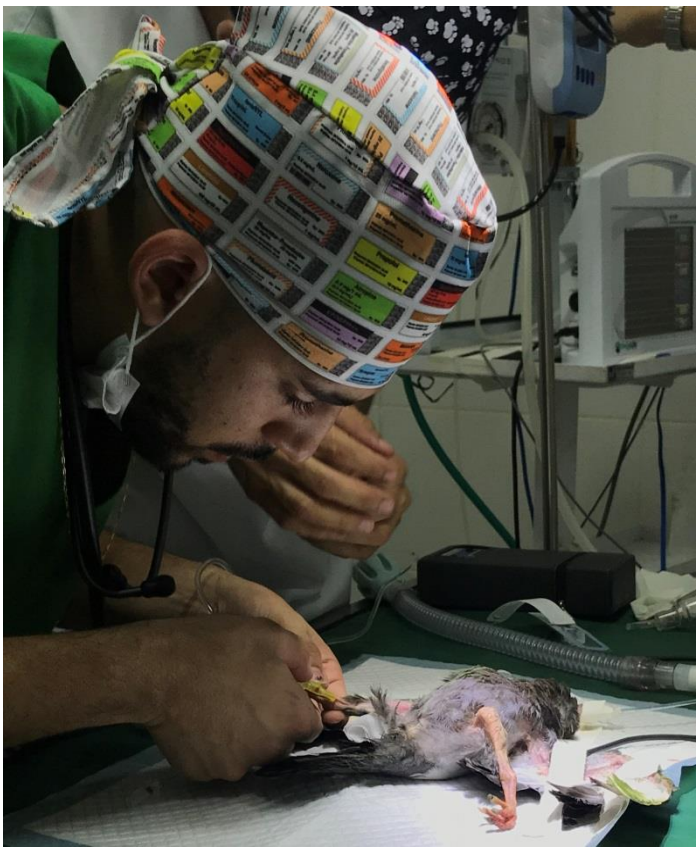

Figura 7: cateterização da veia femoral.

No período trans-anestésico, para suplementação analgésica, foi administrado fentanil 0,001mg/kg por via intranasal, demostrado ação ultra-rápida, com pouca alteração cardíaca. O procedimento cirúrgico durou 16 minutos, conservando a temperatura corpórea entre 39,7-40°C, com auxílio de colchão térmico e luvas aquecidas. A frequência cardíaca manteve-se com média de 205 batimentos por minuto. Foi necessária a reversão do fármaco benzodiazepínico, por sinais de sedação ainda presente, mesmo 10 minutos após o fim da oferta do anestésico inalatório.

A reversão foi feita utilizando flumazenil 0,05mg/kg por via intravenosa, elevando a frequência cardíaca e permitindo a extubação do paciente, nove minutos após administração do antagonista (Figura 8). Com o paciente alerta e consciente, para controle da dor no pós-operatório imediato, foi administrado MORFINA 3mg/kg por via intramuscular. Totalizando 2 horas, desde a administração da medicação pré-anestésica e recuperação total do paciente.

Figura 8: paciente no pós operatorio imediato, extubado e alerta.

RESULTADO E DISCUSSÃO

A rápida sedação obtida pela administração do midazolam por via intranasal como medicação pré-anestésica, no preparo do paciente para cirurgia, corresponde aos resultados obtidos na avaliação de protocolos utilizados no trabalho realizado por Lierz e Korbel (2012), onde, os benzodiazepínicos são uma ótima opção como agentes anestésicos para sedação em aves. O mesmo foi relatado por Trevisan et al. (2016), justificando que a via intranasal proporciona rápida ação e satisfatória biotransformação do fármaco. Este fármaco apresenta vantagem na sua utilização, por possuir o flumazenil como antagonista específico dos benzodiazepínicos.

Para aves e mamíferos é imprescindível a intubação em procedimentos anestésicos Vilani (2014), dado este corroborado pelo presente estudo, no qual foi utilizada sonda endotraqueal sem Cuff. Preconiza-se o uso de traqueotubos com cuff não insuflado devido as características anatômicas das aves, em possuírem anéis traqueais fechados podendo haver trauma na mucosa com a insuflação (CUBAS, 2014).

Segundo GRANONE et al. (2012) o isoflurano é um anestésico inalatório efetivo para o uso em aves, por apresentar indução e recuperação não dependente das vias metabólicas ou excretoras. Esses resultados foram observados na indução e recuperação do paciente submetido ao procedimento cirúrgico no caso relatado.

O uso de anestésicos locais interrompe a condução do impulso nervoso quando administrados *in situ*, e no contato com nervos ou plexos são capazes de fornecer tanto bloqueio sensitivo quanto motor. A lidocaína é amplamente utilizada por apresentar toxicidade e período de latência baixos, período de duração moderado e ação bacteriostática (LUMB e JONES, 2017).

De acordo com a literatura o fentanil é um agonista de receptor mu de curta duração, torna-o uma escolha para o uso em infusão contínua durante a anestesia inalatória com isofluorano, (HAWKINS e PAUL-MURPHY, 2011).

Pavez et al. (2011) relata que há estabilidade cardiovascular ainda que em doses altas de Fentanil nas aves. Com rápida resposta analgésica em protocolos anestésicos em aves, tais como: buteo-de-cauda-vermelha (*Buteo jamaicensis*), papagaio verdadeiro (*Amazona aestiva*), galinhas (*Gallus gallus domesticus*), as vias de administração citadas foram a intravenosa e intramuscular (CUNHA, 2013; ROCHA, 2016). Porém, o protocolo utilizado a via preconizada foi intranasal na

espécie (*Columba livia*), no intuito de proporcionar menor invasividade na administração e melhor analgesia no período trans-operatório.

Quanto a utilização da morfina no controle da dor pós-operatória, o atual relato, diverge do estudo realizado por MACHIN (2005), afirmando que existe uma maior porcentagem de receptores kappa em relação a receptores Mu no cérebro de pombos domésticos. Desta forma, sugerindo, menor eficácia dos opioides agonista Mu para analgesia em aves, como o utilizado no presente relato.

CONCLUSÕES

A conduta anestésica apropriada assim destinada a espécime em questão, exige compreensão das particularidades deste indivíduo, bem como os seus parâmetros fisiológicos. Fatores como o comportamento do animal, tipo e duração do procedimento cirúrgico, estado geral e destinação do paciente, são de extrema relevância na escolha do protocolo.

A associação de fármacos proporciona redução no requerimento do anestésico geral inalatório e consequentemente a incidência de complicações cardiorrespiratórias no período trans-anestésico, além de assegurar analgesia e ou sedação nos momentos que precedem o ato cirúrgico, proporcionando segurança aos pacientes.

Dentre as vias de administração, a intranasal demonstra boa eficácia por se tratar de uma técnica minimamente invasiva proporcionando pouco estresse durante a contenção física e rápida sedação pela biodisponibilidade do fármaco.

O acompanhamento hemodinâmico da anestesia na espécie relatada, se torna muito importante, visto que, trata-se de pacientes que possuem metabolismo rápido, sujeitos a alterações abruptas nos parâmetros vitais, aumentando o risco de mortalidade. Desta forma, os cuidados com a temperatura, glicemia e função cardiocirculatória durante o pré, trans e pós-anestésico, se tornam essencial no manejo anestésico.

Propõe-se aos leitores, novos estudos com a espécie, utilizando outras doses, outras drogas e seus reflexos sistêmicos, associando a monitorização constante dos parâmetros vitais.

PALAVRAS-CHAVE: Intranasal; Aves; Cirurgia; Silvestres.

AGRADECIMENTOS

Agradecemos a toda equipe da Medical Pet pela disponibilização de toda sua estrutura e instalações, permitindo a realização deste procedimento a favor da ciência animal. Ademais, agradecemos a 17° edição da Jornada de Medicina Veterinária da UNIME pela oportunidade de relatar este caso.

REFERÊNCIAS

ABOU-MADI, N. **Avian anesthesia. Veterinary Clinics of North America Exotic Animal Practice**, v. 4, n. 1, p. 147 – 167, 2001.

BEIER, Suzane L. et al. **Efeitos anestésicos da administração intranasal ou intramuscular de cetamina S+ e midazolam em pomba-rola (Streptotelia sp.).** Pesq Vet Bras, v. 33, n. 4, p. 517-22, 2013.

BIGHAM, A. S.; MOGHADDAM, A. K. Zamani. Finch (Taeneopygia guttata) sedation with intranasal administration of diazepam, midazolam or xylazine. **Journal Of Veterinary Pharmacology And Therapeutics**, [s.l.], v. 36, n. 1, p.102-104, 15 set. 2009. Wiley.

CUBAS, Zalmir Silvino; SILVA, Jean Carlos Ramos; CARTÃO-DIAS, José Luiz. **TRATADO DE ANIMAIS SELVAGENS MEDICINA VETERINÁRIA.** 2. ed. SÃo Paulo: Roca Ltda, 2014. 1 v.

CUNHA, Laura Gabriela da. **INFLUÊNCIA DA MORFINA, FENTANIL E TRAMADOL NA CONCENTRAÇÃO ANESTÉSICA MÍNIMA DO ISOFLUORANO EM PAPAGAIOS-VERDADEIROS (*Amazona aestiva*).** 2013. 88 f. Tese (Doutorado) - Curso de Medicina Veterinária, Sanidade Animal, Faculdade de Agronomia Medicina Veterinária e Zootecnia da Universidade Federal de Mato Grosso, Cuiabá, 2013. Cap. 2. Disponível em: <http://ri.ufmt.br/bitstream/1/1138/1/DISS_2013_Laura%20Gabriela%20da%20Cunha.pdf>. Acesso em: 28 ago. 2019.

GUIMARÃES, Luciana Dambrósio et al. Efeitos do butorfanol e da morfina em pombos domésticos (*Columba livia*) anestesiados com isofluorano e submetidos à cirurgia ortopédica. **Acta Scientiae Veterinariae**, v. 35, n. 3, p. 367-372, 2007.

GRANONE, Tiffany D. et al. Comparison of three different inhalant anesthetic agents (isoflurane, sevoflurane, desflurane) in red-tailed hawks (*Buteo jamaicensis*). **Veterinary anaesthesia and analgesia**, v. 39, n. 1, p. 29-37, 2012.

HAWKINS, Michelle G.; PAUL-MURPHY, Joanne. Avian Analgesia. **Veterinary Clinics Of North America**: Exotic Animal Practice, [s.l.], v. 14, n. 1, p.61-80, jan. 2011. Elsevier BV. http://dx.doi.org/10.1016/j.cvex.2010.09.011. Disponível em: <https://www.vetexotic.theclinics.com/article/S1094-9194(10)00127-1/abstract>. Acesso em: 28 ago. 2019.

HORNAK, Slavomir et al. Um ensaio preliminar da sedação induzida por administração intranasal de midazolam sozinho ou em combinação com dexmedetomidina e reversão por atipamezole para uma imobilização de curto prazo em pombos. **Anestesia veterinária e analgesia** , v. 42, n. 2, p. 192-196, 2015

LUDDERS, John W.. Comparative Anesthesia and Analgesia of Birds. In: GRIMM, Kurt A. et al. **Veterinary Anesthesia and Analgesia:** The Fifth Edition of Lumb and Jones. 5. ed. Ithaca, New York, Usa: John Wiley & Sons, Inc., 2015. Cap. 43. p. 800-816.

LIERZ, Michael; KORBEL, Rüdiger. Anesthesia and Analgesia in Birds. **Journal Of Exotic Pet Medicine**, [s.l.], v. 21, n. 1, p.44-58, jan. 2012. Elsevier BV. http://dx.doi.org/10.1053/j.jepm.2011.11.008.

MACHIN, Karen L.; CAULKETT, Nigel A. Investigation of injectable anesthetic agents in mallard ducks (*Anas platyrhynchos*): a descriptive study. **Journal of Avian Medicine and Surgery**, p. 255-262, 1998.

MACHIN, Karen L. Avian analgesia. In: **Seminars in Avian and Exotic Pet Medicine**. WB Saunders, 2005. p. 236-242.

PAUL-MURPHY, J.; FIALKOWSKI, J. Injectable anesthesia and analgesia of birds. **Recent Advances in Veterinary Anesthesia and Analgesia:** Companion Animals. International Veterinary Information Service, Ithaca (www. ivis. org). Document, n. A1409, p. 0801, 2001.

PAVEZ, Juan C et al. Effect of fentanyl target-controlled infusions on isoflurane minimum anaesthetic concentration and cardiovascular function in red-tailed hawks (*Buteo jamaicensis*). **Veterinary Anaesthesia And Analgesia**, [s.l.], v. 38, n. 4, p.344-351, jul. 2011. Elsevier BV. http://dx.doi.org/10.1111/j.1467-2995.2011.00627.x. Disponível em: <https://onlinelibrary.wiley.com/doi/abs/10.1111/j.1467-2995.2011.00627.x>. Acesso em: 28 ago. 2019.

ROCHA, Rozana Wendler da. **EFEITOS DA ADMINISTRAÇÃO DE FENTANIL NA CONCENTRAÇÃO ANESTÉSICA MÍNIMA E NAS VARIÁVEIS CARDIORRESPIRATÓRIAS DE**

GALINHAS (*Gallus gallus domesticus*) ANESTESIADAS COM ISOFLUORANO.2016. 62 f. Tese (Mestrado) - Curso de Medicina Veterinária, Cirurgia Veterinária, Faculdade de Ciências Agrárias e Veterinárias, Jaboticabal, 2016. Disponível em: <https://repositorio.unesp.br/bitstream/handle/11449/137781/rocha_rw_me_jabo.pdf?sequence=3&isAllowed=y>. Acesso em: 28 ago. 2019.

SCHÄFFER, DÉbora Passos Hinojosa. **MODALIDADES SEDATIVAS OU ANESTÉSICAS EM AVES E PRIMATAS SILVESTRES.** 2017. 105 f. Tese (Doutorado) - Curso de Medicina VeterinÁria, Programa de PÓs-graduaÇÃo em CiÊncia Animal nos TrÓpicos, Universidade Federal da Bahia, Salvador, 2017. Cap. 105

TREVISAN, Gustavo Aléssio et al. EFEITOS ANESTÉSICOS DA ADMINISTRAÇÃO INTRANASAL OU INTRAMUSCULAR DA ASSOCIAÇÃO DE MIDAZOLAM E CETAMINA RACÊMICA OU S+ EM PERIQUITO AUSTRALIANO (*Melopsittacus undulatus*). **Ciência Animal Brasileira**, [s.l.], v. 17, n. 1, p.126-132, mar. 2016. FapUNIFESP (SciELO). http://dx.doi.org/10.1590/1089-6891v17i131271.

VARGAS, Luis Alfonso Causil; LABARRERA, Adrián Rodríguez de; VARGAS, Orlando Causil. Diversidad Genética de Palomas Domésticas (*Columba livia*) en Lorica, Colombia, Utilizando Genes que Codifican la Coloración del Plumaje. **Revista de Investigaciones Veterinarias del Perú**, [s.l.], v. 27, n. 3, p.448-457, 1 out. 2016. Universidad Nacional Mayor de San Marcos, Vicerectorado de Investigacion.
Disponível em <http://www.scielo.org.pe/scielo.php?script=sci_arttext&pid=S1609-91172016000300005&lng=en&nrm=iso>. acessado em 25 de agosto de 2019.

VESAL, Nasser; ZARE, Payman. Clinical evaluation of intranasal benzodiazepines, α2-agonists and their antagonists in canaries. **Veterinary Anaesthesia And Analgesia**, [s.l.], v. 33, n. 3, p.143-148, maio 2006. Elsevier BV. http://dx.doi.org/10.1111/j.1467-2995.2005.00244.x.

VILANI, Ricardo Guilherme D´otaviano de Castro. Anestesia injetável e Inalatória. In: CUBAS, Zalmir Silvino; SILVA, Jean Carlos Ramos; CATÃO-DIAS, José Luiz. **Tratado de Animais Selvagens:** Medicina Veterinária. 2. ed. SÃo Paulo: Roca Ltda, 2014. Cap. 97. p. 2002-2040.

WEST, Gary; HEARD, Darryl; CAULKETT, Nigel. **ZOO ANIMAL AND WILDLIFEIMMOBILIZATIONAND ANESTHESIA.**Iowa: Blackwell Publishing Ltd, 2007. 718 p.

LUMB & JONES. Anestesiologia e Analgesia em Veterinária. Rio de Janeiro: Guanabara Koogan, 5ª ed., 2017.

UTILIZAÇÃO DE AÇÚCAR CRISTAL NA CICATRIZAÇÃO DE FERIDA POR MORDEDURA DE CÃO EM OVINO: RELATO DE CASO

[USE OF CRYSTAL SUGAR IN SHEEP'S WOUND HEALING CAUSED BY DOGS BITES: CASE REPORT]

Vanessa Soares de Oliveira[1]; Hugo Cartibani Miranda Cruz [2]; Lívio Emanuel Mascarenhas Freitas[3]

[1]Graduanda em Medicina Veterinária na Universidade Salvador (UNIFACS).

[2]Graduando em Medicina Veterinária na Universidade Federal da Bahia (UFBA) e membro do Grupo de Estudo em Reprodução Animal da UFBA (GERA)

[3]Médico Veterinário, Preceptor de Medicina Veterinária (UNIFACS) e Orientador do Grupo de Estudo de Ruminantes da Unifacs (GERFACS)

E-mail: vansdeoliveira@gmail.com

INTRODUÇÃO

A pele é o maior órgão dos vertebrados, ela recobre a superfície do corpo, constituída por uma porção epitelial de origem ectodérmica, a epiderme, e uma porção conjuntiva de origem mesodérmica, a derme (JUNQUEIRA & CARNEIRO 2013). Suas funções vão desde a proteção contra desidratação, lesões e infecções, além de controle da termorregulação (HYTTEL et al. 2010).

Uma ferida é representada pela interrupção da continuidade de um tecido corpóreo (BLANES, 2004). O processo de cicatrização inicia-se imediatamente após a lesão, com ativação de plaquetas e da cascata de coagulação (CAVALCANTE et al.,2012).

A fase inflamatória inicia-se no primeiro momento da lesão tecidual, (TAZIMA et al.,2008). Na fase proliferativa ocorre a reparação do tecido conjuntivo lesado com o desenvolvimento de tecido de granulação.

A remodelação dura meses, como o colágeno está presente em maior quantidade na derme, ele começa a ser substituído e reorganizado. O resultado é a substituição do tecido de granulação pelo tecido cicatricial, concluindo a cicatrização do ferimento (SIMAS, 2010).

O desbridamento é o processo de remoção de corpos estranhos e tecidos desvitalizados ou necróticos com o objetivo de limpeza (BLANES, 2004). O desbridamento pode iniciar o processo de cicatrização, pois ocorre a atração de plaquetas para o interior da ferida visando controlar a hemorragia e estas desencadeiam a cascata de coagulação e a primeira fase da cicatrização, a fase inflamatória (STEED, 2004).

Existem tratamentos naturais e de baixo custo utilizados no tratamento de feridas, dentre eles: Própolis, aloe vera, mel e açúcar, que é utilizado em feridas crônicas, infectadas e indolentes (SIMAS, 2010).

A utilização do açúcar no tratamento de feridas deve-se às propriedades de diminuir o edema local, reduzir a congestão vascular perilesional, melhorar sua oxigenação e irrigação, degradar a

fibrina dos tecidos desvitalizados, estimular os macrófagos, maturar o tecido de granulação, não ser absorvido e não causar ação residual (HADDAD et al., 1983).

Considerado o agente cicatrizante e antimicrobiano mais utilizado, pois apresenta propriedade de desbridamento da lesão, estimulo a granulação dos tecidos epiteliais, diminuição do odor das lesões, drenagem de pus, redução de edemas e diminuição do pH (HADDAD et al., 2000). Com isso, o uso do açúcar é indicado na fase inflamatória da cicatrização até o início da fase de reparação (SERAFINI, 2012).

O objetivo desse trabalho foi avaliar a eficácia da utilização do açúcar cristal açúcar como agente cicatrizante no tratamento de lesões cutâneas.

METODOLOGIA

Foi atendido mês de Março de 2019, no Município de Tanquinho, micro-região de Feira de Santana, no estado da Bahia, um ovino, macho, ½ Dorper X Santa Inês com histórico de mordedura por cão há 8 dias atrás. Ao exame físico, animal apresentava-se apático, desidratado e com extensa lesão corto – contusa (Foto 1), em membro posterior direito, com exposição óssea e de tecidos subjacentes na porção caudal do fêmur até a falange média, presença de tecido desvitalizado e crostas.

Após avaliação clínica realizou-se limpeza da ferida com solução fisiológica 0,9%, e seguiu-se com desbridamento para remoção de tecido não viável e de bactérias permitindo regeneração do tecido saudável subjacente. Posteriormente realizou-se curativo da ferida com açúcar cristal e bandagem. A troca de curativo foi realizada a cada 7 (sete) dias, sendo o uso do açúcar suspenso após 21 dias de procedimento.

No inicio do tratamento (23/03), a ferida apresentava bordas afastadas, com exposição óssea, e rubor intenso. Seguindo de melhora nos curativos seguintes (30/03, 02/04), houve regressão dos sinais inflamatórios, diminuição do espaço entre as bordas e presença de tecido epitelizado. No último curativo antes da alta médica (05/04), houve uma ótima cicatrização tecidual das bordas para o centro da ferida e com ausência total de sinais inflamatórios. Houve regressão total da lesão, sem recidivas.

Figura 1 – Evolução do processo cicatricial

RESULTADOS E DISCUSSÃO

Após a realização do procedimento de desbridamento, observou-se diminuição da inflamação local, renovação e reparação de tecido conjuntivo, assim como ausência de infecções. Ao avaliar a evolução do quadro clínico, aos 14 e 21 dias de procedimento, observou-se uma melhora significativa na dimensão da lesão, com maior evolução cicatricial a partir do dia 02/04, apresentando aspecto seco, de coloração rosada e com ausência de granulação, edema e exsudato. Logo, o açúcar age no

início do processo cicatricial, sendo indicado desde a fase inflamatória, até o início da reparação (SOUSA et al. 2017).

Segundo Lima et al (2012) e Guirro et al (2015), o açúcar possui propriedades antibacterianas naturais, corroborando com o processo de cicatrização das feridas. Sendo explicados pelo efeito osmótico desenvolvido pelo açúcar na membrana e parede celular bacteriana (HADDAD et al. 2000).

Por ser uma alternativa de baixo custo e de fácil acesso, o açúcar pode ser utilizado principalmente, por pequenos produtores, evitando o uso da antibioticoterapia e prevenindo a ocorrência de resistência bacteriana. Em contra partida, a apresentação do açúcar (cristalizado) dificulta sua fixação em algumas áreas, criando a necessidade da utilização de produtos como unguento para auxiliar na agregação do medicamento.

CONCLUSÕES

Com o presente trabalho, concluímos que além de ser um ótimo cicatrizante por estimular à circulação e debridar a área lesada, a utilização do açúcar cristal também permitiu prevenir e controlar a infecção na ausência da antibioticoterapia.

PALAVRAS-CHAVE: Pele; Lesão; antimicrobiano.

AGRADECIMENTOS

À comunidade de Tanquinho, pela oportunidade de trabalharmos e relatarmos acerca de um tema de grande relevância e pouco explorado.

REFERÊNCIAS

BLANES, L. Tratamento de feridas. Baptista-Silva JCC, editor. **Cirurgia vascular: guia ilustrado**. São Paulo: 2004.

BRANSKI, R.C., ROSEN, C.A., VERDOLINI, K., HEBDA, P.A. Biochemical markers associated with acute vocal fold wound healing: a rabbit model. **Journal of Voice**. v.19, n. 2, p. 283-289. 2005.

CAVALCANTE, L.C., MOREIRA, M.C., MOTA, O.M.L., TURATTI, E., VIANA, F.A.C., PEREIRA, S.L.S. Efeito da pedra umes no processo de cicatrização tecidual. **Braz J Periodontol**. v. 22, n. 1, p. 69-73: 2012.

CAVAZANA, W.C., SIMÕES, M.L.P.B., YOSHII, S.O., AMADO, C.A.B., RONCADA, E.V.M., CUMAN, R.K.N. Estudo comparativo da reação inflamatória de feridas tratadas com açúcar (sacarose) e compostos com ácidos graxos essenciais, em ratos – estudo preliminar. **Arquivos Catarinenses de Medicina.** V. 36, Suplemento 01. Paraná: 2007.

GUIRRO, E.C.B.P., PUNTEL, F.C., BEBBER, B.A. Efeito do açúcar em diferentes formulações na cicatrização por segunda intenção em ratos Wistar. **Veterinária em foco**. jul./dez.,v.13, n.1, p.3-10, Porto Alegre:2015.

HYTTEL,P., SINOWATZ F., VEJISTED, M. Essentials of Domestic Animals Embryology. 1 ed. China. Saunders Elsevier: 2010

SANTOS, D.L.N., PEIXOTO, R. Biofil: uso e avaliação clínica de uma película celulósica em lesões cutâneas. **Rev Brasileira de Cirurgia**, v.78, n.2, p.141-45, 1998.

HADDAD, M.C.L.; BRUSCHI, L.C.; MARTINS, E.A.P. Influência do açúcar no processo de cicatrização de incisões cirúrgicas infectadas. **Rev.latino-am.enfermagem**, Ribeirão Preto, v. 8, n. 1, p. 57-65, janeiro:2000.

HADDAD, M.C., VANNUCHI, M.T.O., CHENSO, M.Z.B., HAULY, M.C.O. Uso do Açúcar nas Feridas Infectadas**. Rev. Brasileira de Enfermagem**. n. 36, p. 152-163. 1983.

JUNQUEIRA,L.C., CARNEIRO, J. Histologia básica: Texto & atlas. 12 ed. Rio de janeiro: Guanabara Koogan, 2013.

TAZIMA, M.F.G.S.,VICENTE, Y.A.M.V.A., MORIYA, T. Biologia da ferida e cicatrização. **Medicina Ribeirão Preto**, v.41, n.3, p.259-64, Ribeirão Preto: 2008.

PORTO, G.G., SOUZA, B.L.M., SAMPAIO, D.O. Manejo de lesões por mordedura animal:relato de casos. **Rev. Cir. Traumatol. Buco-Maxilo-Fac**. out./dez., v.13, n.4, p. 39-44, Pernambuco: 2013.

SIMAS, S.M. O tratamento de feridas cutâneas em cães e gatos. **UFRGS– Faculdade de veterinária**. 2010.

STEED, D.L., Debridment. The **american Journal of Surgery**. v. 187, 5ed., p. 71-74. Maio. 2004. Disponível em: <https://www.sciencedirect.com/science/article/abs/pii/S0002961003003076> Acesso em: 01/09/2019 as 21:00.

SERAFINI, G.M.C. Açúcar granulado ou gel no tratamento de feridas em cães. **UFSM- programa de pós-graduação em medicina veterinária**. 2012.

SOUSA, H.C., GONÇALVES, L.P. O uso do açúcar no processo cicatricial de feridas em cães. **Simp.TCC/Sem.IC**. v.12, p. 2243-2248, Brasília:2017.

VERIFICAÇÃO DA EFICÁCIA DE CARRAPATICIDAS POPULARES NO TESTE DE BIOCARRAPATICIDOGRAMA

[VERIFICATION OF EFFECTIVENESS OF POPULAR CARRAPATICIDES IN THE BIOCARAPATICIDOGRAM TEST]

Leonardo Araújo Cavalcante[1]; Tayara Silva Serri[1]; Larissa Sabino de Sousa Rodeiro[1]; Ana Paula Reis Góes[1]; Jorge Raimundo Lins Ribas[2]

[1] Discentes do curso de Medicina Veterinária, União Metropolitana de Educação e Cultura – UNIME
[2] Docente do Curso de Medicina Veterinária da União Metropolitana de Educação e Cultura - UNIME
E-mail: cavalcantesleo@hotmail.com

INTRODUÇÃO

No Brasil, os carrapatos estão amplamente distribuídos em todas as regiões. E exercem diversos efeitos prejudiciais no hospedeiro, que vão desde lesão cutânea, anemia, inoculação de toxinas e, eventualmente, indução à morte, através de doenças como a erliquiose, babesiose e borreliose. Obviamente, tais efeitos variam conforme a espécie de carrapato, área geográfica e hospedeiro. Apresentam importância econômica, reduzindo a produtividade dos animais e para a saúde pública, na propagação de zoonoses.

Os carrapatos são artrópodes de classe Arachnida, ordem Acari e família Ixodidae e Argasidae. Todas as espécies requerem obrigatoriamente sangue de vertebrados e possuem significativo grau de especificidade podendo utilizar hospedeiros alternativos, incluindo o homem. No ambiente rural brasileiro e na periferia de áreas urbanas, é comum a presença de cães parasitados por *Amblyomma spp* e *Rhipicephalus sanguineus*. Nas extensas áreas de pastagens destinados à pecuária bovina, predomina o *Boophilus microplus*. Na pecuária equina, predominam *Amblyomma cajannense* e *Anocentor nitens*. Nas áreas de florestas nativas do Brasil, reflorestamento, cerrados, agrestes, bem como nas regiões de lavouras primitivas e descampados, existe um potencial de parasitismo para mais de 25 espécies conhecidas, pertencentes ao gênero *Amblyomma*, 6 espécies de *Ixodes*, 3 espécies de *Haemaphysalis* além de um número desconhecido de espécies do gênero *Ornythadorus*. Todas estas especies são parasitas de roedores, lagomorfos, marsupiais, carnívoros, cervídeos, répteis, aves, e potencialmente do homem.

São ectoparasitas potencialmente transmissores de agentes patogênicos e têm despertado o interesse na saúde pública por causa da sua participação na transmissão de doenças aos humanos, tidas como emergenciais e reemergenciais, muitas vezes letais. Tais como a febre maculosa, babesiose e doença de Lyme. Os carrapatos, quando infectados por esses agentes, possuem a capacidade de transmissão, e também atuam como reservatórios potenciais de patógenos.

O controle dos carrapatos pode ser feito através de práticas de manejo e produtos químicos, porém o uso dos mesmos acarreta cuidados essenciais. Fraga e colaboradores (2003) já mencionavam que o emprego de produtos químicos leva à custos elevados, ocorrência de resíduos

na carne e no leite (no caso do setor agropecuário), além do rápido desenvolvimento de resistência aos princípios ativos utilizados. Com o intuito de se tentar evitar essa resistência, tem-se feitos testes para avaliar a eficácia e sensibilidade, visando utilizar o princípio ativo mais correto. Tal teste é denominado biocarrapaticidograma. No teste, fêmeas teleóginas são banhadas com os carrapaticidas comerciais, na dose indicada pelos fabricantes. Após o banho, as fêmeas são mantidas sob condições ideais de temperatura e umidade, acompanhando-se o efeito do tratamento na sobrevivência e capacidade de produção de ovos.

No Brasil, o uso dos carrapaticidas constitui o principal instrumento de controle do carrapato. Apesar de ser usado amplamente e há muito tempo, o seu emprego é, sistematicamente, feito de maneira incorreta, sem considerar os conhecimentos básicos do ciclo do parasito, o que permitiria um controle estratégico. O controle estratégico aumentaria a eficiência e prolongaria a vida útil dos produtos (Furlong 1993, Rocha et al. 2006). Além do conhecimento do ciclo biológico desse parasito, também é fundamental conhecer, os fatores de manejo que podem influenciar na vida útil dos produtos carrapaticidas. Os principais fatores desencadeantes na seleção de indivíduos resistentes envolvem falhas na conservação, diluição e aplicação dos produtos, intervalos e método de aplicação que levam ao uso dos produtos em concentrações não letais aos carrapatos (Sutherst & Comins 1997). Portanto, são fatores importantes e relacionados ao manejo das drogas que devem ser detectados e corrigidos, a fim de proporcionar uma vida útil mais longa para os produtos ainda eficazes no controle desse ectoparasito.

O presente trabalho teve como objetivo fazer uma comparação em uma análise *in vitro*, dos fármacos: amitraz, piretróide e cipermetrina nas formas comerciais, em fêmeas teleóginas coletadas na cidade de Lauro de Freitas (BA).

METODOLOGIA

Foram coletadas manualmente, 32 fêmeas teleóginas de equinos, sem tratamento recente, em uma propriedade situada em Quingoma (Lauro de Freitas-BA), armazenadas em um recipiente plástico. A amostra foi encaminhada para o Laboratório de Parasitologia na faculdade UNIME, onde foi realizado o biocarrapaticidograma. O diagnóstico de resistência é realizado através desse teste, demostrando a sensibilidade dos carrapatos aos carrapaticidas convencionais. E qual tem eficácia no combate. Indicando também se há processo de resistência dos carrapatos aos produtos usados. Para a avaliação da sua eficácia, foram utilizados princípios ativos populares, usados por diversos proprietarios - amitraz e piretróide (cipermetrina e deltametrina). Foram selecionados os seguintes carrapaticidas de uso comercial: Barrage® (cipermetrina), Triatox® (amitraz) e Butox® (deltametrina).

Utilizou-se quatro béqueres, foram adicionados 250 mL de água em cada para diluição dos três medicamentos, e um béquer funcionou como controle. Os medicamentos foram diluídos conforme as indicações do fabricante, sendo feitas as devidas correções de proporção para o volume de 250 mL de água (Tabela 1).

Feita a diluição, as fêmeas teleóginas foram imersas nos béqueres durante dez minutos, inclusive as mantidas em água no béquer controle. Em seguida, foram retiradas do béquer e depositadas em papel toalha para secagem natural. As fêmeas ingurgitadas foram então armazenadas em 4 placas de Petri, sendo 8 fêmeas em cada placa, divididas em grupos correspondentes ao medicamento em que foram imersas e grupo controle, para que fossem avaliadas após 8 dias. Verificando-se a sensibilidade ou resistência (se houve sobrevivência e/ou oviposição).

RESULTADOS E DISCUSSÃO

As fêmeas teleóginas foram mantidas nas placas de Petri (Figura 1) por sete dias no laboratório, em temperatura ambiente, para avaliação de sensibilidade e resistência. As fêmeas contidas no grupo controle e as dos grupos imersos em Barrage® (cipermetrina) e Butox® (deltametrina) realizaram oviposição. Já as fêmeas do grupo imerso em Triatox® (amitraz) não realizaram oviposição. Foi observado apenas duas resistentes ao Barrage® (cipermetrina), assim como ao Butox® (deltametrina), quatro sobreviventes ao controle e apenas uma resistente ao Triatox® (amitraz). Com essa amostragem, obtém-se uma taxa de eficácia de 75% (6/8) do Barrage® e Butox®, 87,5% (7/8) do Triatox®.

Tabela 1 – Volume utilizado dos carrapaticidas comerciais em 250 mL de água

Apresentação comercial	Volume (mL)
Barrage®	0,25
Triatox®	0,50
Butox®	0,25

Figura 1 - Armazenamento das fêmeas teleóginas em placas de Petri

Farias et al. (2008) relatou que, nos últimos anos, em razão do aumento da resistência aos piretroides, estes foram substituídos pelas formamidinas (amitraz), com os inconvenientes de ter baixa ação inseticida, não atuar em pH ácido e já existirem populações resistentes a esses produtos, que precisavam ser controladas por meio da utilização de endectocidas e fluazuron. A resistência ao amitraz é descrita por vários autores no Brasil (MENDES et al., 2001b; SANTOS et al., 2008). Os casos de resistência ao amitraz têm sido pontuais e com uma lenta disseminação (MENDES et al., 2001b, GEORGE et al., 2004).

Com o objetivo de realizar o controle de *R. sanguineus* em um canil experimental, Paz et al. (2008) encontraram resultados semelhantes ao presente trabalho, quando realizaram testes *in vitro* utilizando amitraz e deltametrina. O amitraz apresentou eficácia de 100%, ocorrendo a inibição da ovipostura das teleógenas, diferindo da deltametrina que não apresentou eficácia, o que pode estar relacionado ao uso de tal produto no ambiente de coleta dos carrapatos.

Alves e Oliveira (2005) avaliariam que as bases químicas testadas variaram amplamente nos seus percentuais de eficiência. Encontrando resultados cuja menor eficiência observada foi da deltametrina (0,44%). A eficiência máxima (100,00%) foi observada para o carrapaticida deltametrina e as associações cipermetrina-diclorvos e triclorfon-coumafós-cyfluthrin. O amitraz apresentou eficiência máxima de 98,64%.

CONCLUSÕES

Conclui-se que ineficiência no controle dos carrapatos por meio da aplicação da maioria dos acaricidas continua sendo um desafio para as empresas, os pesquisadores e principalmente para os médicos veterinários. Nas amostras coletadas e testadas, constatou-se uma eficácia de 100% apenas no carrapaticida de uso comercial Triatox® (amitraz), com inibição da oviposição de 8/8 fêmeas teleóginas testadas. Já nas amostras em que foram utilizadas a Barrage® (cipermetrina) e o Butox® (deltametrina), observou-se a oviposição das fêmeas.

Palavras-chave: carrapatos; teleóginas; oviposição.

AGRADECIMENTOS

Agradecemos à equipe do Laboratório de Parasitologia da Unime, pela atenção na realização do estudo. À propriedade em Quingoma, região em Lauro de Freitas-BA, que disponibilizou os equinos para coleta das fêmeas teleóginas. Por fim, à União Metropolitana de Educação e Cultura, pelo incentivo na realização dos artigos científicos.

REFERÊNCIAS

ALVES, Duzeneu. C.; OLIVEIRA, Paulo R. **Avaliação in vitro da eficácia de acaricidas sobre Boophilus microplus (Canestrini, 1887) (Acari: Ixodidae) de bovinos no município de Ilhéus, Bahia, Brasil**. Ciência Rural, vol. 35, núm. 6, pp. 1386-1392, 2005.

FRAGA, A.B. et al. **Análise de fatores genéticos e ambientais que afetam a infestação de fêmeas bovinas da raça Caracu por carrapatos (Boophilus microplus).** Revista Brasileira de Zootecnia. v. 32, n. 6, p.1578-1586, 2003.

NETO, Sebastião F. P.; TOLEDO-PINTO, Eliane A. **Análise da Eficiência de carrapaticidas contra *Boophilus microplus* em gado leiteiro.** Revista cientifica Eletrônica de Medicina Veterinária, ano V, número 9, julho de 2007, periódico semestral.

PAZINATO, Rafael; Silva, Aleksandro S. Biocarrapaticidograma: **Uma técnica a serviço do produtor.** SB Rural, edição 88, ano 4.

POZZATTI, P.N. et al. **Avaliação da Melia azedarach sobre carrapatos de bovinos em biocarrapaticidograma**. PUBVET, Londrina, V. 6, N. 2, Ed. 189, Art. 1272, 2012.

SANTOS, Tánia R. B.; FARIAS, Nara A. R.; CUNHA FILHO, Nilton A. C.; PAPPEN, Felipe G,; VAZ JUNIOR, Itabajara S. **Abordagem sobre o controle do carrapato *Rhipicephalus (Boophilus) microplus* no sul do Rio Grande do Sul.** Pesquisa Veterinaria Brasileira 29(1): 65-70. Faculdade de veterinária, Universidade Federal de Pelotas.

SANTOS, Tánia R. B.; FARIAS, Nara A. R.; CUNHA FILHO, Nilton A. C.; PAPPEN, Felipe G,; VAZ JUNIOR, Itabajara S. **Análise *in vitro* da eficácia do amitraz sobre populações de *Rhipicephalus (Boophilus) microplus* (Conestrini, 1887) da região sul do Rio Grande do Sul**. Revista Brasileira de Parasitologia Veterinária, Jaboticabal, v. 18, supl. 1, p. 54-57, dez. 2009

SÍNDROME DO MEGAESÔFAGO POR INGESTÃO DE CORPO ESTRANHO EM CÃO – RELATO DE CASO

[FOREIGN BODY INGESTION MEGAESOPHAGUS SYNDROME IN DOG - CASE REPORT]

Gláucia da Silva Portela[1]; Bruna Maia Melo Vilas Boas[2]; Mila Araújo Mendonça[2]; Egberto de Almeida Cardoso Neto[2]; Ana Cláudia Raposo[3]

[1]Médica Veterinária
[2]Outros participantes médicos veterinários autônomos
[3]Docente do curso de Medicina Veterinária – UNIFACS
E-mail: glaucia.portela@outlook.com

INTRODUÇÃO

A síndrome do megaesôfago é uma doença multifatorial, que provoca a dilatação do tubo esofágico e desencadeia uma hipomotilidade do órgão, desta forma, uma vez que há comprometimento na deglutição e peristaltismo do órgão, este torna-se flácido e dilatado (WASHABAU, 2004; CHARLES, 2015). A motilidade do esôfago fica reduzida ou ausente, o que pode contribuir para acúmulo de líquido e alimento na cavidade esofágica (WILLARD, 2006; CELANO et al., 2007).

O megaesôfago possui origem primária, secundária ou idiopática (ANDRADE, 2007; QUINTAVALLA et al., 2017). A enfermidade de forma primária dar-se por condições congênitas, a forma idiopática não tem origem definida e o megaesôfago secundário está associado a traumas, obstruções ou disfunções que alteram as funções motoras (ALVES et al., 2013; WASHABAU, 2004). Algumas raças de cães são descritas como predisponentes, como dog alemão, golden retrivier e pug (STURGESS et al., 2001). Em gatos esta patologia é considerada rara, a raça siamesa a mais predisposta. Acredita-se que o megaesôfago em gatos seja considerado raro, pela presença de fibras musculares lisas na região esofágica (ANDRADE, 2007).

Os principais sinais clínicos são anorexia, regurgitação de alimento e água, ptialismo e dor associado à manipulação da região esofágica (LONGSHORE, 2008; GERMAN, 2005). O diagnóstico é feito com base na anamnese, exame físico e exames complementares, o principal exame para diagnóstico é a radiografia contrastada com sulfato de bário (SPILLMANN, 2007; WASHABAU, 2004).

Até o momento não existe terapêutica que solucione a debilidade esofágica, é estabelecido tratamento dietético para evitar a piora da dilatação do esôfago (TANAKA, 2010; WILLARD, 2006). O animal deve ser alimentado com ração pastosa, em estação, com auxílio de plataforma elevada em 45 ou 90°, o animal deverá ser mantido em estação durante 10 minutos após a refeição, a fim de evitar acúmulo de alimento no esôfago, consequentemente, episódios de êmese (TILLEY, JUNIOR, 2008; WILLARD, 2006; WASHABAU, 2004).

Este trabalho tem o objetivo de relatar um caso clínico de um canino com diagnóstico de síndrome do megaesôfago por ingestão de corpo estranho, seu exame clínico e procedimentos complementares.

METODOLOGIA

Uma cadela, raça lulu da pomerânia, 3 anos e 5 meses de idade, fértil e pesando 1,8kg, foi atendida no dia 21/07/2018 na CLIVEPA – Hospital Veterinário de Patamares, (Salvador-BA), com quadro de êmese. Tutora relatou 8 episódios de vômito contendo espuma e o último com presença

de sangue. Ao exame físico o animal apresentava sensibilidade durante a palpação da região esofágica, sensibilidade abdominal leve, valores de frequência cardíaca de 96bpm (batimentos por minuto), frequência respiratória de 40mrpm (movimentos respiratórios por minuto), tempo de preenchimento capilar de 2 segundos e temperatura 38°C, normohidratado, mucosas normocoradas, linfonodos sem alterações, demais parâmetros sem alterações.

O animal foi internado, submetido a exames laboratoriais (hemograma e dosagens bioquímicas de creatinina, fosfatase alcalina, alanina aminotransferase e uréia) e de imagens (exame ultrassonográfico da região abdominal, ecodopplercardiograma e radiografias do tórax, projeção ventrodorsal e ventro-lateral esquerdo e radiografia contratada do esôfago na projeção lateral esquerdo). Foi protocolado Ranitidina 1mg/kg BID, Ondasentrona 0,11mg/kg TID e Citrato de Maropitant 1mg/kg SID.

Durante a internação a paciente apresentava-se hipoativa, anorética, aquesia, ruído durante a ausculta pulmonar, temperatura de 35.1°C, abdômen distendido e episódios de regurgitação. Ao hemograma fora detectada anemia, discreta neutropenia e hiperproteinemia; aos exames bioquímicos: fosfatase alcalina (valor encontrado: 403UI/L; valor de referência: 20 - 156 UI/L) e ureia (valor encontrado: 118mg/dL; valor de referência: 21,4-59,92mg/dL). Aos resultados dos exames de imagem: no laudo radiológico do tórax, na projeção ventro dorsal e lateral esquerdo, houveram achados compatíveis com pneumonia. O laudo radiológico contrastado do esôfago com projeção lateral esquerdo evidenciou material contrastado dilatando o esôfago cervical e torácico, que reduzia abruptamente a silhueta cardíaca caudal, compatível com a suspeita diagnóstica de megaesôfago secundário a obstrução esofágica. No laudo ultrassonográfico e ecodopplercardiograma não houve evidências dígnas de nota, desta forma a fechar os exames complementares solicitados na fase inicial.

A paciente foi submetida a endoscopia, para isto fez-se indução anestésica com Propofol® (5mg/kg), manutenção anestésica inalatória (com isoflurano e oxigênio 100%. Ato contínuo, foi constatado presença de material sugestivo de osso de galinha já em estágio avançado de decomposição na região esofágica cervical. Diante da degeneração, o material foi então compelido para o estômago a fim da expulsão ocorrer por via digestiva, considerando-se a integridade do intestino. Observou-se necrose de 360° na região esofágica onde continha o corpo estranho. O protocolo pós-endoscopia deu-se com Ranitidina 1mg/kg, Omeprazol 0.5mg/kg, Sucrafilm 0,5g/animal e Dexametasona 0,25mg/animal, com intuito de evitar a contração da musculatura, consequentemente gerar estenose.

Posteriormente a paciente apresentou melhoras nos parâmetros fisiológicos, ausência de dor abdominal, contudo, houve continuidade de anorexia, sendo alimentada com ração pastosa hipercalórica de forma forçada e muito hipoativa. Foi coletado material para novo hemograma e bioquímico (uréia, creatinina, fosfatase alcalina e alanina aminotransferase). Nove dias após internação, o animal apresentou episódio de convulsão de quinze segundos, e ao exame físico apresentou icterícia, incoordenação motora, normoúria, normoquesia, flebite em membro torácico, glicemia em 55mg/dl (valor de referência em cão 70-110mg/dl), fora então realizada a suplementação do soro com glicose. O resultado do exame laboratorial indicava o início de sepse, decorrente da necrose esofágica. Ao hemograma, observou-se achados valores diminuídos de hemácias (valor encontrado: 2.700.000mm3; valor de referência: 5.400.000 - 7.800.000mm3), hemoglobina (valor encontrado: 6,3g%; valor de referência: 13-19g%), hematócrito (valor encontrado: 19%; valor de referência: 37-54%), trombocitopenia (valor encontrado: 86.000mm3; valor de referência: 160.000-430.000mm3), fosfatase alcalina aumentada (valor encontrado: 538UI/L; valor de referência: 20 - 156 UI/L), transaminase glutâmico-pirúvica diminuída (valor encontrado: 18UI/L; valor de referência 21-86 UI/L) e ureia aumentada (valor encontrado: 100mg/dL; valor de refereência: 21,4-59,92mg/dL). Fora então adotado protocolo conservativo, solicitado hemograma a cada 48 horas para controle da infecção, bioquímicos bilirrubina total, direta e indireta e foi protocolado antibiótico a base de cefalotina.

30/07/2018	Hemácia	Hemoglobina	Hematócrito	Leucócitos	Neutrófilos Totais	Linfócitos	Plaquetas
Valor Normal	5.400,000 - 7.800.000mm3	13 - 19g%	37 - 54%	7.000 - 14.000	3.600 – 12.210	1.000 – 4.800	160.000 – 430.000mm3
Valor Achado	2.700.000mm3	6,3g%	19%	15.500	10695	3875	86.00mm3

Dez dias após o internamento a paciente apresentava icterícia severa, anorexia, hipoatividade, respiração profunda, contudo, apresentou melhora no quadro da pneumonia. O resultado do exame bioquímico da bilirrubina total apresentou-se aumentada (6,18 mg/dL), bilirrubina direta 2,21 (mg/dL) e bilirrubina indireta (3,97mg/dL). Perante os resultados dos exames laboratoriais, associado ao quadro clínico apresentado pela paciente, foi realizada transfusão de sangue total fresco.

01/08/2018	Hemácia	Hemoglobina	Hematócrito	Leucócitos	Neutrófilos Totais	Linfócitos	Plaquetas
Valor Normal	5.400,000 - 7.800.000mm3	13 - 19g%	37 - 54%	7.000 - 14.000	3.600 – 12.210	1.000 – 4.800	160.000 – 430.000mm3
Valor Achado	4.900.00mm3	11,3g%	34%	40.400	28684	8484	82.000mm3

Dia 01/08/2018, ao exame físico a paciente apresentou quadro estável, normohidratada, normorexia, ausência de dor abdominal, normoúria, mucosas menos ictéricas, ativa, mantida em fluidoterapia para manutenção. Em novo hemograma apresentou melhora do quadro geral, com leve anemia (hemácias - 4.900.000mm³ e hemoglobina - 11,3g%), leucograma apresentando leucocitose, neutrofilia (bastão 7272, segmentado 21412 e neutrófilos totais 28684) linfocitose (8484), monocitose (1616), trombocitopenia (82.000mm3) e hiperproteinemia (8,2g/dl). O animal apresentou quadro estável a partir do dia 02/08/2018 voltando a se alimentar de forma forçada, foi solicitada a alta pedida pela tutora.

A paciente deu entrada na DIAGNOVET – Hospital Veterinário, localizado no bairro do Rio Vermelho (salvador-BA) no dia 08/08/2018 para realizar radiografia da região torácica contrastada com sulfato de bário, projeção ventrodorsal e laterolateral. O laudo do exame apontou estenose esofágica e/ou corpo estranho com retenção de contraste em topografia de esôfago. Após dois dias a paciente retornou para o hospital localizado no rio vermelho, com o intuito de realização da endoscopia para dilatação do esôfago por meio da utilização do balão esofágico. O protocolo anestésico foi o mesmo ao anterior. A estenose estava localizada próxima da cárdia, e após a dilatação do esôfago, foi possível a visualização da cárdia, que não era possível anteriormente devido a estenose.

O animal foi mantido internado, com o objetivo de monitoração. Foi estabelecido protocolo de medicação Ranitidina 1mg/kg BID, Sucralfato 0,5g/animal BID, Omeprazol 0,5mg/kg SID, Domperidona 0,05mg/kg BID, Amoxicilina com Clavulanato de Potássio 15mg/kg SID, Prednisolona

0,5mg/kg SID, Ceftriaxona 25mg/g BID e metronidazol 15mg/kg BID. O animal foi alimentado com ração pastosa diluída em água a cada 6 horas durante 10 dias. A paciente recebeu alta dia 20/08/2018, foi recomendado alimentação com ração pastosa por 10 dias, logo após esse período foi liberada para alimentar-se com ração seca, sendo enfatizada a importância das refeições serem realizadas com auxílio plataforma para comedouro e bebedouro, assim como fracionar a quantidade do alimento oferecido, evitar fornecer grande quantidade de ração em uma única refeição com a intenção de evitar que o animal regurgite.

Para domicilio foi prescrito Ranitidina BID durante 10 dias, Domperidona BID durante 5 dias, Metronidazol e Sulfadimetoxina suspensão BID durante 5 dias, Omeprazol SID durante 7 dias. Após dez dias fora realizada reavaliação, durante o exame clínico o animal apresentou valores fisiológicos dentro do padrão de normalidade, e a tutora relatou que o animal estava ativo, comendo sem dificuldade e sem manifestar sinal de dor, sem alterações na urina e fezes, negou episódios de vômito e relatou que o animal fazia uso de plataforma como auxílio para comedouro e bebedouro.

Todas as informações presentes neste relato foram disponibilizadas de forma consensual pela tutora, CLIVEPA e DIAGNOVET.

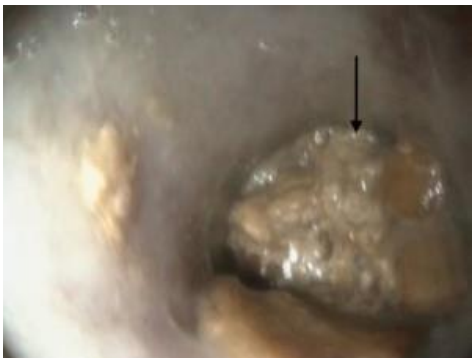

Figura 1- Esôfago com obstrução: alimento (seta) escondendo o osso.

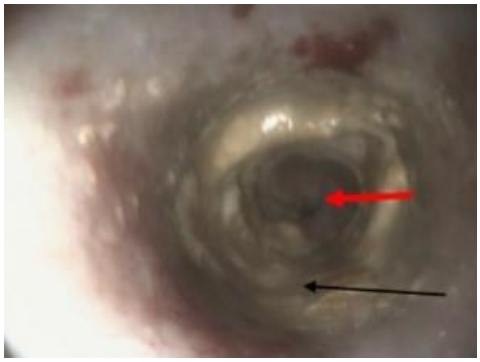

Figura 2- Esôfago após deslocamento do alimento e corpo estranho para o estômago. Halo esbranquiçado no local do corpo estranho (seta preta) e cárida (seta vermelha). Paredes esofágicas com áreas avermelhadas. Áreas esbranquiçadas possivelmente pela compressão da mucosa formando úlceras.

Figura 3- Esôfago com estenose (seta), não é possível visualizar o cárdia.

Figura 4- Passagem da sonda para dilatação do órgão com auxílio do balão (seta).

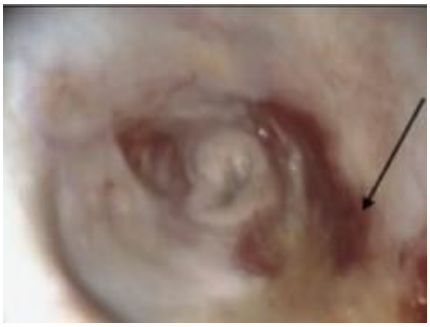

Figura 5- Após dilatação, a região permite visualização do cárdia. Seta aponta para local em que antes havia estenose.

RESULTADO E DISCUSSÃO

Consoante a Dimski e Sherding, (2003) o megaesôfago pode ser descrito como dilatação e disfunção do esôfago, apresenta como principal sinal clínico a regurgitação de alimento. Dentre os achados clínicos apresentados pelo animal deste relato, destaca-se a regurgitação após a ingestão de água e alimentos, e dor durante a palpação esofágica.

Bojrab (2005), descreve o megaesôfago por ingestão de corpos estranhos mais comum em animais jovens, diante do hábito alimentar desordenado, mas afirma que a síndrome pode ocorrer em qualquer idade, bem como em qualquer espécie animal. Embora o megaesôfago secundário adquirido ser mais comumente descrito em animais jovens, foi possível observar a ocorrência em animais adultos, onde a causa da síndrome foi gerada pela oferta de osso de galinha pela tutora do animal, logo podemos afirmar que nem sempre a síndrome ocorrerá pelo hábito alimentar desordenado, como o autor supracitado afirmou.

Fossum (2014), afirma que a permanência de corpos estranhos no esôfago pode gerar pressão em excesso no órgão ou provocar necrose por perfuração. No relato foi possível confirmar está informação, a necrose esofágica apresentada pelo animal, foi originada a partir da permanência da presença do material que desencadeou um quadro de sepse, consequentemente estenose do órgão.

Consoante a Washabau (2004), que afirma sobre a eficácia do exame radiográfico com sulfato de bário para diagnóstico da síndrome, neste estudo foi possível constatar tal afirmação, pois, a partir deste exame, fora possível adotar a melhor conduta clínica de acordo com o diagnóstico obtido.

O exame endoscópico é destinado ao diagnóstico e também ao tratamento da síndrome esofágica (SPILLMANN, 2007). Corroborando o autor supracitado, a endoscopia foi fundamental como método de diagnóstico da necrose e tratamento a partir da dilatação do órgão estenosado. De acordo com Sherding e colaboradores (1999), a dilatação esofágica através do uso do balão dilatador é oneroso, e está sujeito a promover problemas como hemorragias e ruptura do órgão. Divergindo do autor aludido, a paciente não apresentou nenhum transtorno ou complicação durante a pós o procedimento.

De acordo com German (2005), a solução ou convalescença poderá acontecer se a origem da causa do megaesôfago secundário adquirido for debelada com êxito. No caso em questão, o animal apresentou melhora clínica após remoção do corpo estranho, e houve piora pouco tempo depois, pois o animal apresentou necrose, contudo, a resolução da estenose esofágica através da dilatação com balão esofágico, fez com que o animal se mantivesse estável, sem apresentar histórico de êmese ou quaisquer tipos de distúrbios gastrointestinais.

CONCLUSÃO

O tratamento instituído através da dilatação esofágica com auxílio do balão esofágico mostrou-se eficiente. O tratamento conservador implementado a partir de fracionar o alimento oferecido e fornecer com auxílio de plataforma elevada, evidenciou diminuição dos episódios de regurgitação. Atualmente o animal não apresenta distúrbio esofágico e não houve rescindida em relação a estenose esofágica.

PALAVRAS-CHAVE: Endoscopia; Estenose Esofágica; Radiografia contrastada.

REFERÊNCIAS

ALVES, N.M. et al. **Megaesôfago congênito em cão**. PUBVET, Londrina, V. 7, N. 23, Ed. 246, Art. 1627, dez. 2013.

ANDRADE, S. F. Megaesôfago secundário à miastenia grave em uma cadela da raça Pastor Alemão. **Semina: Ciências Agrárias**, v. 28, n. 3, p. 477-482, 2007.

BOJRAB, M. J. **Técnicas atuais em cirurgia de pequenos animais.** Editora Roca, São Paulo, 2005.

CELANO, R. M. G. et al. Avaliação nutricional pré-operatória dos pacientes com megaesôfago não-avançado. **Revista do Colégio Brasileiro de Cirurgiões**, v. 34, n. 3, p. 25-31, 2007.

CHARLES HV. **Diseases of the motor units. In: small animal critical care medicine** (Silverstein D and Hopper K, eds). 2nd Ed. W.B. Saunders, Philadelphia, USA pp:442-7, 2015.

DIMSKI, D. S.; SHERDING, R. G. **Doenças gastrointestinais: regurgitação**. In: FENNER, W. R. Consulta rápida em clínica veterinária. 3. ed. Rio de Janeiro: Guanabara Koogan, Cap. 20, p. 247-249, 2003.

FOSSUM, T.W. **Cirurgia de pequenos animais**. São Paulo: Roca, Cap 20, p. 441, 2014.

GERMAN, A. J. How treat megaesophagus. In: **NORTH AMERICAN VETERINARY CONFERENCE**, 19. Orlando. Proceedings… Orlando: North American Veterinary Conference, 2005.

LONGSHORE, R. C. Megaesôfago. In: TILLEY, L. P.; SMITH, F. W. K. **Consulta Veterinária em 5 minutos: canina e felina**. 3. ed. São Paulo: Manole, 2008. p. 950-951.

QUINTAVALLA F, MENOZZIA A, POZZOLI C, et al., 2017. **Sildenafil improves clinical signs and radiographic features in dogs with congenital idiopathic megaesophagus**: a randomized controlled trial. Vet Rec 180:404.

SHERDING, R. G.; JOHNSON, S. E.; TAMS, T. R. Esophagos-copy. In: TAMS, T. R. **Small animal endoscopy**. 2. ed. St. Louis: Mosby, 1999. p. 39-96

SPILLMANN, T. ***Esophageal diseases diagnostic and therapeutic approach***. In: *ANNUAL WSAVA CONGRESS*, 32., 2007, Sydney. Proceedings... Sydney: *Wsava Congress*, 2007.

STURGESS, C.P.; CANDIFIELD, P.J.; GRUFFYD-JONES, T.J.; STOKES, C.R.A*Gross and microscopical morphometric evaluation of feline large intestinal anatomy**. Journa l of Comparative Pathology***, Exeter, v.124, n.4, p.255 – 264, 2001.

TANAKA, N. M.; HOOGEVONINK, N.; TUCHOLSKI, A. et al. Megaesôfago em cães. **Revista Acadêmica de Ciências Agrárias e Ambiental**, volume 8, número 3, p.271-279, 2010.

TILLEY, L. P.; JUNIOR, F. W. K. S. **Consulta Veterinária em 5 Minutos: espécies canina e felina.** 3. ed. Barueri: Manole, 2008.

WASHABAU, R. J. **Doenças do esôfago**. In: ETTINGER, S. J.; FELDMAN, E. C. Tratado de medicina interna veterinária: doenças do cão e gato. 5. ed. Rio de Janeiro: Guanabara Koogan, 2004. p. 1205-1214.

WILLARD, M. D. **Distúrbios da cavidade oral, faringe e esôfago**. In: COUTO, C. G.; NELSON, R. W. Medicina interna de pequenos animais. 3. ed. Rio de Janeiro: Elsevier, 2006. p. 398-399.

UTILIZAÇÃO DA AUTO – HEMOTERAPIA EM OVINOS COM ECTIMA CONTAGIOSO NO MUNICÍPIO DE TANQUINHO – BA: RELATO DE CASO

[USE OF AUTO - HEMOTHERAPY IN ECTIMA CONTAGIOUS SHEEP IN TANQUINHO CITY – BA: CASE REPORT]

Hugo Cartibani Miranda Cruz[1]; Natália de Figueiredo Almeida[2]; Vanessa Soares de Oliveira[2]; Lívio Emanuel Mascarenhas Freitas[3]

[1]Graduando em Medicina Veterinária na Universidade Federal da Bahia (UFBA) e membro do Grupo de Estudo em Reprodução Animal da UFBA (GERA)
[2]Graduandas em Medicina Veterinária na Universidade Salvador (UNIFACS).
[3]Médico Veterinário, Preceptor de Medicina Veterinária (UNIFACS) e Orientador do Grupo de Estudo de Ruminantes (GERFACS)

E-mail: hcartibani@gmail.com

INTRODUÇÃO

A ovinocultura no Brasil é um setor bastante representativo economicamente. Dados do Instituto Brasileiro de Geografia e Estatística (IBGE) de 2005, estimam que o país é detentor de 15,5 milhões animais, onde o dinamismo está concentrado primariamente no mercado da carne, couro e lã. Inicialmente a atividade se concentrava na região Sul, porém o setor passou por grandes alterações na década de 1990, onde houve a introdução de raças especializadas, melhoramento genético e técnicas produtivas eficientes, relativizando o crescimento exponencial desta atividade no Nordeste brasileiro e gerando novas possibilidades de incremento lucrativo.

O ectima contagioso, ou boqueira, é uma doença viral que acomete preferencialmente pequenos ruminantes, gerando grandes impactos econômicos no setor produtivo ovino. O vírus Orf de caráter epiteliotrópico, é pertencente à família *Poxviridae*, possui disposição mundial e pode causar infecções cruzadas em outras espécies, inclusive o homem, tendo caráter zoonótico (MOSS, 2007).

No Brasil, a enfermidade possui grande distribuição, havendo relatos nos principais estados onde a ovinocultura representa atividade econômica importante. A Bahia realizou o primeiro isolamento do vírus Orf no ano de 2012, em relato de caso de SARDI (2012), na região do Semiárido. Hoje é rotineiramente encontrada em muitas propriedades dentro do estado, sendo comum a sua apresentação em forma de surtos e hostiliza principalmente indivíduos jovens e imunodeprimidos (HOSASNAMI et al., 2009).

Clinicamente se identifica através de lesões presentes nas comissuras labiais, onde pode se restringir a esta região, ou evoluir para casos graves com acometimento de região periorbital e perinasal, sendo comum a agressão primária com formação de vesículas e pápulas, podendo haver infeções bacterianas associadas com secreções pustulares. Posteriormente, estas pústulas dão lugar a lesões crostosas que recobrem a pele e caem no ambiente, disseminando o vírus, que fica viável por grandes períodos de tempo (ABU et al., 2009).

O Ectima contagioso, como grande parte das doenças virais, é autolimitante e garante ao rebanho imunidade adquirida por longos períodos (MOSS, 2007), porém, as lesões na pele, além de estressar o indivíduo, predispõe à ocorrência de infecções bacterianas importantes, miiases e geram perdas econômicas significativas.

Apesar de possuir ampla distribuição, não existe tratamento padrão instituído para os casos de Ectima contagioso, sendo utilizadas abordagens terapêuticas alternativas. Diante tal situação, é muito importante o estabelecimento de medidas profiláticas efetivas para o controle dentro do rebanho, como a instituição de quarentenas e o emprego da vacinação periódica. O método terapêutico tradicionalmente utilizado e divulgado em diversos boletins técnicos informativos consiste na escarificação das lesões com iodo glicerinado.

Desta maneira, o presente trabalho ratifica o tratamento auto-hemoterápico como incremento imunológico quantioso para os casos de Ectima Contagioso, sendo uma alternativa barata e eficiente, em que consiste na aplicação do sangue coletado do próprio indivíduo por via subcutânea ou intramuscular, com o objetivo de estimular a ação do Sistema Monocítico Fagocitário (LEITE et al., 2008).

METODOLOGIA

No mês de Março de 2019, no Município de Tanquinho, micro-região de Feira de Santana, no estado da Bahia foram atendidos 100 animais da espécie ovina, mestiços Santa-Inês x Dorper, sendo 96 fêmeas, com idade entre 6 e 24 meses com histórico de lesões pustulares e crostosas em comissura labial e fossa nasal. Na anamnese, o produtor relata que os animais foram recém-adquiridos, dentro da localidade, porém de produtores distintos e em um mesmo período. Foi relatado também ausência de quarentena na propriedade e superlotação. Ao exame clínico, observaram-se lesões pustulares, crostosas e ulcerativas na comissura labial e fossa nasal (Foto 1), onde ocasionalmente as lesões se estendiam para região periorbital e pontas de orelhas.

Foto 1 – Lesões pustulares e crostosas em comissura labial e fossa nasal

Diante da história clínica e anamnese, obteve-se a suspeita clínica para Ectima Contagioso e instituiu-se o protocolo terapêutico imediato através do desbridamento mecânico das feridas (Foto 2), utilizando-se solução de iodo 10% acrescido de glicerina (1:1) e auto – hemoterapia, ambos durante 21 dias e cada 7 dias.

Foto 2: - Desbridamento mecânico

No protocolo da auto – hemoterapia foi realizada coleta de sangue de veia jugular e aplicação imediata por via intramuscular profunda, entre os músculos semitendinoso e semimembranoso. Para cada animal, o tratamento respaudou-se em 5 mL de sangue autógeno.

RESULTADOS E DISCUSSÃO

Os resultados obtidos se apresentaram em concordância com o autor NETO et al., em trabalho publicado em 2009, onde, sete dias após a primeira aplicação, observou-se redução significativa nas lesões visualizadas. Ao final deste período, não foram identificadas mais vesículas, pústulas e pápulas, se mostrando presentes apenas lesões crostosas.

Após quatorze dias do tratamento inferido, foi observada regressão total das lesões nos animais, onde se apresentaram em um bom estado geral de saúde. Até o presente momento, nenhum animal apresentou reincidência do agravo, permanecendo em estado de saúde adequado.

Entretanto, para a efetiva condução e sustentação da técnica utilizada, sugere-se novos estudos na área como fomento para ações seguras, assim como quantificar e qualificar os efeitos da técnica.

Ratifica-se o emprego de quarentena adequada para que os animais recém-introduzidos não transmitam doenças infecciosas para o rebanho, levando em conta que a mistura de diferentes rebanhos em espaço único e superlotado favoreceu a ocorrência e morbidade da doença em questão.

CONCLUSÕES

A auto-hemoterapia foi considerada um método extremamente oportuno e aparentemente eficaz dentro das condições estipuladas. O principal benefício da técnica consiste em aumentar a imunidade do animal contra o patógeno, dando-lhe condição de diminuir o tempo de regressão da doença e servindo como tratamento alternativo para os casos de Ectima contagioso.

PALAVRAS-CHAVE: Ovinos; Poxviridae; Boqueira; Hemoterápico.

AGRADECIMENTOS

À comunidade de Tanquinho, pela oportunidade de trabalharmos e relatarmos acerca de um tema de grande relevância e pouco explorado.

REFERÊNCIAS

ABU, E. M.; HOUSAWI, F. M. Drastic cutaneous multi-focal orf infection in goats, causing severe dysfunctioning. **Rev Sci Tech**. 2009; 28(3):1020-9.

HOSASNAMI, M.; SCAGLIARINI, A.; BHANUPRAKASH, V.; MCINNES, C. J.; SINGH, R. K. Orf: an update on current research and future perspectives. **Exper Rev Anti Infect Ther**. 2009; 7(7):879-93. 3.

IBGE. **Pesquisa Pecuária Municipal**, 2005. Disponível em: <http://www.ibge.gov.br/home/estatistica/economia/ppm/2005> Acesso em: 29/08/2019, às 21:00.

LEITE, D. F.; BARBOSA, P. F.T.; GARRAFA, V. Auto-hemoterapia, intervenção do estado e bioética. **Revista Associação Med. Bras**., V.54, n.2, p. 183-188, 2008

MOSS, B. Poxviridae: **The viruses and their replication**. In: Fields Virology. Philadelphia: Wolters Kluver/ Lippincott Williams; 2007. p.2905-46.2.

NETO, J. H. F.; et al. **Auto-hemoterapia em caprinos com ectima contagioso**. 2009. Disponível em: <http://www.instituteofscience.com/goats_cured_skin_disease.pdf> acesso em 29/08/2019, às 22:52.

SARDI SI, NETO ALM, OLIVEIRA A, AGAPITO R, SERAFIM W, SAMPAIO M, et al. Primeiro relato do vírus Orf em rebanhos caprinos do semiárido brasileiro. **Rev Inst Adolfo Lutz**. São Paulo, 2012; 71(3):597-600.

UTILIZAÇÃO DA PREDNISOLONA ASSOCIADO A OVARIOHISTERECTOMIA NO TRATAMENTO DE HIPERPLASIA MAMÁRIA FELINA: RELATO DE CASO

[USE OF PREDNISOLONE ASSOCIATED WITH OVARIOHISTERECTOMY IN THE TREATMENT OF FELINE MAMMARY HYPERPLASIA: CASE REPORT]

Ariane Conceição Melhor[1]; Nataníele de Almeida Rios[1]; Marcus Vinícius Lima David[2]; Widison do Carmo de Oliveira[3]; Cínthia Oliveira de Araújo Barreto [4]; Marília Carneiro de Araújo Machado[4]

[1]Aprimoranda em Clínica Cirúrgica de Pequenos Animais da Clínica Veterinária da União Metropolitana para o Desenvolvimento da Educação e Cultura (UNIME)
[2]Aprimorando em Anestesiologia Veterinária da Clínica Veterinária da União Metropolitana para o Desenvolvimento da Educação e Cultura (UNIME)
[3]Graduando do Curso de Medicina Veterinária da União Metropolitana para o Desenvolvimento da Educação e Cultura (UNIME)
[4]Docente do Curso de Medicina Veterinária da União Metropolitana para o Desenvolvimento da Educação e Cultura (UNIME)
E-mail: arianemelhor@gmail.com

INTRODUÇÃO

As neoformações da glândula mamária de gatas podem ser divididas em neoplasias (malignas e benignas), tumores não classificados, displasias e hiperplasias, de acordo com os critérios morfológicos (TRAVASSOS, 2006). Aproximadamente 20% das neoformações mamárias em gatas possuem origem não neoplásica e, dentre elas, a hiperplasia fibroepitelial assume maior casuística (LEIDINGER et al., 2011).

A hiperplasia mamária felina, também conhecida como hiperplasia fibroepitelial felina, representa uma condição benigna e não neoplásica, caracterizada por hiperplasia e hipertrofia ou proliferação de estroma e epitélio dos ductos das glândulas mamárias. A proliferação epitelial resulta no aumento de volume de uma ou diversas glândulas mamárias, que pode se manifestar difusamente em ambas as cadeias mamárias (HAYDEN et al., 1983; AMORIM, 2007).

Esta é uma condição que acomete especialmente a espécie felina, por estímulo progestágeno hormonal no tecido mamário, principalmente os sintéticos, utilizados como método contraceptivo, a exemplo da medroxiprogesterona. Apresenta maior acometimento em gatas não castradas, cíclicas e com idade entre seis e 24 meses de idade (ANJOS et al., 2005).

A manifestação do quadro é geralmente alarmante, sendo caracterizado pelo aumento das mamas, associado aos sinais clássicos de inflamação, como turgidez, dor e aumento da temperatura local. Em casos mais graves, o quadro pode vir acompanhado de ulceração, necrose cutânea e infecção. O animais acometidos podem ainda apresentar alterações sistêmicas, como febre, apatia, anorexia e desidratação (LORETTI et al., 2005).

A terapêutica consiste na realização da ovariohisterectomia, podendo também ser utilizados fármacos anti-progestágenos, a exemplo da aglepristone. Em casos concomitantes de alterações inflamatórias, necróticas ou infecciosas, tratamentos de suporte devem ser instituídos por meio do uso de antiinflamatórios, analgésicos e antibióticos (OGILVIE e MOORE, 2001). Relatos da literatura demonstraram que corticosteroides, diuréticos ou testosterona promovem aceleração na involução mamária (STEIN, 1975).

Em virtude dos sinais clínicos de inflamação, intervalo de tempo para redução das mamas após ovariohisterectomia (OH) e custo elevado do tratamento com a utilização de fármacos antiprogestágenos, o que impossibilita o acesso a este tratamento por muitos tutores, o presente

relato teve por objetivo descrever a responsividade do uso de corticoesteróides associado a OH terapêutica, como tratamento alternativo à hiperplasia mamária felina.

METODOLOGIA

Um animal da espécie felina, fêmea, sem raça definida, de 6 meses de idade, não castrada, pesando 2,9 quilos, foi atendida no setor de Clínica Cirúrgica de Pequenos Animais, da Clínica Veterinária da UNIME com a queixa de aumento de volume das mamas. O tutor relatou crescimento rápido das mamas há aproximadamente 15 dias. À anamnese relatou não ter administrado progestágenos, não ter notado se a paciente já apresentou cio ou copulou.

Ao exame físico, os parâmetros fisiológicos apresentavam-se normais para a espécie, exceto por reatividade dos linfonodos poplíteos. Ao exame específico, observou-se aumento de volume simétrico em ambas as cadeias mamárias de consistência firme-elástica, além de presença de dor, rubor e calor, sinais sugestivos de hiperplasia mamária (Figura 1). Foi solicitada a realização de hemograma e ultrassonografia abdominal. O hemograma não evidenciou alterações hematológicas, porém, ao exame ultrassonográfico foi possível confirmar gestação de aproximadamente 15 dias.

O tratamento instituído foi a realização de ovariohisterectomia terapêutica com acesso pelo flanco em virtude da inviabilidade do acesso à cavidade abdominal pela linha alba, decorrente da hiperplasia e inflamação das glândulas mamárias, com a finalidade de reduzir a produção de progesterona endógena e promover a involução das glândulas mamárias. Em razão do risco de agravamento no quadro da paciente e necessidade de supressão da concentração sérica de progesterona, a gestação não pode ser levada a diante. Associado ao tratamento cirúrgico, foi instituído o tratamento com prednisolona, com a finalidade de minimizar os sinais inflamatórios e promover regressão das mamas mais precocemente.

Na medicação pré-anestésica foi utilizado clorpromazina, na dose de 0,3 mg/kg associado a morfina, dose de 0,2 mg/kg, ambos por via intramuscular, promovendo neuroleptoanalgesia na paciente. Em seguida foi feita tricotomia ampla da região de flanco direito. Foi realizada indução anestésica com propofol, na dose 5 mg/kg associado a cetamina, como coindutor, na dose de 1mg/kg, ambos por via intravenosa, seguida de intubação endotraqueal e posicionamento da paciente em decúbito lateral esquerdo. A manutenção do plano anestésico foi feita com isoflurano diluído a 725 ml/min de oxigênio a 100%, em circuito aberto.

A ovariohisterectomia foi realizada através de incisão de pele em flanco, seguida da divulsão do subcutâneo e musculatura, para acesso à cavidade abdominal. O útero foi localizado e realizada ligadura do complexo arterial venoso ovariano bilateral (CAVO) e do coto uterino por meio da técnica das três pinças e utilização de fio nylon nº 0. Em seguida foi realizada a miorrafia em padrão sultan, utilizando fio nylon nº 2-0, sutura intradérmica associada a redução do subcutâneo com fio nylon nº 3-0 e dermorrafia em padrão sultan e fio nylon nº 3-0.

Como prescrição pós-operatório, receitou-se: cefalexina na dose de 15 mg/kg, a cada 12 horas, durante 7 dias; cloridrato de ranitidina na dose de 2 mg/kg, a cada 12 horas, durante 7 dias; prednisolona na dose de 1 mg/kg, a cada 24 horas, durante 5 dias; dipirona na dose de 25 mg/kg, a cada 8 horas, durante 6 dias; e cloridrato de tramadol na dose de 2 mg/kg, a cada 8 horas, durante 6 dias. Foi também recomendado a realização de curativo local, através de

limpeza da ferida cirúrgica com solução fisiológica e aplicação de spray a base de clorexidina, seguida de proteção da mesma com gaze e esparadrapo, a cada 24 horas, por sete dias.

Após sete dias da realização do procedimento cirúrgico e início do tratamento com prednisolona, a paciente foi reavaliada, apresentando redução significativa, de aproximadamente 70%, do volume mamário, bem como remissão completa dos sinais de inflamação (Figura 2). A ferida cirúrgica apresentava excelente evolução cicatricial.

RESULTADOS E DISCUSSÃO

A hiperplasia mamária é uma patologia que acomete fêmeas, em especial da espécie felina, com maior casuística em pacientes não castradas, com idade entre dois e 24 meses (ANJOS, 2005). Dados estes que podem ser observados no presente relato, no qual a paciente era uma gata com seis meses de idade e não castrada.

Segundo Anjos (2005), a aplicação de progestágenos exógenos consiste na causa mais comum de hiperplasia mamária felina. Entretanto no atual estudo a paciente não apresentava histórico de utilização de progestágeno. Porém, Amorim (2007) e Leidinger e colaboradores (2011), citaram a gestação como um dos fatores predisponentes. Tal fato foi observado no presente caso, em que a paciente encontrava-se com aproximadamente 15 dias de gestação, correspondendo ao mesmo período de tempo em que o tutor observou aumento das cadeias mamárias. O que pode estar associado à elevação dos níveis de progesterona gestacional.

De acordo com a literatura, a apresentação clínica é alarmante, principalmente pelo aumento das glândulas mamárias e sinais de inflamação (FILGUEIRA et al., 2015; VASCONCELLOS, 2003). Estes dados puderam ser observados na paciente relatada, que foi conduzida ao atendimento veterinário em virtude de aumento significativo em ambas as cadeias mamárias que, ao exame específico das glândulas mamárias, apresentava sinais de inflamação, como dor, rubor, calor e edema, ocasionando grande desconforto ao animal.

O diagnóstico inicial pode ser obtido de forma clínica, levando-se em consideração dados clínicos e epidemiológicos; entretanto, o diagnóstico definitivo é obtido por meio da avaliação histopatológica do tecido (WEHREND; HOSPES; GRUBER, 2001; SOUZA et al., 2002). No presente relato o diagnóstico foi clinico, levando-se em consideração as características macroscópicas da lesão, bem como os dados epidemiológicos.

O tratamento preconizado para hiperplasia mamária felina consiste na aplicação de antiprogestágenos, a exemplo da aglepristone, com a finalidade de involução das mamas e em seguida a realização da ovariohisterectomia (FILGUEIRA et al., 2015). Segundo Stein (1975), corticosteroides, assim como diuréticos e testosterona, podem ser utilizados no intuito de promover regressão mamária mais rápida. No caso relatado, devido ao quadro em que a paciente apresentava, bem como risco eminente de agravamento do mesmo, e impossibilidade do tutor em realizar o tratamento com o aglepristone, optou-se pela realização de ovariohisterectomia associada ao tratamento sistêmico com prednisolona objetivando a redução da hiperplasia mamária.

Como resultado, foi observado a redução significativa do volume mamário, apresentando flacidez e consistência mais elástica sete dias após a instituição do tratamento, mostrando assim a eficácia dos corticosteróides no tratamento desta doença.

CONCLUSÕES

A partir do presente estudo pode-se observar a eficácia do uso da prednisolona como terapia adjuvante ao procedimento cirúrgico de ovariohisterectomia para tratamento de paciente felina acometida por hiperplasia mamária. Apesar de haverem poucos relatados em literatura a respeito do tratamento utilizado, este torna-se uma alternativa acessível nos casos em que as ferramentas terapêuticas são limitadas.

Palavras-Chave: Neoformação mamária; Progestágenos; Corticosteróides.

AGRADECIMENTOS

Os autores agradecem a Clínica Veterinária da UNIME pela utilização das suas instalações e aos professores que auxiliaram a conduzir o caso, permitindo a realização deste estudo.

REFERÊNCIAS

AMORIM, Fernanda V. Hiperplasia mamária felina. **Acta Scientiae Veterinariae**, Porto Alegre, v. 35, supl. 2, p. 279-280, 2007.

ANJOS, B. L.; DANTAS, A. F. M.; NOBRE, V. M. T.; SILVA, A. K. B.; CARNEIRO, R. S.; CARNEIRO, F. D. C.; NÓBREGA NETO, P. I. Hiperplasia fibroepitelial de mama em três gatas. **Arquivo Brasileiro de Medicina Veterinária e Zootecnia**,v. 57, supl.1, p. 66, 2005.

HAYDEN D .W., JOHNSTON S. J. , KIANG D. T., JOHNSON K. H., BARNES D.M. Feline mammary hypertrophy/fibroadenoma complex: clinical and hormonal aspects. **American Journal of Veterinary Research**; 42(1): 1699 -1703. 1981.

FILGUEIRA, Kilder D.; REIS, Paulo F. C. C.; MACEDO, Luã B.; OLIVEIRA, Illana V. P. M.; PIMENTEL, Muriel M. L.; RECHE JÚNIOR, Archivaldo. Caracterização clínica e terapêutica de lesões mamárias não neoplásicas em fêmeas da espécie felina. **Acta Veterinaria Brasilica**, v.9, n.1, p.98-107, 2015.

LEIDINGER, E.; HOOIJBERG, E.; SICK, K.; REINELT, B.; Kirtz, G. Fibroepithelial hyperplasia in an entire male cat: cytologic and histopathological features. **Tierärztliche Praxis Kleintiere**, Giessen, v. 39, n. 3, p. 198–202, 2011.

LORETTI, A. P.; ILHA, M. R. S.; ORDÁS, J.; MULAS, J. M. Clinical, pathological and immunohistochemical study of feline mammary fibroepithelial hyperplasia following a single injection of depot medroxyprogesterone acetate. **Journal of Feline Medicine and Surgery**, v. 7, n.1, p.4352, 2005.

OGILVIE G.K. & MOORE A.S. Feline Oncology : a comprehensive guide to compassionate care . **New Jersey: Veterinary Learning Systems**. 503p. 2001.

SOUZA, T.M.; FIGHERA, R.A.; LANGOHR, I.M.; BARROS, C.S.L. Hiperplasia fibroepitelial mamária em felinos: cinco casos. **Ciência Rural**, Santa Maria, v.32, n.5, p.891-894, 2002.

STEIN B.S. The Genital System. Feline Medicine & Surgery. **American Veterinary Publications**, 2.ed. p.303-354. 1975.

TRAVASSOS, F. A. G. S. Lesões mamárias felinas – contributo para a sua caracterização biopatológica. 251f. Tese (Doutorado em Ciências Veterinárias) – Departamento de Ciências Veterinárias, Universidade de Trás-os-Montes e Alto Douro, Vila Real-Trás-os-Montes e Alto Douro. 2006.

VASCONCELLOS, C. H. C. Hiperplasia mamária. In: SOUZA, H. J. M. **Coletâneas em medicina e cirurgia felina**. Rio de Janeiro: L. F. livros, p. 231-237. 2003. WEHREND, A.; HOSPES, R.; GRUBER, A. D. Treatment of feline mammary fibroadenomatous hyperplasia with a progesteroneantagonist. **Veterinary Records**, London, v. 148, n. 11, p. 346- 347, 2001.

IMAGENS

A B

Figura 1: Aumento de volume simétrico em ambas as cadeias mamárias de paciente felina acometida por hiperplasia mamária. (A) Visão ventral das mamas. (B) Visão lateral das mamas.

A B

Figura 2: A- Avaliação das mamas sete dias após o tratamento. B- Avaliação das mamas 15 dias após o tratamento

RETALHO EM PADRÃO AXIAL DA ARTÉRIA EPIGÁSTRICA SUPERFICIAL CRANIAL PARA TRATAMENTO DE MASTOCITOMA EM CÃO - RELATO DE CASO

[AXIAL STANDARD RETAIL OF CRANIAL SURGICAL EPIGASTRIC ARTERY FOR DOG MASTOCYTOM TREATMENT - CASE REPORT]

Juliano Jácomo Mendes Silotti[1]; Marília Caroline de Andrade Oliveira[1]; Marcus Vinicius Lima David[1]; Juliana Gomes Braga[2]; Gabriela Carvalho Monteiro[2]; Cínthia Oliveira de Araújo Barreto[3]; Marília Carneiro de Araújo Machado[3]

[1]Aprimorando do Programa de Aprimoramento em Medicina Veterinária, UNIME, Lauro de Freitas – BA;
[2]Discente do Curso de Medicina Veterinária, UNIME, Lauro de Freitas – BA;
[3]Docente do Curso de Medicina Veterinária, UNIME, Lauro de Freitas - BA.
E-mail: julianojacomo@hotmail.com

INTRODUÇÃO

Dentre as neoplasias cutâneas, o mastocitoma (MCT) é a mais frequente em cães, caracterizada pela proliferação excessiva de mastócitos neoplásicos (JONES et al., 1997), os quais têm origem na medula óssea e tecido conjuntivo. Manifesta-se na forma cutânea e visceral, que se apresenta desde nódulos únicos ou múltiplos. Possui predisposição racial, na qual cães da raça Boxer, Bulldog e Labrador são os mais afetados, ampliando sua incidência de acordo com a idade do animal; contudo não há relato de predisposição sexual (DE NARDI, 2002; KIUPEL, 2011; POGGIANI, 2012; NATIVIDADE, 2014).

Seu diagnóstico é realizado pela citopatologia, exame histopatológico e imunohistoquímico. A análise histopatológica permite estabelecer o grau de malignidade de acordo com a escala de Patnaik et al. (1984), que classifica o mastocitoma em graus I, II e III ou escala de Kiupel et al. (2011) que gradua em baixo ou alto grau, para estabelecer o prognóstico do paciente. Desta forma, se torna possível proporcionar um tratamento adequado, com maior sobrevida (PRADO, 2012).

As possibilidades de tratamento envolvem excisão cirúrgica com ampla margem de segurança, quimioterapia, radioterapia ou combinação de terapias coadjuvantes. Em casos de MCT grau II solitário, é indicada a excisão cirúrgica com margem ampla e profunda (PALMA, 2009). Entretanto, em casos em que a excisão com margem ampla ocasione grandes defeitos no sítio operatório, se faz necessário a realização de técnica cirúrgica reconstrutiva.

Desta forma, objetivou-se com este relato, descrever a técnica cirúrgica reconstrutiva com retalho em padrão axial da artéria epigástrica superficial cranial utilizada para correção de defeito cutâneo causado por exérese de MCT.

METODOLOGIA

Foi atendida no setor de Clínica Cirúrgica de Pequenos Animais da Clínica Veterinária da UNIME uma fêmea canina, sem raça definida, castrada, peso 24,4 kg e sete anos de idade. Tutor

relatou que há cerca de quatro meses o animal apresentava nódulo subcutâneo em região torácica lateral esquerda, de crescimento progressivo e não ulcerado.

Ao exame físico, o animal apresentou parâmetros normais para espécie, sobrepeso corporal (escore 4), presença de volume não redutível em região inguinal direita, abdome distendido, ausência de algia abdominal, além de nódulo subcutâneo em região torácica lateral esquerda, circunscrito, não ulcerado e não aderido que media aproximadamente 8x6 cm.

Desta forma, foram solicitados os seguintes exames: hemograma, perfil bioquímico sérico (alanina aminotransferase, fosfatase alcalina, ureia, creatinina, proteínas totais e frações, colesterol, triglicerídeos, glicose), urinálise, citologia aspirativa, ultrassonografia abdominal, radiografia torácica em três incidências pesquisa de metástase, ecodopplercardiograma e eletrocardiograma. A citologia aspirativa do nódulo torácico foi sugestiva de MCT, enquanto o aumento de volume da região inguinal foi sugestivo de lipoma ou gordura subcutânea. O exame ultrassonográfico e radiográfico do tórax não evidenciou metástases à distância.

O animal foi submetido a anestesia geral inalatória e administrado como medicação pré-anestésica; Prometazina (0,4mg/kg por via subcutânea) como anti-histamínico, em virtude da possibilidade de liberação de histamina pelas células neoplásicas na manipulação da neoplasia, Metadona(0,4mg/kg) e clorpromazina (0,3mg/kg) por via intramuscular; para indução, Proporfol (5mg/kg) e midazolam (0,2mg/kg) por via intravenosa; manutenção com isoflurano, além de bloqueio infiltrativo ao redor do tumor com bupivacaína (3mg/kg) e realizado peridural com lidocaína + bupivacaína (0,25ml/kg). Realizada exérese de nódulo com margem de três centímetros das bordas laterais, o que promoveu defeito irredutível. Deste modo, foi efetuado retalho em padrão axial da artéria epigástrica superficial cranial da cadeia mamaria direita (mama abdominal cranial, abdominal caudal e inguinal). O retalho foi rotacionado para recobrimento do defeito da exérese, com preservação da artéria epigástrica cranial. Ato contínuo, foi realizada redução do espaço morto e fixação do retalho com sutura em padrão simples separado (fio poliglactina [PGA] 910 nº 2-0) e um segundo padrão subcutâneo aproximando o retalho às bordas da ferida em padrão cushing (fio PGA nº 2-0). Ademais, observou-se hérnia femoral direita com presença de tecido adiposo. Efetuada exérese do tecido e herniorrafia femoral em padrão sultan (fio PGA nº 0). Realizada redução de espaço morto da mastotomia em dois padrões de sutura, sultan e cushing, (fio PGA nº 2-0), seguido de dermorrafia em padrão sultan (fio nylon nº 2-0).

No pós-operatório foi prescrito amoxicilina com clavulanato de potássio na dose de 20mg/kg, por 10 dias; Omeprazol na dose de 0,7mg/kg, por 10 dias; Reparil gel® até novas recomendações (todos a cada 12 horas); Dipirona na dose de 25mg/kg; Prometazina na dose de 0,25mg/kg; Cloridrato de tramadol na dose de 3mg/kg (todos a cada oito horas por sete dias); Meloxicam na dose de 0,1mg/kg, a cada 24 horas, por três dias; além da realização de curativos diários. O paciente foi encaminhado para internamento por um período mínimo de 48 horas.

A análise histopatológica foi compatível com mastocitoma grau II (Patnaik et al., 1984) de alto grau (Kiupel et al., 2011), com três margens laterais exíguas e uma lateral e profunda com escassas células neoplásicas. Na avaliação pós-operatória, a ferida cirúrgica apresentou hematoma, mas com depleção gradativa, boa cicatrização e sem formação de seroma. Devido ao comprometimento das margens cirúrgicas e diagnóstico histopatológico de MCT grau II/alto grau, o paciente foi encaminhado para acompanhamento oncológico e tratamento quimioterápico adjuvante.

RESULTADOS E DISCUSSÃO

Dentre as neoplasias cutâneas, o mastocitoma (MCT) é responsável por 16-21% das ocorrências em cães, que acomete principalmente, animais com idade de seis a nove anos. Esta neoplasia tem sido relacionada com predisposição racial, com maior acometimento de raças

braquicefálicas, como Boxer e Bulldog. Possui característica macroscópica delimitada, elevada e firme, com ou sem vermelhidão, com maior frequência para membros posteriores e anteriores, abdômen e tórax (PALMA, 2009; BLACKWOOD, 2012). De maneira semelhante ao caso relatado pelos autores supracitados, o animal apresentou nódulo subcutâneo delimitado, não ulcerado, firme e hiperêmico em região de tórax e com idade dentro da média predisposta.

Segundo Palma (2009), neste tipo de tumor as alterações laboratoriais evidenciam leucocitose com eosinofilia periférica, basofilia e monocitose, o que não corrobora o caso relatado, visto que o hemograma apresentava valores dentro dos padrões de normalidade.

De acordo com Blackwood (2012), a CAAF oferece diagnóstico de 92-96% para o mastocitoma, associado a biópsia excisional para avaliação histopatológica. Com a realização do diagnóstico, é determinado o estadiamento oncológico apropriado, O que define o comportamento da doença e se há presença de metástase. Contudo, foi mencionado pelo autor que a maioria dos cães apresentam tumores que provavelmente não evoluíram para metástases, o que confirma com o relato até o presente momento.

No exame histopatológico, é empregado o sistema de Patnaik et al. (1984), que diferencia a neoplasia em grau I (pouco diferenciado), II (intermediário), III (bem diferenciado) ou pelo sistema de Kiupel et al. (2011), sendo classificado como baixo e alto grau. No entanto, em relação ao prognóstico, o grau II, o mesmo apresentado pelo caso relatado é descrito como variável, uma vez que 5-22% destes animais apresentam metástases ou falha no tratamento local, o que pode levar ao óbito. Tal fato indica a utilização de terapia coadjuvante (BLACKWOOD, 2012).

Faz parte do estadiamento o sistema TNM, que está relacionado ao envolvimento da característica local do tumor (T), linfonodos acometidos (N) e metástase a distância (M). Cada categoria pode ser graduada de 0 a 3, de acordo com a característica do tumor, acometimento de linfonodos e/ou aparecimento de metástases a distância. Ao correlacionar esta classificação com o caso apresentado, o paciente foi alocado no estadio em T3N0M0, em que o tumor primário é maior que três centímetros, linfonodos regionais não aumentados, não palpável e sem metástase à distância exames de imagens realizados (PARGANA, 2009).

O tratamento determinado foi a ressecção cirúrgica com amplas margens cirúrgicas, aproximadamente três centímetros, o que é descrito por diversos autores e recomendado para MCT grau II. A ressecção com amplas margens elimina a neoplasia local, juntamente com suas possíveis complicações, e interrompe a dispersão local das células neoplásicas (PARGANA, 2009). No presente relato, apesar da ampla ressecção, foi observado comprometimento de uma das margens laterais e margem profunda. O acometimento da margem profunda pode estar relacionado a não remoção de um plano da fáscia muscular, como foi indicado por Blackwood (2012).

Este procedimento cirúrgico teve como associação o retalho em padrão axial da artéria epigástrica superficial cranial, devido à grande falha tecidual, ocasionada pela ressecção do nódulo, juntamente com a dificuldade de aproximação da pele. Tal técnica resultou em um fechamento sem tensão, corroborando o estudo de Moura (2019).

De acordo com Pavletic (1980), a utilização desta técnica é imprescindível, por sua grande versatilidade e localização do defeito cutâneo causado pela ressecção tumoral, o que foi constatado neste relato pela decorrência de movimentação com dimensão considerável e suturado com sucesso no local da reparação tecidual. Já as complicações descritas que não foram vistas neste relato, são deiscência de sutura, necrose tecidual e formação de seroma (PARGANA, 2009).

CONCLUSÃO

Neste contexto pode-se inferir que a realização da cirurgia reconstrutiva com retalho cutâneo para fechamento de defeito por ressecção tumoral, assim como os devidos cuidados no trans e pós-operatórios, são extremamente úteis para restituir grandes desproporções teciduais e assegurar um bom resultado estético e funcional.

PALAVRAS-CHAVE: Flap; Oncologia; Canino; Derme.

AGRADECIMENTOS

Agradecemos a UNIME, pela disponibilidade das instalações e aos aprimorandos da instituição, que conduziram a realização deste caso.

REFERÊNCIAS

BLACKWOOD, L. et al. European consensus document on mast cell tumours in dogs and cats. **Veterinary and comparative oncology**, v. 10, n. 3, p. e1-e29, 2012.

CASTRO, J. L. C. et al. Near-Total Glossectomy for Treatment of Mast Cell Tumor in a Dog. **Pakistan Veterinary Journal**, v. 39, n. 1, p. 135-137, 2019.

DE MOURA, Juliana Araujo et al. Acompanhamento clínico e hematológico de paciente com mastocitoma canino submetido a quimioterapia e eletroquimioterapia–Relato de caso. **Revista Brasileira de Higiene e Sanidade Animal**, v. 13, n. 2, p. 252-265, 2019.

DE NARDI, A. B. et al. Prevalência de neoplasias e modalidades de tratamentos em cães, atendidos no hospital veterinário da Universidade Federal do Paraná. **Archives of Veterinary Science**, v. 7, n. 2, 2002.

JONES, T. C.; HUNT, R. D.; KING, N. W. **Patologia Veterinária** 6ª edição ed. Manole. p.880-881. 1997.

KIUPEL, M. et al. Proposal of a 2-tier histologic grading system for canine cutaneous mast cell tumors to more accurately predict biological behavior. **Veterinary pathology**, v. 48, n. 1, p. 147-155, 2011.

NATIVIDADE, Fernanda S. et al. Análise de sobrevida e fatores prognósticos de cães com mastocitoma cutâneo. **Pesquisa Veterinária Brasileira**, v. 34, n. 9, p. 874-884, 2014.

PALMA, Heloisa Einloft et al. Mastocitoma cutâneo canino: revisão. **Medvep-Revista Científica de Medicina Veterinária-Pequenos Animais e Animais de Estimação**, v. 7, p. 523-528, 2009.

PARGANA, Alexandre Margarido. **Técnicas reconstrutivas em cirurgia oncológica de canídeos e felídeos.** 2009. Trabalho de Conclusão de Curso. Universidade Técnica de Lisboa. Faculdade de Medicina Veterinária.

PATNAIK, A. K.; EHLER, W. J.; MACEWEN, E. G. Canine cutaneous mast cell tumor: morphologic grading and survival time in 83 dogs. **Veterinary pathology**, v. 21, n. 5, p. 469-474, 1984.

PAVLETIC, MICHAEL M. Caudal superficial epigastric arterial pedicle grafts in the dog. **Veterinary Surgery**, v. 9, n. 3, p. 103-107, 1980.

POGGIANI, Sabrina dos Santos Costa et al. Canine cutaneous mast cell tumor: biologic behavior and its correlation with prognostic indicators. **Open Journal of Veterinary Medicine**, v. 2, n. 04, p. 255, 2012.

PRADO, Aline Ambrogi Franco et al. Mastocitoma em cães: Aspectos clínicos, histopatológicos e tratamento. **Enciclopédia Biosfera, Centro Científico Conhecer**, v. 8, n. 14, p. 2151, 2012.

ASPECTOS CITOLÓGICOS DO TUMOR VENÉREO TRANSMISSÍVEL: RELATO DE CASO

[CYTOLOGICAL ASPECTS OF TRANSMISSIBLE VENEREAL TUMOR: CASE REPORT]

Madalena Silva Santos[1]; Natália Dantas Fontes[2]; Alice Santos Moreira[3]; Fernanda Borges Lima Pinto[4]; Mylenna Santana Souza[4]; André Oliveira Souza[5].

[1]Aprimoranda do Primeiro Ano do Setor de Patologia Clínica Veterinária, UNIME, Lauro de Freitas-BA
[2]Aprimoranda do Segundo Ano do Setor de Patologia Clínica Veterinária, UNIME, Lauro de Freitas-BA
[3]Aprimoranda do Primeiro Ano do Setor de Clínica Médica de Pequenos Animais, UNIME, Lauro de Freitas-BA
[4]Discente da União Metropolitana de Educação e Cultura, UNIME, Lauro de Freitas-BA
[5]Médico Veterinário do Setor de Patologia Clínica Veterinária, UNIME, Lauro de Freitas-BA
E-mail: madaufba@gmail.com

INTRODUÇÃO

O tumor venéreo transmissível (TVT) é uma neoplasia de células redondas que acomete os cães de ambos os sexos (JOHNSON, 1994). Este tipo de tumor possui distribuição mundial e uma alta incidência, principalmente em locais com maior número de cães errantes, sexualmente ativos e em períodos de primavera e verão (NIELSEN; KENEDDY, 1990; FERRAZ, 1998). A transmissão se dá através do contato com as células tumorais vivas, quer seja a partir do coito ou por lambeduras, mordeduras e arranhões (MARTÍNEZ et al., 2002). A localização majoritariamente é na genitália externa de machos e fêmeas (pênis, prepúcio, vagina e vulva), porém pode ocorrer também em narinas, olhos, boca ou na pele (FERREIRA et al., 2000). Apesar das metástases serem raras, os casos mais graves podem desenvolver disseminação para linfonodos regionais, pulmões e sistema nervoso central (ROGERS, 1997).

Macroscopicamente, o TVT possui um aspecto vulgarmente conhecido como de “couve flor”. Geralmente é de conformação nodular única ou múltipla, ulcerado, com bordas elevadas de característica bastante friável, hiperêmico, que sangra com facilidade e muitas vezes associado a infecções bacterianas secundárias (MOYA et al., 2005; NELSON; COUTO, 2001). O diagnóstico se baseia na anamnese e achados clínicos, porém é de grande valia a adoção da citologia e/ou histopatologia como ferramentas para confirmação da suspeita clínica (JOHNSTON et al., 2001; TILLEY et al., 2008).

O exame citopatológico é um método de exame complementar que pode ser utilizado como diferencial para algumas neoplasias e inflamações (ZUCCARI et al., 2001). A técnica possui diversas vantagens como: ser um procedimento rápido, barato, seguro, que apresenta menor risco do que as biópsias cirúrgicas e causa injúria mínima aos tecidos (MILLS, 1984). Em relação ao TVT, na maioria das vezes, este exame obtém êxito e se comporta como o método de diagnóstico definitivo (RAMOS et al., 2019). Microscopicamente, observa-se predomínio de uma população monomórfica de células redondas com uniformidade em tamanho e aparência, vacuolização citoplasmática, citoplasma basofílico, cromatina grosseira, núcleos grandes, ovais localizados no centro da célula e figuras mitóticas (DALECK; NARDI, 2008; RAMOS et al., 2019). É possível, também, notar anisocitose e anisocariose, bem como presença em quantidade variável de células inflamatórias (ERÜNAL-MARAL et al., 2000; VARASCHIN et al., 2001).

Conhecer as características microscópicas inerentes do Tumor Venéreo Transmissível em cães, é de extrema importância para se estabelecer um correto diagnóstico e conduta terapêutica. Portanto, o objetivo deste trabalho foi relatar o caso de um cão, macho, sem raça definida (SRD), atendido na Clínica Veterinária da União Metropolitana para o Desenvolvimento da Educação e Cultura - UNIME, situada no município de Lauro de Freitas – Bahia, com o intuito de ressaltar a importância deste exame complementar como ferramenta diagnóstica, bem como descrever a tipificação morfológicas (macro e microscópica) desta neoplasia.

METODOLOGIA

No dia 20 de agosto de 2019, um canino SRD, com 7 anos de idade, não castrado, pesando 14,4 Kg de peso corporal deu entrada na Clínica Veterinária da UNIME no município de Lauro de Freitas, Bahia com queixa de aumento na região testicular e peniana há cerca de 1 ano. Na anamnese, o tutor informou que nas últimas duas semanas o aumento de volume nesses locais havia crescido com formação de úlcera e presença de secreção sanguinolenta no pênis bem como hiporexia, perda de peso, disúria e polaquiúria e que nos últimos 4 dias o animal encontrava-se apático e com vocalização. No exame físico as alterações encontradas incluíram áreas de alopecia no plano nasal e cauda, tumefação testicular, presença de uma massa firme próxima ao bulbo peniano além de miíase nas áreas ulceradas, mucosas levemente hipocoradas, tempo de preenchimento capilar (TPC) > 2 segundos, grau de desidratação entre 5% e 6 % e linfonodos poplíteo esquerdo e inguinal direito reativos. Os demais parâmetros do exame físico encontraram-se dentro dos intervalos de referências normais para a espécie.

Após a anamnese e exame físico foram solicitados como exames complementares hemograma, alanina aminotransferase (ALT), creatinina, proteína total e frações, testes sorológicos para babesiose e erliquiose canina e exame citológico da massa próxima a base do pênis e do linfonodo inguinal.

O exame citológico foi realizado pelo método de punção com agulha fina (PAF) no aumento de volume na base do pênis utilizando álcool 70% para antissepsia, previamente à punção e agulhas 26 gaugue (0,45 x 0,13 mm), seringa de 20 ml e lâminas de vidro foscas. Após a colheita do material e confecção do “squash”, as lâminas foram secas ao ar e coradas com corante hematológico rápido do tipo Romanowsky (Newprov®). Em seguida, as lâminas foram examinadas em microscopia ótica com aumento de 1.000x para análise morfológica das células, as quais exibiram características nucleares e citoplasmáticas que possibilitaram a conclusão do diagnóstico citológico de tumor venéreo transmissível canino.

RESULTADOS E DISCUSSÃO

O tumor venéreo transmissível (TVT) é a neoplasia mais prevalente da porção externa do sistema reprodutivo de cães machos e fêmeas que vivem em áreas tropicais e subtropicais (PUROHIT, 2008). No presente relato a localização do tumor (figura 1) assemelha-se ao documentado por Wellman e Radin (2018) que descreveram como principais locais de acometimento do TVT dentro e ao redor da genitália externa de cães e corrobora, também, os achados de Agnew e Maclachlan (2018) que relataram uma maior probabilidade de um tumor de células redondas localizados na mucosa do trato reprodutor masculino e feminino ser um TVT.

Figura 1: Cão sem raça definida apresentando uma massa localizada na base do pênis, de consistência firme. Fonte: Arquivo pessoal.

Macroscopicamente, este tumor apresentava aproximadamente 5 cm de largura de forma que impossibilitava a retração da glande e exposição da massa. A consistência era firme e sanguinolenta com áreas de ulceração nos tecidos adjacentes. Aspectos macroscópicos semelhantes também foram documentados por outros autores (AGNEW; MACLACHLAN, 2018; ALBANESE, 2017; HENDRICK, 2017).

No exame citopatológico foram observados alta celularidade e frequentes figuras de mitose atípicas (Figura 2) com predomínio de células redondas caracterizadas por moderada relação núcleo: citoplasma, moderadas anisocitose e anisocariose, núcleo redondo com cromatina grosseira e citoplasma discretamente basofílico contendo grande quantidade de vacúolos bem definidos (Figura 3). Esses achados são condizentes com as características citológicas descritas na literatura que permitem concluir o diagnóstico como TVT canino (CLARK; NABITY, 2019; BURTON, 2018; ALBANESE, 2018; HENDRICK, 2018).

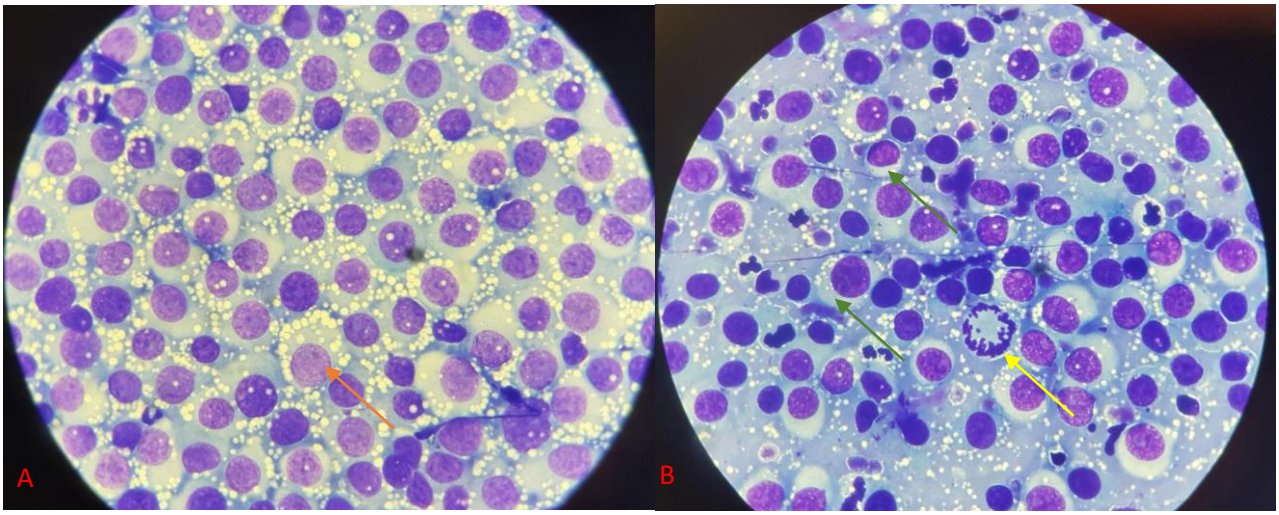

Figura 2 (A e B): Citologia por agulha fina de um tumor venéreo transmissível, cão, (coloração com Newprov®, objetiva de 100x). (A) Amostra hipercelular com predomínio de células redondas apresentando grande quantidade de vacúolos citoplasmáticos bem definidos (seta vermelha). (B) Lâmina exibindo anisocitose e anisocariose (setas laranjas) e uma figura de mitose atípica (seta amarela). Fonte: Arquivo pessoal.

No hemograma o paciente apresentou anemia normocitica normocrômica, com discretas anisocitose e policromasia. De acordo com Daleck e De Nardi, (2016), esse tipo de anemia é frequentemente encontrado em neoplasias e pode ser um componente das síndromes paraneoplásicas, bem como secundário a perda crônica de sangue decorrente de traumatismos e má nutrição.

CONSIDERAÇÕES FINAIS

O TVT é a neoplasia mais prevalente na genitália externa do cão, sendo assim, é importante uma correta conduta diagnóstica para instituir um protocolo terapêutico adequado. O exame citopatológico demonstrou ser um método diagnóstico simples, rápido, seguro, eficaz e de baixo custo constituindo-se como um recurso capaz de fornecer um diagnóstico definitivo desta neoplasia.

PALAVRAS-CHAVE: neoplasia; cão; células redondas.

AGRADECIMENTOS

A todos os colaboradores que direta e indiretamente contribuíram para a realização do presente relato, assim como à instituição UNIME por disponibilizar os instrumentos necessários para a conclusão do mesmo.

REFERÊNCIAS

AGNEW, Dalen W.; MACLACHLAN, N. James. TUMORS OF THE GENITAL SYSTEMS. In: MEUTEN, Donald J. **Tumors in Domestic Animals.** 5. ed. Raleigh: Blackwell Pub, 2017. Cap. 16.

ALBANESE, Francesco. CYTOLOGY OF SKIN TUMOURS. In: ALBANESE, Francesco. **Canine and Feline Skin Cytology.** [S.l.]: Springer, 2017. Cap. 4. p. 328-524.

BURTON, Andrew G. INTEGUMENT. In: BURTON, Andrew G. **Clinical Atlas of Small Animal Cytology.** Hoboken: Wiley Blackwell, 2018. Cap. 3, p. 70.

CLARK, Sabrina D.; NABITY, Mary B. MALE REPRODUCTIVE TRACT: PROSTATE, TESTES, PENIS, AND SEMEN. In: COWELL, Rick L; TYLER, Ronald D. **Diagnostic Cytology and Hematology of the Dog and Cat.** 5. ed. [S.l.]: Mosby, 2019. Cap. 24, p. 418.

DALECK, Carlos Roberto; NARDI, Andrigo Barboza da. **ONCOLOGIA EM CÃES E GATOS.1 ed. São Paulo: Roca, 2008. 612p.**

ERÜNAL-MARAL, N; FINDIK, M; ASLAN, S. Use of exfoliative cytology for diagnosis of transmissible venereal tumour and controlling the recovery period in the bitch. **Deutsche Tierarztliche Wochenschrift**, [S.l.], v. 107, n. 5, p.175-180, 1 maio 2000. Disponível em: <https://europepmc.org/abstract/med/10887668>. Acesso em: 29 ago. 2019.

FERRAZ, L.N. Tumor de Sticker. **Pet Center News**, n. 12, p. 15, 1998.

FERREIRA, A. J. A. et al. Brain and ocular metastases from a transmissible venereal tumour in a dog. **Journal Of Small Animal Practice**, [S.l.], v. 41, n. 4, p.165-168, abr. 2000. Wiley. http://dx.doi.org/10.1111/j.1748-5827.2000.tb03187.x. Disponível em: <https://onlinelibrary.wiley.com/doi/abs/10.1111/j.1748-5827.2000.tb03187.x>. Acesso em: 28 ago. 2019.

HENDRICK, Mattie J. MESENCHYMAL TUMORS OF THE SKIN AND SOFT TISSUES. In: MEUTEN, Donald J. **Tumors in Domestic Animals.** 5. ed. Raleigh: Blackwell Pub, 2017. Cap. 5, p. 173.

JOHNSTON, D. S., KUSTRITZ, M. V. R., OLSON, P. N. S. Disorders of the canine vagina, vestibule, and vulva. In: **Canine and Feline Theriogenology**. Philadelphia: Saunders, 2001, p.225-242

JOHNSON, C.a. Infecções genitais e tumor venéreo transmissível. In: NELSON, Richard W.; COUTO, C. Guillermo. **Fundamentos de Medicina Interna de Pequenos Animais.** Rio de Janeiro: Guanabara Koogan, 1994. p. 522-525.

MARTÍNEZ, Mastoby M.; BALLUT, Juan C.; CARDONA, José A. Tumor Venéreo Transmisible (TVT) de Localización Extragenital. **Revista Mvz Córdoba**, Colombia, v. 7, n. 1, p.168-170, nov.2002. Disponível em: <http://revistas.unicordoba.edu.co/index.php/revistamvz/article/download/1053/pdf>. Acesso em: 28 ago. 2019.

MILLS, J. N. Diagnoses from lymph-node fine-aspiration cytology. **Australian veterinary Practitioner**, v. 14, n. 1, p. 14-18, 1984.

MOYA, Carala Fredrichsen et al. Tumor venéreo transmissível canino: revisão de literatura e descrição de caso clínico. **MEDVEP. Revista Científica de Medicina Veterinária**, v. 3, n. 10, p. 138-144, 2005.

NELSON, Richard W.; COUTO, C. Guillermo. **Medicina interna de pequenos animais.** 2. ed. Rio de Janeiro: Guanabara Koogan, 2001. 1084 p.

NIELSEN, S. W. ; KENNEDY, P. C. Tumors of the genital systems. In: Moulton, J. E. **Tumors in domestic animals**. 3 ed., University of California Press, 1990. p. 479-517.

PUROHIT, G. N. et al. Canine transmissible venereal tumor: a review. **The Internet Journal Of Veterinary Medicine**, [S.l.], v. 6, n. 1, p.83-101, 2008. Disponível em: <https://www.researchgate.net/profile/Govind_Narayan_Purohit/publication/332344018_Canine_Transmissible_Venereal_Tumor_A_Review_Chemical_Pollutants_B_enz_oyl_Metronid_azole_NO_TITLE_AUTHORS_ADDRESS_BULLETIN_Evaluation_of_Commercial_Benzoyl_Metronidazole_Suspension_%27/links/5caef38792851c8d22e31981/Canine-Transmissible-Venereal-Tumor-A-Review-Chemical-Pollutants-B-enz-oyl-Metronid-azole-NO-TITLE-AUTHORS-ADDRESS-BULLETIN-Evaluation-of-Commercial-Benzoyl-Metronidazole-Suspension.pdf>. Acesso em: 30 ago. 2019.

RAMOS, Jamilly Nunes et al. Tumor venéreo transmissível cutâneo sem envolvimento genital em cão macho. **Revista Veterinária e Zootecnia**, [S.l.], v. 26, p.1-6, 25 fev. 2019. http://dx.doi.org/10.35172/rvz.2019.v26.213. Disponível em: <https://rvz.emnuvens.com.br/rvz/article/view/213>. Acesso em: 28 ago. 2019.

ROGERS, Kenita S. Tumor venéreo transmissível. **The Compendium On Continuing Education For The Practicing Veterinarian**, [S.l.], v. 19, n. 9, p.1036-1045, 1997. Disponível em: <http://agris.fao.org/agris-search/search.do?recordID=US1997063720>. Acesso em: 28 ago. 2019.

TILLEY, Larry Patrick; SMITH JUNIOR, Francis W. K. **Consulta Veterinária em 5 Minutos:** Espécie Canina e Felina. São Paulo: Manole, 2008. 272 p.

VARASCHIN, M. S. et al. Tumor venéreo transmissível canino na região de Alfenas, Minas Gerais: formas de apresentação clínico-patológicas. **Clínica Veterinária**, v. 32, p. 32-38, 2001.

WELLMAN, Maxey L.; RADIN, M. Judith. NASAL EXUDATES AND MASSES. In: COWELL, Rick L.; TYLER, Ronald D. **Diagnostic Cytology and Hematology of the Dog and Cat.** 5. ed. [S.l.]: Mosby, 2019. Cap. 7. p. 1-576.

ZUCCARI, D. A. P. C; SANTANA, A. e; ROCHA, N. S.. Fisiopatologia da neoplasia mamária em cadelas: revisão. **Clínica Veterinária**, São Paulo, v. 32, p.50-54, 2001.

SCHWANNOMA MALIGNO CANINO EM MEMBRO PÉLVICO– RELATO DE CASO

[CANINE SCHWANNOMA MALIGNO IN PELVIC MEMBER DIAGNOSED WITH IMMUNOHISTOCHEMIC - CASE REPORT]

Gabriela Carvalho Monteiro[1]; Juliano Jácomo Mendes Silotti[2]; Juliana Gomes Braga[1]; Marcus Vinicius Lima David [3]; Cinthia Oliveira de Araújo Barreto[4]; Marília Carneiro de Araújo Machado[4]

[1] Graduanda do Curso de Medicina Veterinária da União Metropolitana para o Desenvolvimento da Educação e Cultura (UNIME)
[2]Aprimorando em Clínica Cirúrgica de Pequenos Animais pelo Programa de Aprimoramento em Medicina Veterinária da UNIME
[3]Aprimorando em Anestesiologia Veterinária pelo Programa de Aprimoramento em Medicina Veterinária da UNIME
[4] Docente do curso de Medicina Veterinária da União Metropolitana de Educação e Cultura – UNIME
E-mail: gacarvmo@gmail.com

INTRODUÇÃO

Tumores de nervos periféricos são considerados pouco frequentes em cães e gatos, com poucos relatos na literatura (ARAÚJO et al., 2008). Possui incidência de 0,5% em cães (SOUZA et al., 2016), surgimento entre cinco a 12 anos de idade, atingindo principalmente animais de médio a grande porte, sem predisposição racial e sexual (ARAÚJO et al., 2008; BORDINI et al., 2018; DIAS et al., 2014).

Os tumores de bainha nervosa são originados das células de schwann ou da associação destas com fibroblastos e outras células perineurais (SILVA et al., 2012; DA CRUZ et al., 2015; BORDINI et al., 2018). Embora a nomenclatura dessas afecções ainda seja controversa (ARAÚJO et al., 2009; COELHO et al., 2011), são considerados schwannoma ou neurilemoma benigno ou maligno, neoplasias compostas apenas de células de schwan e neurofibromas, formados por tecido conjuntivo em torno do feixe nervoso e células de schwan (ARAÚJO et al., 2008; COELHO et al., 2011; BORDINI et al., 2018).

O schwannoma benigno é pouco invasivo, com crescimento progressivo e lento, e as metástases são raras (COELHO et al., 2011; DA CRUZ., 2015). Esta neoplasia se apresenta geralmente nódulo aderido, arredondado, firme ou gelatinoso, de coloração branca a acizentada e circunscrito (SILVA et al., 2012; RAMOS et al., 2014). De acordo com Araújo e colaboradores (2008), o shwannoma maligno, a forma mais comum de neoplasia de nervos periféricos, é macroscopicamente semelhante aos benignos, no entanto, de caráter invasivo, e pode fazer metástase (SILVA et al., 2012).

Os schwannomas são encontrados em nervos periféricos do plexo braquial (o mais acometido), raízes nervosas torácicas e lombossacras (ARAÚJO et al., 2009; DA CRUZ., 2015). Podem se manifestar, raramente, em nervos cranianos, principalmente no trigêmio (DA CRUZ et al., 2015; BORDINI et al., 2018), tendo sido descritos em região cervical, membros torácicos,

cabeça, tórax e membros pélvicos (ARAÚJO et al., 2008). A manifestação clínica desta neoplasia depende de quais nervos são atingidos, porém os sinais mais identificados são claudicação crônica, atrofia muscular, sinal de raiz e dor não responsiva a medicamentos (ARAÚJO et al., 2008). Há também déficit neurológico e propriocepção alterados, quando ocorre invasão de células neoplásicas à medula espinhal (DA CRUZ et al., 2015).

Deve-se considerar como diagnósticos diferenciais outras neoplasias mesenquimais, tais como hemangiopericitoma, leiomiossarcoma, histiocitoma e fibrossarcoma. O diagnóstico definitivo se dá por meio da análise histopatológica, frequentemente associado ao exame imunohistoquímico, já que estes tumores possuem características microscópicas semelhantes (SILVA et al., 2012).

O tratamento cirúrgico é de escolha, visto que, devido a sua natureza mesenquimal, é pouco responsivo à quimioterapia (DIAS et al., 2014). Uma vez realizada excisão do tumor, é alta a chance de recidiva (COELHO et al., 2011). Desta forma, é imprescindível o diagnóstico precoce associado à cirurgia (SILVA et al., 2012).

Portanto, este estudo teve por objetivo relatar um caso de schwannoma maligno em região subcutânea de joelho do membro pélvico direito de cadela de 13 anos de idade.

RELATO DE CASO

Deu entrada no setor de Clínica Cirúrgica de pequenos animais Clínica Veterinária – UNIME, uma cadela da raça Poodle, castrada, de 13 anos de idade, com peso de 7,2 kg e queixa de aumento de volume em membro pélvico direito (MPD), há cerca de 4 meses. O tutor não relatou claudicação, porém afirmou que o animal apresentava dificuldade de descer e subir escadas. Ao exame físico, os linfonodos pré-escapulares estavam reativos; na ausculta cardiopulmonar, presença de sopro e sem estertor pulmonar; nódulo subcutâneo em membro pélvico direito na região do joelho, que media cerca de três centímetros, de consistência macia, pendular, não aderido e não ulcerado.

Foram solicitados hemograma, perfil bioquímico sérico (alanina aminotransferase, ureia e creatinina, proteínas totais e frações), radiografia torácica em incidências latero-lateral esquerda, direita e ventro-dorsal, ultrassonografia abdominal (USG), eletrocardiograma, além de citologia aspirativa. Foi aplicado prometazina (0,4mg/kg) por via subcutânea antes da realização de citologia aspirativa, devido à suspeita de mastocitoma.

O exame citopatológico foi sugestivo de neoplasia mesenquimal. A radiografia de tórax não demonstrou alterações em parênquima pulmonar. No entanto, a USG denotou fígado com dimensões aumentadas, relação e definição córtico-medular renais diminuídas, porém, sem imagens compatíveis com metástase à distância. O hemograma demonstrou leucopenia por linfopenia e demais bioquímicos dentro da referência para a espécie.

Foi recomendado nodulectomia, para posterior análise histopatológica. Como medicação pré-anestésica, utilizou-se morfina (0,2mg/kg) por via intramuscular; para indução, proporfol (5mg/kg) e midazolam (0,3mg/kg) por via intravenosa; manutenção com isoflurano, além de bloqueio infiltrativo com lidocaína com vasoconstritor (7mg/kg) e bupivacaína (2,5mg/kg). Foram administrados meloxicam (0,2mg/kg), cefalotina (30mg/kg) e dipirona (30mg/kg) por via intravenosa e tramadol (2mg/kg) por via intramuscular.

Foi realizada incisão cutânea elíptica com margens de 2 cm ao redor do nódulo, divulsionamento de tecido subcutâneo e hemostasia com fio ácido poliglicólico nº 2-0, utilizando padrão cushing para rafia do subcutâneo; dermorrafia com fio nylon nº 3-0 em padrão simples separado. A amostra foi enviada para análise histopatológica.

No pós-operatório, foi prescrito cefalexina (30mg/kg) e ranitidina (2mg/kg) a cada 12 horas, durante sete dias; meloxicam (0,1mg/kg) a cada 24 horas, durante três dias e dipirona (25 mg/kg) a cada oito horas, durante cinco dias. Todas as medicações por via oral. Curativo local com clorexidina 1% a cada 24 horas, durante dez dias.

O laudo histopatológico foi compatível com Schwannoma maligno. Foi solicitada análise imunohistoquímica para conclusão diagnóstica e definição do prognóstico, o qual foi positivo para marcadores CD56 (molécula de adesão de células neurais e neuroendócrinas) e NSE (enolase neurônio-específica) e negativo para GFAP e S100 nas células neoplásicas. Desta forma, foi firmado o diagnóstico de neoplasia maligna de nervo periférico (schawnnoma maligno).

No retorno, a ferida cirúrgica se apresentava cicatrizada, sem deiscência de pontos ou secreção. Até o presente momento o animal não apresentou recidiva local e metástase à distância, com sobrevida global de 10 meses.

RESULTADOS E DISCUSSÃO

No presente relato, a análise histopatológica evidenciou presença de proliferação neoplásicas pouco delimitada, em paliçada, em concordância com o descrito por Bordini e colaboradores (2018), em que células fusiformes dispostas paralelamente ou em paliçada constituem padrão histológico clássico Antoni A, o qual é característico do schawnnoma clássico. O laudo histopatológico também indicou presença de necrose e hemorragia, compatível com achados de Patnaik e colaboradores (2002).

Chijiwa e colaboradores (2004) referiram que a marcação imunohistoquímica desta neoplasia é variável: Assim, a imunoexpressão de GFAP e S100 pode variar de ausente a forte, o que auxilia na elucidação do prognóstico. A marcação por GFAP é mais comum em schwannomas benignos em cães e a negatividade para S100 pode sustentar o diagnóstico de malignidade, como observado neste relato.

Em estudo, Da Cruz e colaboradores (2015) relataram schwannoma em tórax, de aproximadamente cinco centímetros, firme e aderido ao subcutâneo, em fêmea sem raça definida, de 11 anos de idade e grande porte. No presente relato, o animal descrito foi um cão de pequeno porte, da raça Poodle, de idade superior à referida, o que contrapõe o descrito por Araújo e colaboradores (2009) e Dias e colaboradores (2014), em relação às características dos animais acometidos.

Em comparação ao descrito pela literatura, existe uma diferença em relação à localização do tumor, cujo local mais comum é no plexo braquial e região cervical (RAMOS et al., 2014). Contudo este tipo histológico foi observado em cão da raça poodle de cinco anos de idade em articulação femurotibiopatelar direita conforme descrito por Silva e colaboradores (2007). A claudicação, manifestação clínica mais comum deste tumor, não foi observada neste relato, diferente relatado por Araújo e colaboradores (2008).

No estudo de Da Cruz e colaboradores (2015) e Araújo e colaboradores (2009) não foram encontradas alterações em exames de imagem que sugerissem metástase à distância, tal como no presente caso, em concordância com Coelho e colaboradores (2011), que descreveram a ocorrência de metástase em schwannoma como rara.

Seu prognóstico é desfavorável, já que, por se tratar de neoplasia mesenquimal, tem pouca resposta ao tratamento quimioterápico e, quando realizada exérese do tumor, há recidiva em 72% dos casos (RAMOS et al., 2014; BORDINI et al., 2018). Contudo, neste estudo, com estabelecimento de tratamento por remoção cirúrgica com amplas margens, sem realização de terapia adjuvante, foi possível a obtenção de bons resultados, visto que, com 10 meses de

sobrevida até o presente momento, o animal não apresentou indícios de recidiva. Foi realizado acompanhamento para seguimento do animal por exames de imagem, os quais demonstraram ausência de metástase, resultado também encontrado por Ramos e colaboradores (2014), que em 12 meses de pós-operatório não identificaram recidivas. Nestes dois estudos, o prognóstico favorável pode ser atribuído à localização da neoplasia distalmente à medula espinhal.

Em estudo retrospectivo com 16 cães diagnosticados com neoplasia de bainha de nervos periféricos, foi realizado tratamento apenas com exérese do tumor, de forma a preservar o membro. Van Stee e colaboradores (2017) concluíram que esta conduta proporcionou sobrevida comparável àquela obtida por amputação do membro. O mesmo procedimento foi realizado neste estudo, o que demonstrou resultado satisfatório.

CONCLUSÕES

O diagnóstico anatomopatológico de tumores malignos de bainha de nervos periférico é difícil. É necessário o auxílio de análises, como a imuno-histoquímica. O tempo de sobrevida atingido aliado à ausência de metástase foram resultados satisfatórios considerada a conduta de exérese do tumor em relação à amputação do membro.

PALAVRAS-CHAVE: Mesenquimal, imuno-histoquímica; nervos periférico.

AGRADECIMENTOS

Os autores agradecem à UNIME, por este evento, e aos aprimorandos em Medicina Veterinária nas áreas de Clínica Cirúrgica de Pequenos Animais e Anestesiologia Veterinária da UNIME.

REFERÊNCIAS

ARAÚJO, B. M.; KEMPER, B.; FIGUEIREDO, M. L.; CHIORATTO, R.; MARQUES, N. B.; TUDURY, E. A. Schwannoma do plexo braquial em cão. **Medicina Veterinária**, v. 2, n. 4, p. 45-49, 2008.

BORDINI, C. G. G. et al. Tumor maligno da bainha perineural retrobulbar e intracraniano em cão: relato de caso. **Arquivo brasileiro de medicina veterinária e zootecnia,** v. 70, n. 5, p. 1355-1361, 2018.

CHIJIWA, K.; UCHIDA, K.; TATEYAMA, S. Immunohistochemical evaluation of canine peripheral nerve sheath tumors and other soft tissue sarcomas. **Veterinary Pathology**, v. 41, n. 4, p. 307-318, 2004.

DA CRUZ, T.P.P.S. et al. SCHWANNOMA MALIGNO CUTÂNEO EM CANINO. **Acta Veterinaria Brasilica,** v.9, n.2, p.185-189, 2015

PATNAIK, A. K.; ZACHOS, T. A.; SAMS, A. E.; AITKEN, M. L. Malignant nerve-sheath tumor with divergent and glandular differentiation in a dog: case report. **Veterinary Pathology,** v. 39, n. 3, p. 406- 409, 2002.

RAMOS, L.M.P.D et al. SCHWANNOMA CUTÂNEO EM CÃO BOXER-RELATO DE CASO. **Science And Animal Health**, v. 2, n. 1, p. 80-90, 2014

SILVA, C.M.O. et al. Tumor Maligno da Bainha de Nervo Periférico em Cães:Relato de 3 Casos. **Arquivo Brasileiro de Medicina Veterinária e Zootecnia**, v.59, n.3, p. 679-684, 2007.

DA SILVA, E.O et al. Tumor maligno da bainha de nervo periférico envolvendo raízes nervosas do terceiro segmento medular lombar em um cão. **Semina: Ciências Agrárias**, p. 2397-2402, 2012.
VAN STEE, L. et al. Compartmental resection of peripheral nerve tumours with limb preservation in 16 dogs (1995–2011). **The Veterinary Journal**, v. 226, p. 40-45, 2017.

ABORDAGEM CLÍNICA DO CARCINOMA INFLAMATÓRIO MAMÁRIO CANINO – RELATO DE TRÊS CASOS

[CLINICAL APPROACH TO CANINE INFLAMMATORY MAMMARY CARCINOMA – REVIEW OF THREE CASES]

Nataniele de Almeida Rios[1]; Ariane Conceição Melhor[2]; Marília Caroline de Andrade Oliveira[2]; Gabriela Carvalho Monteiro[3]; Juliana Gomes Braga[3]; Cinthia Oliveira de Araújo Barreto[4]; Marília Carneiro de Araújo Machado[4]

[1]Aprimoranda do segundo ano de Clínica Cirúrgica de Pequenos Animais pelo Programa de Aprimoramento em Medicina Veterinária da UNIME
[2]Aprimoranda do primeiro ano de Clínica Cirúrgica de Pequenos Animais pelo Programa de Aprimoramento em Medicina Veterinária da UNIME
[3]Graduanda do Curso de Medicina Veterinária da União Metropolitana para o Desenvolvimento da Educação e Cultura (UNIME)
[4] Docente do curso de Medicina Veterinária da União Metropolitana de Educação e Cultura – UNIME
E-mail: thyelerios@hotmail.com

INTRODUÇÃO

Os tumores de mama constituem 70% das neoplasias em cadelas, das quais 50% são malignas, destas 7,6% são classificadas como carcinoma inflamatório mamário (DE SÁ e REPETTI, 2011; KUBOTA et al., 2016). Na medicina veterinária é pouco relatado, devido à sua baixa incidência e falta de conhecimento no diagnóstico (ESTRELA-LIMA, 2010; KUBOTA et al., 2016).

O carcinoma inflamatório (CIM) possui etiologia multifatorial, relacionada a fatores ambientais, genéticos e principalmente hormonais (DE SÁ e REPETTI, 2011). Pode estar associado a diversos tipos histológicos, sendo a presença de êmbolos neoplásicos nos vasos linfáticos da derme seu achado histológico mais importante. É caracterizado como tumor de crescimento agressivo, com alta capacidade metastática e baixa sobrevida (PEÑA et al., 2003). Tendo sido descritos dois tipos, o primário, no qual não há histórico de tumor prévio, e o secundário, que ocorre após excisão de um tumor de mama anterior (CLEMENTE et al., 2009).

Na cadela, esta neoplasia é caracterizada clinicamente por sinais clássicos de inflamação. As cadeias mamárias apresentam placas difusas, firmes, dolorosas à palpação, podendo apresentar ulceração superficial, unilateral ou bilateral. Os linfonodos regionais são primariamente atingidos e pode ocorrer metástase para pulmões, rins e fígado. (DE SÁ e REPETTI, 2011; KUBOTA et al., 2016).

O diagnóstico é clínico, baseado na evolução rápida e apresentação do tumor, tendo como diagnósticos diferenciais mastite, abscessos mamários e dermatite (DE SÁ e REPETTI, 2011; KUBOTA et al., 2016). De Nardi e colaboradores (2002) indicaram a realização de radiografia torácica e ultrassonografia abdominal (USG) para pesquisa de metástase. A excisão cirúrgica não é indicada como tratamento, sendo sucedida por recidivas em curto período e também por conta da possível ocorrência de coagulação intravascular disseminada (DE NARDI et al., 2002; BENTUBO et al., 2006; DALECK et al., 2009; DE SÁ e REPETTI, 2011). Os quimioterápicos mais

utilizados incluem mitoxantrona, vincristina, ciclofosfamida, carboplatina e doxorrubicina, que quando associados ao uso do antiflamatório piroxicam apresentam melhora no tempo de sobrevida (CLEMENTE et al., 2009; DE SÁ e REPETTI, 2011).

Este estudo teve por objetivo relatar três casos de carcinoma inflamatório mamário em cadelas, atendidas no período de um mês, bem como seu diagnóstico, conduta terapêutica e prognóstico.

METODOLOGIA

CASO CLÍNICO 1

Foi atendida na Clínica Veterinária da UNIME uma cadela, da raça boxer, de 11 anos de idade, com histórico de aumento de volume nas mamas há 15 dias. Ao exame físico, os parâmetros vitais se encontravam dentro da normalidade. Na palpação abdominal, foi observado nódulo firme, ulcerado, não aderido em mamas abdominal caudal e inguinal direitas, e outro nódulo lateral a cadeia, macio, não aderido, não ulcerado, medindo três centímetros, e nódulo em região abdominal ventral.

Foram realizados hemograma, perfil bioquímico sérico (alanina aminotransferase, ureia, creatinina, proteínas totais e frações), citologia aspirativa do nódulo lateral à cadeia mamária, ultrassonografia abdominal e radiografia de tórax em incidências latero- laterais e ventro-dorsal. Os exames hematológicos revelaram valores dentro da referência. Os exames de imagem não demonstraram alterações compatíveis com metástases. A citologia aspirativa sugeriu neoplasia mesenquimal.

Foi prescrito dipirona (25mg/kg/ 7 dias), tramadol (3mg/kg/ 7 dias), a cada oito horas; ômega 3 (1000mg/NR) e carprofeno (4,4mg/kg/ 7 dias), a cada 24 horas e limpeza da ferida com antisséptico à base de clorexidina. Após uma semana, tutor relatou redução do tumor com uso das medicações e foi iniciado tratamento com Piroxicam (0,3mg/kg/30 dias) e Ranitidina (2mg/kg/ 30 dias), a cada 24 horas. Indicada quimioterapia com carboplatina e terapia com tramadol e dipirona até novas recomendações. No período da instituição da quimioterapia, houve piora progressiva do quadro, optando- se pela eutanásia. O animal obteve sobrevida de 1 mês e quatro dias pós- consulta.

CASO CLÍNICO 2

Na mesma instituição, foi atendida cadela, sem raça definida, de nove anos de idade, com peso de 27,3kg. Tutor relatou nódulo em mama inguinal com crescimento há 6 meses. Ao exame físico, linfonodos submandibulares e poplíteos reativos, além de nódulos em mama abdominal caudal (maior que 4 cm) e inguinal (menor que 3 cm) direitas, na cadeia esquerda nódulo em mamas torácica caudal e abdominal cranial (menores que 1 cm), e em mama abdominal caudal (maior que 5cm), ulcerados e com sinais de edema, dor, calor e hiperemia.

Foram solicitados hemograma, perfil bioquímico sérico (alanina aminotransferase, fosfatase alcalina, ureia, creatinina), USG abdominal, radiografia torácica. O hemograma evidenciou anemia e trombocitose. Os exames de imagem não demonstraram metástase. Foram prescritos cefalexina (22mg/kg/15 dias), a cada doze horas; omeprazol (1mg/kg/15 dias) e carprofeno (3,6 mg/kg/5 dias), a cada doze horas; tramadol (4mg/kg/ 3 dias), dipirona (30mg/kg/10 dias), a cada oito horas; clorexidina spray para administração tópica, após uma semana o piroxicam (0,3mg/kg/30dias), a cada 24 horas e dieta oncológica.

Após uma semana, a lesão cresceu, com exsudato e odor fétido, edema em membro pélvico esquerdo e claudicação. Para tanto, foi prescrito amoxiciclina com clavulanato de potássio (20mg/kg/20 dias) e ranitidina (2mg/kg/20dias), a cada doze horas e pomada de arnica a cada 24 horas.

Após instituição do tratamento, paciente retornou com miíase em mama, sendo prescrito nitenpiram (1mg/kg). A quimioterapia foi postergada. No retorno, proprietário relatou dispneia e constipação. Ao exame físico, paciente taquicárdica, febril (39,6ºC), desidratada (8%) e pesando 24,9 kg; perda de 2,4 kg em relação à primeira consulta.

Houve progressão das lesões e aparecimento de placa em região axilar de membro torácico esquerdo. Visto a rápida evolução e prognóstico desfavorável, optou- se pela eutanásia, após sobrevida de 25 dias pós-diagnóstico clínico.

CASO CLÍNICO 3

Foi atendida na mesma instituição, cadela da raça pinscher, de 11 anos de idade, com histórico de secreção em todas as mamas de ambas cadeias mamárias há 2 meses e lesão em região axilar direita. Tutor relatou poliúria, disúria e disquesia. Ao exame físico, linfonodos submandibulares e poplíteos direito e esquerdo, pré-escapular direito e axilar esquerdo reativos. Observados nódulos em cadeia mamária direita e esquerda, em mamas abdominais caudais (maior que 2 cm) e inguinais (aproximadamente 4 cm), difusos, em placas, com edema, dor, calor, além de nódulo em região esquerda do abdome, aderido, firme, não ulcerado, de 5×3cm.

Foram solicitados hemograma, perfil bioquímico sérico (alanina aminotransferase, fosfatase alcalina, creatinina, proteínas totais e frações), radiografia torácica em três incidências, e USG. O hemograma revelou leucocitose, linfopenia e trombocitose. Exames de imagem sem alterações. Foram prescritos, tramadol (3mg/kg/5dias), a cada doze horas e dipirona (25mg/kg/5 dias), a cada oito horas; carprofeno (2,2mg/kg/5 dias) e cefalexina (20mg/kg/10 dias), a cada doze horas, além de ômega 3 (500mg/30 dias), a cada 24 horas. Após seis dias, animal teve episódios de êmese, disúria, apatia e melhora na aparência do tumor. Prescrito piroxicam (0,3mg/kg/30dias), a cada 24 horas.

Após 13 dias de tratamento, aumentou a lesão na axila direita com pústulas e secreção, acometendo a contralateral. Relatados constipação e êmese após início do piroxicam, sendo prescritos: lactulona (1ml/4,5kg/7 dias) e tramadol (4mg/kg/ANR), ambos a cada oito horas e omeprazol (1mg/ANR), a cada 24 horas. Animal não retornou durante uma semana, sendo relatado que animal evoluiu para óbito em casa, completando, sobrevida de um mês pós-diagnóstico clínico.

DISCUSSÃO

O diagnóstico de CIM é clínico, como observado nos casos relatados por este estudo, em que foi constatado edema, dor, calor, eritema, perda de definição entre os tecidos, além de dor em região mamária, axilas, virilha e partes internas e proximais dos membros. Sinais clínicos como perda de peso, fraqueza e claudicação podem estar presentes e auxiliam no diagnóstico, como relatado no caso 2, no qual a paciente apresentou edema de membros e claudicação, além de perda de 2,4 kg em 18 dias e fraqueza progressiva (KUBOTA et al., 2016).

Nos resultados dos exames hematológicos dos casos 2 e 3 foram evidenciados trombocitose, que segundo Bentubo e colaboradores (2006) pode ser explicada pela possível ocorrência de coagulação intravascular disseminada, pela produção de tromboplastina, substâncias pró-coagulantes e depósito de fibrina e plaquetas por meio das células neoplásicas. Kubota e colaboradores (2016) afirmaram ser difícil detectar metástases pulmonares, principalmente quando se apresentam como micrometástases; portanto, o exame radiográfico negativo das pacientes não exclui a possibilidade da disseminação pulmonar da neoplasia.

Em um estudo realizado por Clemente e colaboradores (2009), com 30 cadelas diagnosticadas com CIM, de idade entre nove a treze anos, e de diversas raças, sete foram

tratadas com quimioterapia e tratamento paliativo, enquanto 23 receberam apenas tratamento paliativo. Ao final do estudo, as cadelas do primeiro grupo apresentaram sobrevida de 57 dias em relação aos 35 dias do segundo grupo. Neste estudo em nenhum dos casos foi instituído o tratamento quimioterápico, sendo verificado uma sobrevida média de 29 dias, sendo este período menor quando comparado ao grupo tratado com quimioterapia no trabalho supracitado.

No presente estudo, o piroxicam foi utilizado como agente terapêutico único. Souza e colaboradores (2009) concluíram em seu experimento que o uso do piroxicam em cadelas com CIM proporciona aumento da qualidade de vida e do tempo de sobrevida. Diante do exposto por Daleck e colaboradores (2009), instituiu-se neste estudo o tratamento paliativo e não cirúrgico, em virtude da contra-indicação da cirurgia pela probabilidade de sangramento transcirúrgico excessivo e tendência à recidiva em pouco tempo.

CONCLUSÃO

O CIM é uma neoplasia altamente agressiva e de rápida evolução e por isso é necessário instituir um diagnóstico precoce e diferenciá-lo de outras enfermidades para adoção de melhor conduta clínica, objetivando-se melhora na qualidade de vida do animal. Sugere-se que a associação da quimioterapia ao tratamento paliativo aumenta a sobrevida dos animais acometidos com esta neoplasia.

Existem poucos trabalhos disponíveis na literatura; portanto, é necessário a realização de novos estudos com maiores números de indivíduos para obtenção de melhores formas de tratamento.

PALAVRAS-CHAVE: tumor de mama; cadelas; oncologia.

AGRADECIMENTOS

Os autores agradecem a Clínica Veterinária da UNIME pela utilização das suas instalações, aos aprimorandos da Clínica de Pequenos Animais do programa de Aprimoramento em Medicina Veterinária pela condução dos casos e aos professores da instituição pelo incentivo à escrita científica.

REFERÊNCIAS

BENTUBO, H. D. L. et al. Carcinoma inflamatório de mama em cadela – relato de caso. **Clínica Veterinária**, n. 65, p.40 – 44, 2006.

CLEMENTE, M. et al. Survival time of dogs with inflammatory mammary cancer treated with palliative therapy alone or palliative therapy plus chemotherapy. **Veterinary Record**, v. 165, n. 3, p. 78-81, 2009.

COLPAERT, C.G. et al. Inflammatory breast cancer shows angiogenesis with high endothelial proliferation rate and strong E-cadherin expression. **British Journal of Cancer**, v.88, p. 718–725, 2003.

DALECK, C. R; DE NARDI, A. B; RODASKI, S. **Oncologia em cães e gatos.** Ed. Roca: São Paulo. 2009.

DE NARDI, A.B. et al. Prevalência de neoplasias e modalidades de tratamentos em cães atendidos no hospital veterinário da universidade federal do Paraná. **Archives of veterinary Science**, v.7, n.2, p.15-26, 2002.

DE SÁ, S. S; REPETTI, C.S.F.Carcinoma Inflamatório mamário canino–Revisão de Literatura. **Acta Veterinaria Brasilica**, v. 5, n. 1, p. 8-14, 2011. ESTRELA-LIMA, A. et al. Immunophenotypic features of tumor infiltrating lymphocytes from mammary carcinomas in female dogs associated with prognostic factors and survival rates. **BMC Cancer**, v. 10, n. 256, p. 1-14, 2010. *KUBOTA, L. E. et al. Carcinoma inflamatório de mama – uma abordagem comparada.* **Arquivos de Ciências Veterinárias e Zoologia da UNIPAR***, v. 19, n. 3, p. 187-194, 2016.*
PEÑA, L. et al. Canine inflammatory mammary carcinoma: histopathology, immunohistochemistry and clinical implications of 21 cases. **Breast Cancer Research and Treatment**, v. 78, p. 141-148, 2003.
SOUZA, C.H.M. et al. Inflammatory Mammary Carcinoma In 12 Dogs: Clinical features, Cyclooxygenase-2 expression, and Response to Piroxicam Treatment. **The Canadian Veterinary Journal**, v.50, n.5, p. 506-510, 2009.

FORMAÇÃO DE TRATO FISTULOSO EM CADELA COMO COMPLICAÇÃO PÓS CIRÚRGICA DE OVARIOHISTERECTOMIA

[FISTULA TRACT DEVELOPMENT IN FEMALE DOG AS POST SURGICAL OVARYHISTERECTOMY COMPLICATION]

Gabriela Carvalho Monteiro[1]; Nataniele de Almeida Rios[2]; Juliana Gomes Braga[1]; Juliano Jácomo Mendes Silotti[2]; João de Sena Neto[3]; Cinthia Oliveira de Araújo Barreto[4]; Marília Carneiro de Araújo Machado[4]

[1]Graduanda do curso de Medicina Veterinária da União Metropolitana para o Desenvolvimento da Educação e Cultura (UNIME)
[2]Aprimorando do segundo ano de Clínica Cirúrgica de Pequenos Animais pelo Programa de Aprimoramento em Medicina Veterinária da UNIME
[3]Aprimorando do primeiro ano de Anestesiologia Veterinária pelo Programa de Aprimoramento em Medicina Veterinária da UNIME
[4] Docente do curso de Medicina Veterinária da União Metropolitana para o Desenvolvimento da Educação e Cultura (UNIME)
E-mail: gacarvmo@gmail.com

INTRODUÇÃO

A ovariohisterectomia (OH) consiste na excisão cirúrgica dos ovários e útero e é considerada a cirurgia eletiva mais executada na medicina veterinária (ATALLAH, 2013), por apresentar vantagens como controle populacional e de ciclo estral, tratamento de uteropatias, redução do aparecimento de neoplasias mamárias e outras causas (BARROS et al., 2009).

Sendo assim, estudos voltados para redução de custo e tempo em projetos de esterilização cirúrgica de cães e gatos têm sido realizados, de maneira que maior número de animais sejam envolvidos, de forma efetiva e segura (COSTA NETO et al., 2009; LIMA et al., 2010). Na tentativa de implementar este conceito, o uso de braçadeiras de poliamida, material sintético inabsorvível, considerado biologicamente inerte, tornou-se uma opção frequente (BARROS et al., 2009).

No entanto, complicações se tornam inerentes a este tipo de procedimento cirúrgico praticado com negligência, principalmente quando associado à falha nos princípios básicos de antissepsia (ATALLAH., 2013). Dentre as complicações mais frequentes estão: formação de abscessos e tratos fistulosos, reação ao fio de sutura, deiscência de pontos, hemorragias subsequentes a ligaduras frouxas, hidroureter, com consequente hidronefrose, alterações intestinais, piometra de coto, síndrome do ovário remanescente e incontinência urinária (BARROS et al., 2009; ATALLAH; 2013). A ultrassonografia abdominal (USG) pode auxiliar na detecção de parte destas complicações (ATALLAH; 2013).

A literatura descreve a ocorrência de fístulas a partir de meses ou anos após a OH, com apresentação mais comum em flanco, por efeito das ligaduras em pedículos ovarianos (MACEDO et al., 2012; ATALLAH., 2013). Em um estudo retrospectivo com 20 cadelas castradas que apresentaram complicações pós-OH, foram encontrados 70% de incidência de fístulas associadas a abscesso primário (ATALLAH., 2013).

O presente trabalho teve por objetivo relatar um caso de formação de fístula secundária à ovariohisterectomia realizada com braçadeira de náilon em cadela.

RELATO DE CASO

Deu entrada no setor de Clínica Médica de Pequenos Animais da Clínica Veterinária da UNIME, uma cadela, castrada há aproximadamente 1 ano, sem raça definida, de 3 anos de idade, com queixa de aumento de volume em região de flanco direito. Tutor realizou a administração de meloxicam durante 5 dias, um mês antes da consulta, seguido do aparecimento de exsudação serossanguinolenta. Informou que realizou limpeza da lesão com solução fisiológica e pomada cicatrizante.

Ao exame físico foi observado: temperatura de 39,6ºC e linfonodos submandibulares reativos, estando os demais parâmetros fisiológicos dentro da normalidade para a espécie. Foi constatado aumento de volume de característica alopécica, irregular, não aderido, de aproximadamente 1,5 cm e consistência macia, em flanco direito. Foram solicitados hemograma, perfil bioquímico sérico (alanina aminotransferase, creatinina, proteínas totais e frações) e citologia aspirativa. Os exames hematológicos se apresentaram dentro dos valores de normalidade para a espécie e o exame citopatológico sugeriu neoplasia mesenquimal. Diante do apresentado, suspeitou-se de neoplasia e a paciente foi encaminhada para o setor de Clínica Cirúrgica de Pequenos Animais.

Em retorno subsequente após 7 dias, tutor alegou lambedura e ulceração. Durante avaliação da ferida, foi observada fístula que drenava secreção translúcida, sendo prescrito prednisolona (1mg/kg/a cada 24 horas, durante 5 dias) e limpeza diária com solução fisiológica e clorexidina spray. Tutor referiu melhora com o tratamento.

Foi agendada biópsia excisional para elucidar o diagnóstico, entretanto, no momento pré-cirúrgico, durante a tricotomia, foi percebido exsudação purulenta ao redor da neoformação. Devido à característica apresentada e histórico anterior, a lesão foi associada a uma fístula, com suspeita de rejeição ao fio de sutura e consequente formação de abscesso.

Em virtude dessa suspeita, foi realizada USG abdominal total, que evidenciou alterações em topografia de pedículos ovarianos, compatíveis a reação tecidual, a qual foi sugestiva de processo fistuloso. Foi recomendada laparotomia exploratória para investigação e esclarecimento do caso. Em vista disso, optou-se por diminuir a carga bacteriana da lesão antes do procedimento cirúrgico com uso de cefalexina (20mg/kg/a cada 12 horas, durante 7 dias), metronidazol (15mg/kg/a cada 12 horas, durante 5 dias), dipirona (25mg/kg/ a cada 8 horas, durante 7dias), tramadol (2mg/Kg/ a cada 8 horas, durante 7 dias) e ranitidina (2mg/kg/ a cada 12 horas, durante 7 dias). A cirurgia foi realizada 15 dias após última revisão, por disponibilidade do tutor.

Como medicação pré-anestésica, utilizou-se metadona (0,4mg/kg/Intramuscular), cefalotina (30mg/kg/Intravenoso) e meloxicam (0,2mg/kg/ Intravenoso). Em seguida, foi realizada tricotomia ampla de região abdominal ventral e lateral. Para indução anestésica foram administrados proporfol (5mg/kg/ Intravenoso) e midazolan (0,2mg/kg/ Intravenoso), sendo realizado bloqueio lombar paramediano oblíquo com bupivacaína com vasoconstritor (0,1ml/kg) e manutenção anestésica com isoflurano.

A paciente foi intubada e posicionada em decúbito dorsal. Antissepsias prévia e definitiva foram executadas com clorexidina 2% e álcool a 70%. Realizado incisão retro-umbilical mediana, divulsionamento de tecido subcutâneo, identificação da linha alba e abertura de cavidade abdominal.

Na laparotomia, verificou-se presença de braçadeiras de nylon utilizadas para hemostasia durante a OH prévia. Notou-se aderência do coto uterino à bexiga, além de formação de processo

fistuloso envolvendo aderências do omento ao material utilizado no complexo arteriovenoso ovariano (CAVO) direito. Foram desfeitas as aderências, retiradas as braçadeiras em CAVO direito, esquerdo e coto e refeitas ligaduras com fio de poliamida nº 0. Foi realizado miorrafia com fio de poliamida nº 2-0 em padrão sultan, sutura do tecido subcutâneo com fio de poliglactina 910 nº 2-0 em padrão intradérmico, e dermorrafia com fio de poliamida nº 2-0 em padrão Wolf separado.

Executado reparo da parte externa do trato fistuloso por meio de incisão elíptica ao seu redor, na região do flanco direito, e divulsionamento do tecido subcutâneo e das aderências, seguido de miorrafia com fio de poliglactina 910 nº 2-0 em dois planos com padrão sultan, sutura do tecido subcutâneo com fio de poliglactina 910 em dois planos, utilizando padrão sultan e cushing. Ao final, efetuada dermorrafia com fio de poliamida nº 3-0, em padrão wolf separado.

No pós-operatório imediato, foi administrado fentanil (3mcg/kg/SC) e cetamina (0,8mg/kg/SC), e como prescrição pós-operatória, amoxicilina com clavulanato de potássio (20mg/kg/BID/10 dias), meloxicam (0,1mg/kg/SID/3 dias), tramadol (2,5mg/kg/TID/6 dias) dipirona (25 mg/kg/TID/6 dias) e ranitidina (2 mg/kg/BID/10 dias).

Após 10 dias do procedimento cirúrgico, notou-se boa cicatrização da ferida cirúrgica e ausência de indícios de infecção ou deiscência, e desta forma, as suturas foram removidas. O animal apresentou bom estado clínico geral, sem queixas adicionais por parte do tutor.

RESULTADOS E DISCUSSÃO

No presente estudo, o tempo transcorrido desde a OH até o aparecimento das complicações foi de um ano, compatível com os achados de Atallah e colaboradores (2013), que relataram manifestação em até 8 anos, o que confirma que esta complicação pode ocorrer a longo prazo. Macedo e colaboradores (2012) relataram o aparecimento de fístula em flanco direito, devido ao surgimento de trato fistuloso após um ano da OH, de forma semelhante ao descrito no caso relatado.

O exame citopatológico realizado neste relato, sugeriu neoplasia mesenquimal, com presença de células fusiformes, neutrófilos e macrófagos, o que segundo Flores- Figueroa (2006) pode ser explicado pelo processo de reparação, uma vez que fibroblastos possuem origem mesenquimal.

Atallah e colaboradores (2013) descreveram que aderências entre o coto uterino à bexiga foram observadas no USG de pacientes com incontinência urinária; também relataram episódios de secreção serossanguinolenta no local da ferida como um achado sugestivo de formação de trato fistuloso. No caso descrito, embora as aderências tenham sido observadas durante o trans-operatório da paciente, a mesma não apresentava incontinência urinária. Assim como encontrado pelo autor supracitado, no presente relato, notou- se exsudação serossanguinolenta através da fístula.

Em estudo feito com 50 gatas de 7 meses a 5 anos de idade, Costa Neto e colaboradores (2009) verificaram a eficácia do uso da braçadeira em OH eletiva, quando preservadas as técnicas assépticas adequadas, e concluíram que o seu uso é menos traumático e apresenta melhor adaptação do tecido à hemostasia, se comparada a técnica das três pinças. No entanto, devido ao acompanhamento pós-operatório ter se dado durante um mês, no trabalho do autor anteriormente citado, não se pode descartar a possibilidade de surgimento de complicações posteriores.

Estudos adicionais referiram que reações de pedículos ovarianos à aplicação de braçadeiras de náilon e ao mononáilon não apresentam diferença em relação à formação de tecido de granulação e infiltrado inflamatório (LIMA et al., 2010; BARROS et al., 2009). Portanto, a formação de fístula descrita neste caso associada a presença de aderências envolvendo omento, coto uterino e bexiga e reações granulomatosas nas ligaduras dos pedículos contradizem o descrito na literatura

sobre a inércia do material utilizado. Contudo, os achados deste relato se assemelham aos de Atallah e colaboradores (2013), nos quais a maior parte das fístulas se manifesta pela confecção de ligaduras com fio inabsorvível multifilamentar, de mesma composição das braçadeiras.

Em estudo prospectivo, Barros e colaboradores (2009) realizaram laparotomia exploratória em cinco cadelas e obtiveram amostras das braçadeiras e tecido circunvizinho avaliadas por histopatológico após 45 dias da OH com braçadeiras de poliamida esterilizadas. Uma cadela apresentou aderência do omento à bexiga, tal como no caso relatado, e presença de fino tecido de reparação sobre os pedículos ovariano e uterino. No entanto, sem complicações adicionais, a exemplo de exsudação purulenta, uma vez que os procedimentos foram realizados com antissepsia adequada. Tais resultados corroboram a hipótese de que houve quebra da técnica asséptica em algum momento no presente relato, como na esterilização do lacre ou durante o período pré ou pós-operatório, já que foi observado exsudato purulento ao redor do tumor e esse achado levou à suspeita de formação de trato fistuloso.

CONCLUSÕES

A utilização das braçadeiras de náilon em cirurgias de OH deve ser ponderada quanto ao seu custo benefício e efetividade. É preciso considerar que seu uso pode resultar em complicações como a formação de fístula do caso relatado, sendo necessário o cumprimento de técnica asséptica e cirúrgica adequada.

PALAVRAS-CHAVE: fístula, braçadeira, castração.

AGRADECIMENTOS

Autores agradecem à UNIME, por este evento, e aos aprimorandos da Clínica Cirúrgica e Anestesiologia Veterinária do Programa de Aprimoramento em Medicina Veterinária.

REFERÊNCIAS

ATALLAH, F. A. et al. Complicações pós-cirúrgicas em cadelas submetidas a ovariohisterectomia no Rio de Janeiro. **Revista Brasileira de Medicina Veterinária**, v. 35, n.1, p. 61-69, 2013.

BARROS, B. J. et al. Utilização de abraçadeira de náilon 6.6 (Poliamida) como método de ligadura de pedículos ovarianos e coto uterino em ovário-histerectomia eletiva em cadelas (*Canis familiaris*). **Arquivo de Ciências Veterinárias e Zoologia da Unipar**, v. 12, n. 1, p.47-60, 2009.

COSTA NETO, J. M. et al. Braçadeiras de náilon para hemostasia preventiva na ovariohisterectomia em gatas. **Revista Brasileira de Saúde e Produção Animal**, v. 10, n. 3, p.615-624, 2009.

FLORES-FIGUEROA, E. et al. Mesenchymal stem cell; history, biology and clinical application. **Revista de Investigación Clínica**, v.58, n. 5, p. 511, 2006.

LIMA, A. F. M. et al. Avaliação histológica e videolaparoscópica de ligadura dos pedículos ovarianos realizados com mononáilon agulhado ou abraçadeiras autoestáticas de náilon em cadelas submetidas à ováriossalpingohisterectomia pela técnica do gancho. **ARS Veterinária**. v. 26, n. 2, p. 66-70, 2010.

ESPOROTRICOSE FELINA: UM RELATO DE CASO DO MUNICÍPIO DE CAMAÇARI – BA

[FELINE SPOROTRICHOSIS: A CASE REPORT OF THE MUNICIPALITY OF CAMAÇARI– BA]

Wanessa Pontes Ramos[1], Magda Elisabete Cristo Silva[1], Valdinei de Souza dos Santos[1], Indiana Gomes da Silva[2], Vanessa Riesz Salgado[3]

[1]Graduandos do Curso de Medicina Veterinária na União Metropolitana de Educação e Cultura (UNIME) – Lauro de Freitas/BA.
[2]Residente da Clínica Veterinária da UNIME – Lauro de Freitas/BA.
[3]Docente do Curso de Medicina Veterinária, Disciplina de Moléstias Infecciosas e Ornitopatologia, da UNIME – Lauro de Freitas/BA.
Email: vanessariesz@gmail.com

INTRODUÇÃO

A esporotricose é uma micose subcutânea causada pelo fungo dimórfico, saprófito e geofílico *Sporothrix* spp., o qual acomete tanto espécies animais como seres humanos, podendo ser transmitida por meio da inalação ou inoculação traumática do fungo, encontrado nas secreções infectadas ou no ambiente, através das mucosas e lesões epidérmicas (ALMEIDA, 2018; MIRANDA et al., 2018; SILVIA et al., 2012).

No Brasil, a esporotricose felina vem ganhando importância devido ao número crescente de casos humanos, adquiridos pelo contato com gatos infectados. A doença é mais frequente em felinos domésticos não castrados em idade reprodutiva, principalmente aqueles que têm acesso à rua, devido ao hábito de arranhar troncos de árvores, enterrar suas fezes e também pelas disputas territoriais e por fêmeas, que favorecem a manutenção e disseminação do agente (PIRES, 2017).

Os gatos geralmente apresentam a forma cutânea localizada da doença, caracterizada por lesões, nódulos e ulcerações que drenam um exsudato castanho-escuro, em pele e mucosas nas regiões da cabeça, lombar e porção distal dos membros (MIRANDA et al., 2018; FARIAS e PEREIRA, 2014). Entretanto, não é raro ocorrer a forma extracutânea, com envolvimento principalmente dos pulmões ou seios da face, além dos rins, testículos, articulações, ossos, dentre outros órgãos (CAVALCANTI et al., 2017; LARSSON, 2011).

A cultura fúngica é o diagnóstico de escolha, pois demonstra o dimorfismo do agente, podendo ser realizado a partir da coleta do exsudato das lesões ou aspirado de nódulos cutâneos. O patógeno já foi isolado em secreção nasal, cavidade oral e nas garras de felinos, tanto no local da inoculação como disseminado pela circulação linfática. O tratamento consiste em uso de

antifúngicos sistêmicos de longa duração variando de semanas a meses, iodetos inorgânicos e protetor hepático, além de acompanhamento do animal com exames laboratoriais para avaliar o estado fisiológico do paciente e a eficácia da terapêutica preconizada (SILVIA et al., 2012; PIRES, 2017).

O presente trabalho relata um caso de esporotricose felina sem lesões cutâneas características, mas com diagnóstico suspeito devido à presença de espirros, secreção nasal e ocular, não responsivas a antibioticoterapia prévia.

RELATO DE CASO

Em novembro de 2018, um gato, fêmea, SRD, de quatro anos de idade, castrada, semidomiciliada, residente do município de Camaçari-BA, foi atendida na Clínica Veterinária da UNIME com histórico de espirros esporádicos, secreção nasal e ocular muco-sanguinolenta há mais de dois meses. Durante a anamnese, a tutora relatou já ter levado o animal a dois veterinários e realizado tratamento sem resultados com antibióticos e corticosteróides, porém não soube relatar as medicações e posologias utilizadas. Ao exame físico foi observada ainda a presença de secreção nasal muco-sanguinolenta, discreta expansão do plano nasal e um aumento de volume, semelhante um pólipo na narina direita, como demonstrado na **Figura 1**. Não foram encontradas lesões nodulares ou ulcerativas na face e nos membros, características em casos de esporotricose cutânea.

Figura 1. Discreta expansão do plano nasal e um aumento de volume, semelhante a um pólipo. Comprometimento dos seios da face, característico da esporotricose extracutânea. **Fonte:** Arquivo pessoal.

As suspeitas diagnósticas eram de Complexo Respiratório Felino, FIV e/ou FeLV e esporotricose. Foram solicitados os seguintes exames complementares para auxiliar o diagnóstico definitivo: hemograma (HM), proteína total (PT) e frações, alanina aminotransferase (ALT), gamaglutamiltransferase (GGT), ureia e creatinina, sorologia para FIV/FeLV, citologia nasal, cultura fúngica e cultura bacteriana com antibiograma da secreção nasal, além de radiografia torácica (RX).

RESULTADOS E DISCUSSÃO

Nos exames laboratoriais observou-se apenas leucocitose por neutrofilia, devido à infecção nasal. O animal não foi reagente para FIV e FeLV, demonstrando que os sinais apresentados não advinham da infecção pelos vírus testados. O RX torácico não apresentou alterações, indicando que a infecção estava restrita ao trato respiratório superior.

A citologia nasal revelou moderada celularidade contendo ceratinócitos, neutrófilos e eritrócitos, além da presença de estruturas ovais e leveduriformes, sugestivas de *Sporothrix* sp. Este resultado foi confirmado na cultura fúngica do exsudato nasal, onde foram visualizadas hifas finas septadas e hialinas, das quais projetavam-se agrupamentos de pequenos conídios ovalados e delicados lembrando flores, sugestivos de *Sporothrix* sp. Na cultura bacteriana com antibiograma da secreção nasal foi isolado *Staphylococcus* sp., sensível a vários antibióticos**,** indicando além da infecção fúngica, uma contaminação bacteriana secundária da cavidade nasal. Foram prescritos Amoxicilina + Clavulanato de Potássio (associação de antibióticos bactericidas de amplo espectro) 400 mg/kg VO BID por 15 dias, Dipirona (antitérmico) em gotas VO BID por 5 dias e Itraconazol (antifúngico) 10 mg/kg VO SID por 30 dias.

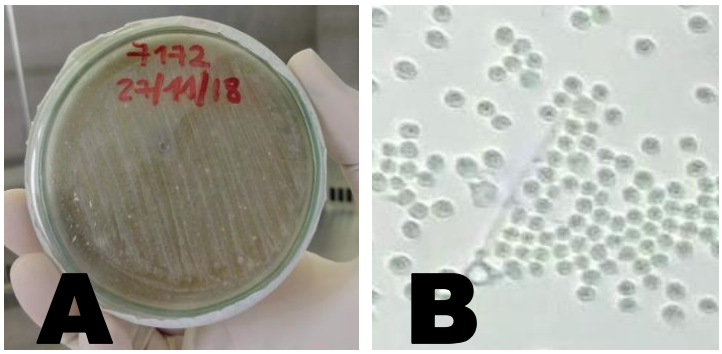

Figura 2. A) Isolamento de *Sporothrix* sp. na cultura fúngica em Ágar Mycosel feita a partir do exsudato nasal do animal. B) Microscopia do isolado de *Sporothrix* sp. mostrando hifas finas e hialinas e projeção de conídios ovalados. **Fonte:** Arquivo pessoal.

A partir dos resultados dos exames, confirmou-se o diagnóstico de esporotricose felina. Embora a esporotricose seja mais frequentemente relatada em felinos domésticos machos semidomiciliados e não castrados (ROSSATO, 2017), neste caso, o animal acometido foi uma fêmea, castrada, com acesso à rua e residente de Camaçari, região que tem apresentado surtos epidêmicos da doença. Mesmo que também não apresentasse lesões cutâneas sugestivas nem comprometimento pulmonar, evidenciou-se lesão no plano nasal com ocorrência de formação polipóide em sua cavidade, característica da forma extracutânea (CAVALCANTI et al., 2017; LARSSON, 2011; FARIAS e PEREIRA, 2014). No caso relatado, também não houve associação

de esporotricose com as retroviroses felinas FIV/FeLV, mas observou-se coinfecção estafilocócica, corroborando com Farias e Pereira (2014) o quais também descreveram ambas as condições. Nos casos de coinfecções estafilocócica, estes autores indicam a utilização conjunta de antibióticos sistêmicos, como realizado neste caso.

CONSIDERAÇÕES FINAIS

A esporotricose é uma antropozoonose de grande importância para a Saúde Pública, com evidente influência do gato doméstico em sua transmissão. Por isso, o acompanhamento e diagnóstico dos pacientes suspeitos pelo Médico Veterinário são essenciais, pois nem sempre as lesões cutâneas mais características da doença estão presentes, como relatado. Vale ressaltar que, quando confirmada previamente, as chances de recuperação do animal são elevadas, assim como decrescem os riscos de transmissão e disseminação do patógeno.

PALAVRAS-CHAVE: gatos; *Sporothrix* sp.; esporotricose felina; antropozoonose.

REFERÊNCIAS

ALMEIDA, A. J. Esporotricose em felinos domésticos (*Felis catus domesticus*) em Campos dos Goytacazes, RJ, Pesquisa Veterinária Brasileira, **Brazilian Journal of Veterinary Research**, Rio de Janeiro, v. 38, n. 7, p.1438-1443, 2018.

CAVALCANTI, M. C. H.; PEREIRA, S. A. GREMIÃO, I. D. F.; MENEZES, R. C. Esporotricose, um agravo de notificação compulsória e seus riscos em gatos domésticos: 15 casos com lesão refratária. **Revista de Medicina Veterinária e Zootecnia.** v. 15, n. 3, 2017.

FARIAS, M. R.; PEREIRA, A.V. Esporotricose felina. **Revista do Conselho Regional de Medicina Veterinária CRMV/PR**, Paraná, n.42, p.16-19, 2014

LARSSON, E. C. Esporotricose. **Brazilian Journal of Veterinary Research and Animal Science**, São Paulo, v. 48, n. 3, p. 250-259, 2011.

MIRANDA, L. H. M., et al. Monitoring Fungal Burden and Viability of *Sporothrix* spp. in Skin Lesions of Cats for Predicting Antifungal Treatment Response. **Journal of Fungi,** Switzerland, v. 4, n.4, p. 92, 2018.

PIRES, C. Revisão de literatura: esporotricose felina / Feline sporotrichosis: a literature review / Revista de Educação Continuada em Medicina Veterinária e Zootecnia do CRMV-SP / **Journal of Continuing Education in Animal Science of CRMV-SP.** São Paulo: Conselho Regional de Medicina Veterinária, v. 15, n. 1, p.16-23, 2017.

ROSSATO, L. ***Sporothrix brasiliensis*: aspectos imunológicos e virulência.** 2017. 137f. Tese (Doutorado) – Faculdade de Ciências Farmacêuticas, Universidade de São Paulo, São Paulo, 2017.

SILVIA, M. B. T., et al. Esporotricose urbana: epidemia negligenciada no Rio de Janeiro, Brasil. **Caderno de Saúde Pública**, Rio de Janeiro, v. 28, n. 10, p.1867-1880, 2012.

TUMOR VENÉREO TRANSMISSÍVEL CANINO COM NEOFORMAÇÃO GRADIL COSTAL

[CANINE TRANSMISSIBLE VENEERUM TUMOR WITH GRADIL COSTAL NEOFORMATION]

Catharina Ribeiro de Farias[1]; Cosme Nogueira da Silva[1]; Elton Amorim Romão[2]; Carmo Emanuel Almeida Biscarde[3]

[1]Aluno do curso de Medicina Veterinária da Universidade Federal da Bahia.
[2]Residente de Reprodução Animal e Obstetrícia Veterinária do Hospital de Medicina Veterinária da UFBA.
[3]Técnico do Setor de Reprodução Animal e Obstetrícia Veterinária do Hospital de Medicina Veterinária da UFBA.
E-mail: catharinarfarias@hotmail.com

INTRODUÇÃO

O tumor venéreo transmissível canino (TVT) é uma neoplasia que ocorre pela transmissão alogênica de células tumorais vivas no cruzamento entre cães, também conhecido como tumor de Sticker (NAK et al., 2005; STRAKOVA et al., 2014). Essas células neoplásicas são capazes de serem transmitidas a partir do contato com o tecido saudável, que é uma característica particular deste tumor (MOZOS et al., 1996).

O TVT ocorre em ambos os sexos, mais comumente em cães errantes jovens, não castrados e mais frequentemente em machos que fêmeas (BOSCOS et al., 2004; STOCKMANN, et al., 2011). Animais acometidos podem apresentar alterações extra-genitais em outras regiões de mucosa, como, por exemplo, oral e nasal. O tumor nodular apresenta-se com aspecto de couve-flor, lobular ou multilobular, e a superfície do nódulo pode apresentar em alguns casos ulcerada (GANGULY et al., 2016). Nos machos, essas alterações ocorrem principalmente cranialmente, próximo a glande, bulbo e/ou mucosa prepucial, enquanto nas fêmeas é mais frequente o acometimento da vagina e do vestíbulo vaginal (JOHNSON, 1994; NAK, et al., 2005). No entanto, outras áreas também podem ser acometidas decorrentes de metástase, como: glândula mamária, fígado, baço e cérebro (THEODOROU et al., 2012; HORTA et al., 2014; LOPES et al., 2015).

O desenvolvimento do TVT e sua consequente metástase dependem principalmente da idade e do sistema imunológico do animal, pois cães mais jovens e imunodebilitados são mais susceptíveis ao avanço das células neoplásicas, dificultando, desta forma, o tratamento (GANGULY et al., 2016). Apesar da possibilidade de se desenvolver em local extra-genital, essa ocorrência não é comum (cerca de 17% dos animais portadores) (BROWN et al., 1980; ROGERS, 1997; BIRHAN et al., 2015).

Para o diagnóstico do TVT é considerado o histórico do animal, a anamnese e os aspectos da lesão. O exame citológico, utilizando como método de coleta o “swab”, aspiração por agulha fina ou “imprint” da neoplasia, e exame histopatológico são os diagnósticos definitivos para o tumor venéreo transmissível (KROGER et al., 1991, JOHNSTON et al., 2001). Este tumor poderá ser

classificado em plasmocitóide, linfocitóide ou misto, a depender do tipo celular com características neoplásicas e proliferação anormal, observado na lâmina (AMARAL et al., 2004).

O tumor tem ações deletérias no corpo, que estão relacionadas ao seu local de expansão. No entanto, há manifestações que não ocorrem por ação direta da expansão tumoral (BUSSAT et al., 2018). Nesses casos, a resposta imune frente à neoplasia e produtos celulares tumorais, como citocinas e fatores de crescimento, são capazes de provocar efeitos indiretos no organismo, compostos por sinais clínicos sistêmicos, caracterizando a síndrome paraneoplásica (VIAU et al., 2017). Apesar de desconhecida incidência na Medicina Veterinária, esta síndrome é importante pois este efeito sistêmico pode se manifestar antes do desenvolvimento do tumor, facilitando o diagnóstico precoce.

A proposta deste estudo é descrever o histórico, a condição clínica, os achados radiográficos e citológicos de um cão acometido por tumor venéreo transmissível na genitália externa, que desenvolveu metástase atípica em região do gradil costal.

RELATO DE CASO

Um macho canino, sem raça definida, com 6 anos de idade, foi encaminhado no final do 2018 ao setor de Reprodução Animal e Obstetrícia Veterinária do Hospital Veterinário da UFBA (HOSPMEV) - *campus* de Salvador, com histórico de tumor venéreo transmissível (TVT) na porção distal do pênis, com neoformação em gradil costal direito e apresentando vômitos.

O animal apresentava histórico de TVT diagnosticado em 2016 e no ano seguinte ocorreu o aparecimento de nódulo próximo à última costela direita. O animal foi tratado com Vincristina em agosto de 2017, porém após 8 meses, houve recidiva no pênis e foram realizadas novas aplicações do quimioterápico antineoplásico. Após o tratamento estabelecido, o tumor regrediu totalmente no pênis, no entanto a neoformação em tórax expandiu e o animal apresentou intenso desconforto na região.

Macroscopicamente, o tumor em gradil costal direito media aproximadamente 5cm, bem delimitado, de formato oval/lobulado e de consistência dura (Figura 1). Desta forma, foi solicitada análise citopatológica, na qual pela punção aspirativa foi identificado predomínio de células arredondadas caracterizadas por média relação núcleo citoplasma, anisocitose e anisocariose moderadas, núcleo único, redondo e excêntrico, com padrão de cromatina ligeiramente grosseiro, por vezes apresentando nucléolo único evidente, compatível com células de Sticker do tipo plasmocitóide.

Figura 1. Aspecto macroscópico de neoformação em gradil costal direito.

Na primeira consulta no Hospital Veterinário da UFBA, a tutora apresentou o laudo ultrassonográfico de abdômen total. Foi visibilizado aumento de volume em gradil costal direito, com presença de estrutura amorfa, de ecogenicidade mista e ecotextura grosseira, medindo 20 x 10 cm, aderida a musculatura abdominal e projetando-se para o interior do abdômen, sugerindo neoformação.

Durante o exame físico, pela palpação abdominal, verificou-se o abdômen tenso e a próstata foi perceptível ao toque com discreto aumento. Foram visibilizadas lesões escrotais, mas sem sensibilidade dolorosa na região e a presença de cicatriz fibrosa na glande. Outros exames complementares foram realizados e as radiografias torácicas permitiram identificar imagem de radiopacidade tecidos moles e aspecto homogêneo, de grandes dimensões, situada em abdômen cranial direito, deslocando o estômago lateralmente para a esquerda (Figuras 2a e 2b). As estruturas ósseas não apresentaram alterações radiográficas.

A conclusão diagnóstica da neoformação foi possível a partir da associação dos achados ultrassonográficos, radiográficos e citopatológicos.

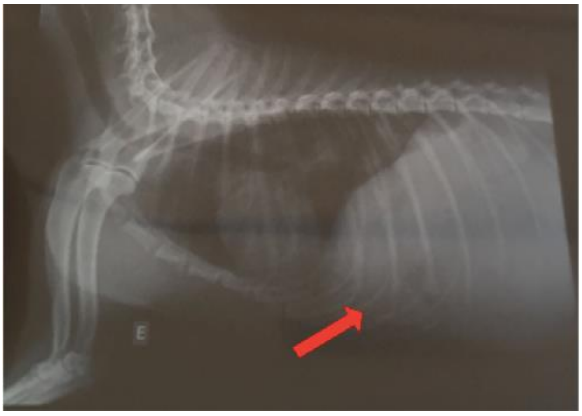

Figura 2a. Imagem radiográfica torácica em projeção laterolateral direita.

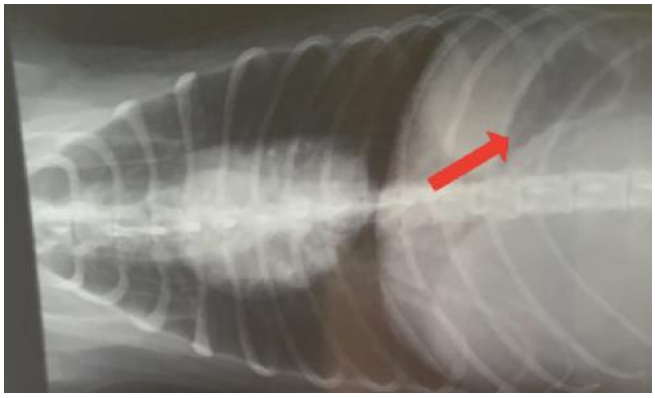

Figura 2b. Imagem radiográfica torácica em projeção ventrodorsal.

Após esta associação entre exames de imagem e a citologia que confirmaram que a neoformação do gradil costal era TVT, foram realizados novos exames hematológicos, o qual foi possível identificar leucopenia, linfopenia e trombocitopenia.

Há poucos trabalhos que associam parâmetros hematológicos ao TVT, e estes citam apenas a eritrocitose ou a leucocitose que são relacionados a inflamação do tumor (BOSCOS et al., 2004; DUARTE et al., 2006).

Após uso de prednisolona, o animal apresentou melhora do quadro de trombocitopenia, porém a contagem de plaquetas ainda estava abaixo do parâmetro de normalidade e o leucograma indicou linfopenia e discreta anisocitose.

Dessa forma, sugere-se que as alterações encontradas no exame hematológico sejam manifestações clínicas não causadas diretamente pelo tumor, e sim uma síndrome paraneoplásica (VIAU et al., 2017).

Devido à resistência do animal ao fármaco Vincristina, o mesmo foi encaminhado a um médico veterinário especialista em oncologia para utilização de outro antineoplásico adequado ao tratamento, porém o tutor não seguiu às orientações com os devidos cuidados prescritos.

CONSIDERAÇÕES FINAIS

Desta forma, pode-se observar que o TVT pode assumir diversas formas e implantar-se em diversos tecidos e localizações anatômicas, sendo descrito pela primeira vez no gradil costal direito de um cão. Além disso, com esse relato, sugere-se uma maior atenção do clínico para o quadro geral do animal com TVT, já que esse tumor pode manifestar síndromes paraneoplásicas e alterações compressivas.

PALAVRAS-CHAVE: Neoplasia; síndrome paraneoplásica; metástase

AGRADECIMENTOS

Agradecemos ao técnico Carmo Emanuel e ao residente Elton Amorim do setor de reprodução animal do Hospital de Medicina Veterinária Renato R. de Medeiros Neto – UFBA por auxiliar no desenvolvimento e correção do relato de caso.

REFERÊNCIAS

AMARAL, A. S. et al. Diagnóstico citológico do tumor venéreo transmissível na região de Botucatu, Brasil (estudo descritivo: 1994-2003). **Rev Port Cienc Vet**, v. 99, p. 167-71, 2004.

BIRHAN, Girma; CHANIE, Mersha. A Review on Canine Transmissible Venereal Tumor: from Morphologic to Biochemical and Molecular Diagnosis. **Acad J Anim Diseases**, v. 4, n. 3, p. 185-195, 2015.

BOSCOS, C. M.; VERVERIDIS, H. N. Canine TVT: Clinical findings, diagnosis and treatment. Proceedings of the 29th World Small Animal Veterinary Association, Oct, p. 6-9, 2004.

BROWNN,. O., CALVERCT., & MACEWENE., G. (1980) Chemotherapeutic management of transmissible venereal tumors in 3 0 dogs. Journal of the American Veterinary MedicalAssociation176,983-986.

BUSSAT, A. et al. Paraneoplastic syndromes in ophthalmology. **Journal francais d'ophtalmologie**, 2018.

DUARTE, R. et al. Eritrocitose associada a tumor venéreo transmissível em cão: relato de caso. Arquivo brasileiro de medicina veterinária e zootecnia, v. 58, n. 6, p. 1018-1023, 2006.

GANGULY, B.; DAS, U.; DAS, A. K. Canine transmissible venereal tumour: a review. **Veterinary and comparative oncology**, v. 14, n. 1, p. 1-12, 2016.

HORTA, R. dos S. et al. Transmissible venereal tumor (TVT) with metastasis to the mammary Gland. **Acta Scientiae Veterinariae**, v. 42, n. Supplement, 2014.

KROGER, D., GREY, R. M., BOYD, J. W. An unusual presentation of canine transmissible venereal tumor.**Canine Practice**, v.16, n.6, p.17-21, 1991.

JOHNSTON, D. S., KUSTRITZ, M. V. R., OLSON, P. N. S. Disorders of the canine vagina, vestibule, and vulva. In: Canine and Feline Theriogenology. Philadelphia: Saunders, 2001, p.225-242.

JOHNSON, C. A. Genital Infections and Transmissible Venereal Tumor. **Fundamentos de Medicina Interna de Pequenos Animais, Guanabara Koogan, Rio de Janeiro**, v. 525, 1994.

LOPES, Priscila D.; DOS SANTOS, A. C.; SILVA, J. E. Canine transmissible venereal tumor in the genital area with subcutaneous metastases in the head-case report. Tumor venéreo transmissível canino na região genital com metástase subcutânea na cabeça–relato de caso. **Revista Portuguesa de Ciências Veterinárias**, v. 110, p. 120-3, 2015.

MOZOS, E. et al. Immunohistochemical characterization of canine transmissible venereal tumor. **Veterinary Pathology**, v. 33, n. 3, p. 257-263, 1996.

NAK, D. et al. A Clinico-pathological Study on the Effect of Vincristine on Transmissible Venereal Tumour in Dogs. Journal of Veterinary Medicine Series A, v. 52, n. 7, p. 366-370, 2005.

ROGERS, Kenita S. Transmissible venereal tumor. **The Compendium on continuing education for the practicing veterinarian (USA)**, 1997.

STRAKOVA, Andrea; MURCHISON, Elizabeth P. The changing global distribution and prevalence of canine transmissible venereal tumour. **BMC veterinary research**, v. 10, n. 1, p. 168, 2014.

STOCKMANN, Daniela et al. Canine transmissible venereal tumors: aspects related to programmed cell death. **Braz J Vet Pathol**, v. 4, n. 1, p. 67-75, 2011.

THEODOROU, K. et al. Cutaneous transmissible venereal tumor with internal metastases in two dogs. **Journal of the Hellenic Veterinary Medical Society**, v. 63, n. 1, p. 30-36, 2012.

VIAU, Mathieu et al. Paraneoplastic syndromes associated with gynecological cancers: A systematic review. **Gynecologic oncology**, v. 146, n. 3, p. 661-671, 2017.