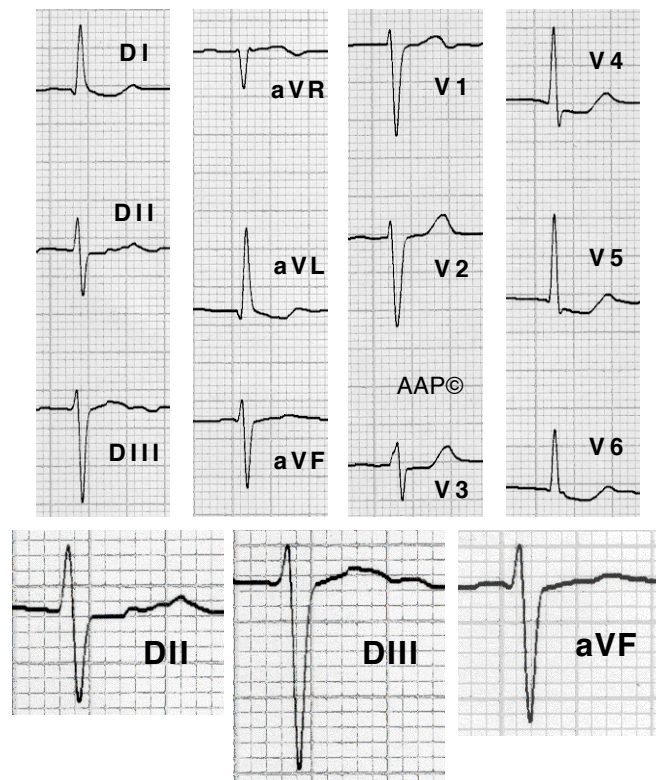
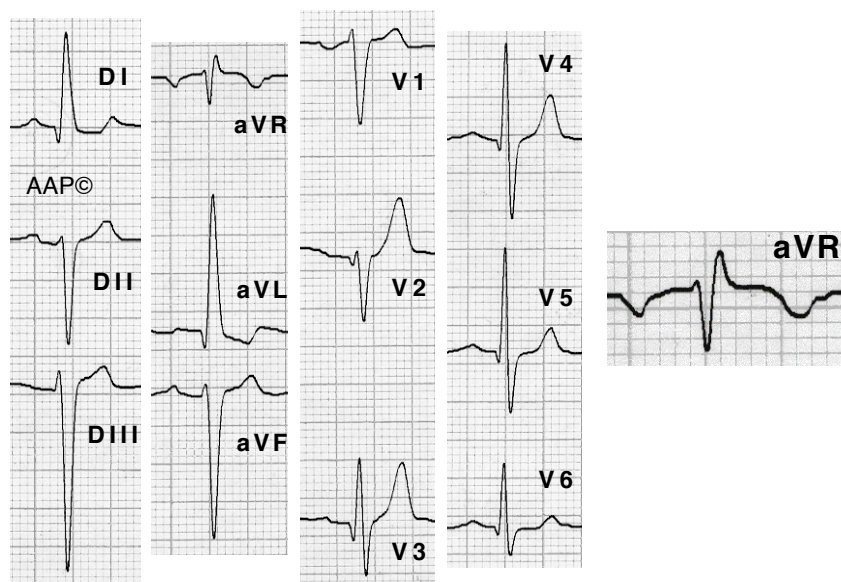


Ejemplos de HBA



Enferma de 72 años hipertensa en fibrilación auricular. El ECG registra un HBA. El complejo QRS es $< 0,12$ seg; DI y aVL registran una Q inicial; el \hat{A} QRS es algo superior a -30° ; SIII $>$ SII y RII $>$ RIII y el TDI en V6 $<$ TDI en aVL. El segmento ST tiene una morfología de impregnación digital. Dos años después progresó a BRIHH con cuadros sincopales y se le implantó un marcapaso.



Enfermo de 68 años con insuficiencia aórtica moderada y sin HVI (confirmado con ECO). El ECG registra un HBA. El complejo QRS es $< 0,12$ seg. DI y aVL registran una Q inicial y aVR una R terminal. El \hat{A} QRS es de -45° aproximadamente. SIII $>$ SII. Se registran complejos RS hasta a V6 y pequeñas ondas Q de V2 a V6. El TDI en V6 $<$ TDI en aVL.