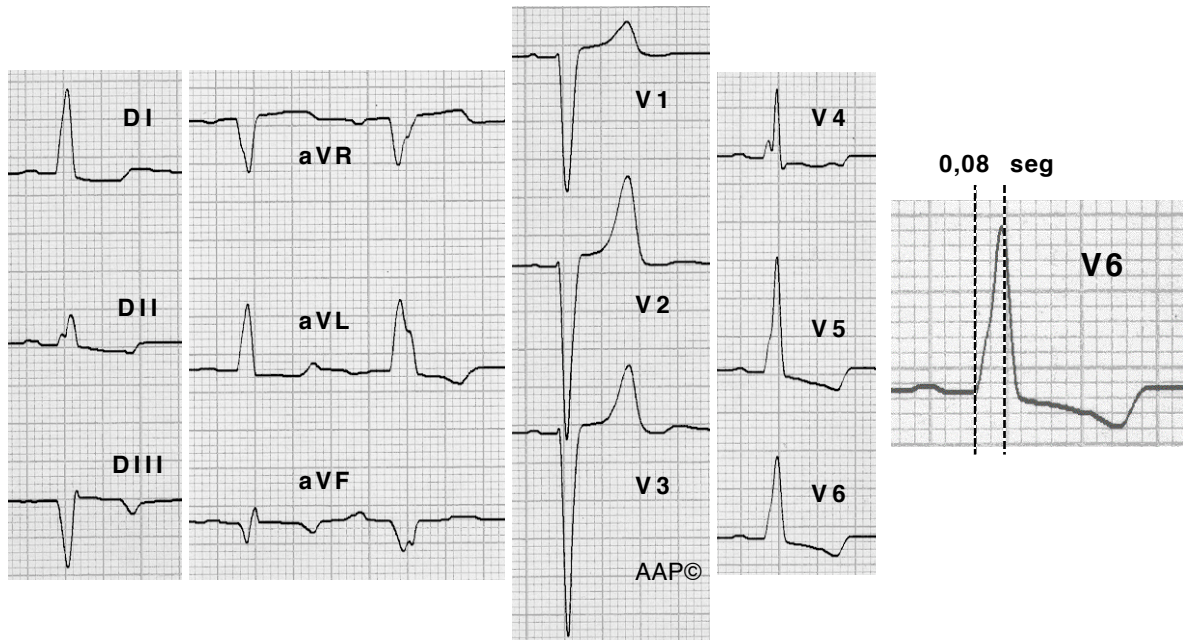


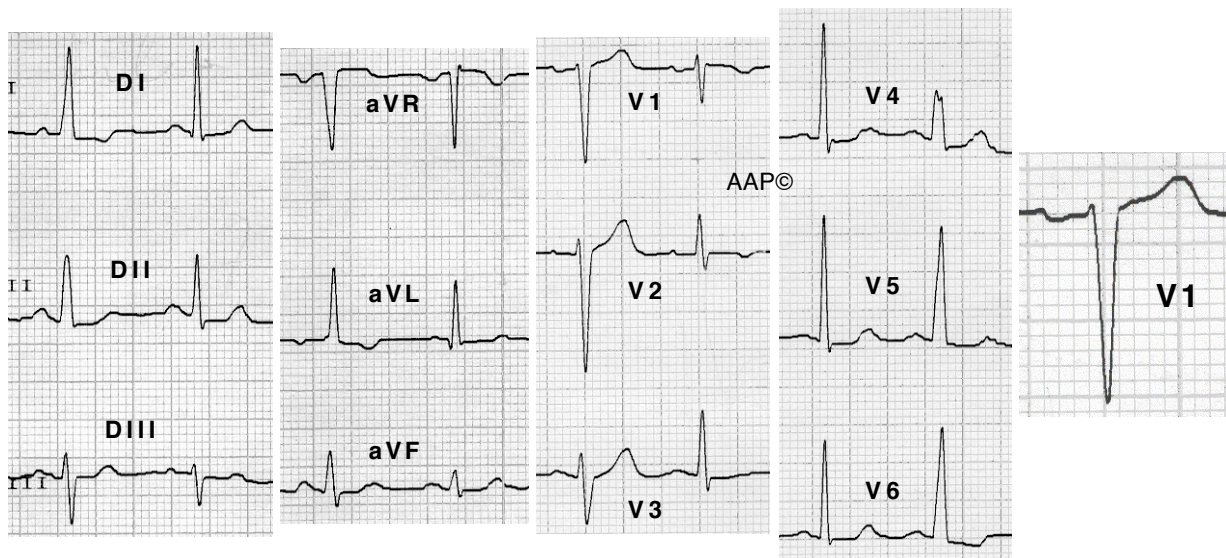
Tiempo de aparición de la deflexión intrinsecoide retrasado ($\geq 0,06$ seg) en las precordiales izquierdas.



Enferma de 75 años con cardiopatía isquémica grave no quirúrgica. En aVR-F se registra un complejo auricular prematuro que se conduce con BRIHH completo. El resto de los complejos se conducen con BIRIHH.

Encontraremos ondas T negativas, negativas/positivas o positivas en las derivaciones izquierdas, en función del grado de despolarización anómala transeptal existente.

En V1 se puede registrar un complejo QS (como en los ejemplos anteriores) o un complejo rS como en el siguiente ejemplo:



Enferma de 71 años con HTA. Se registra un BIRIHH intermitente con ensanchamiento del QRS, pérdida de la onda Q septal y cambios en el ST-T secundarios al BIRI. En V1 se registra una onda "r" inicial.