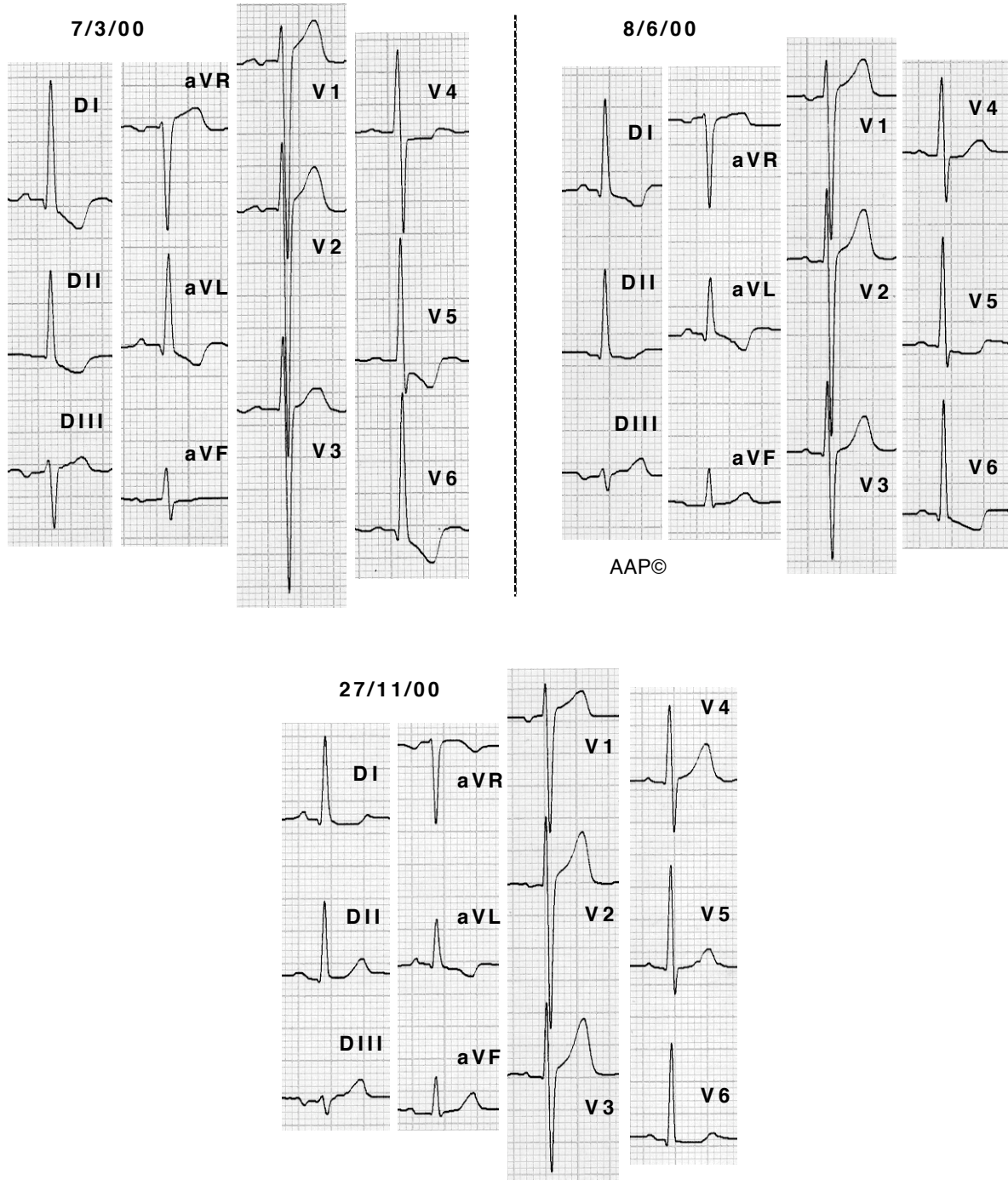
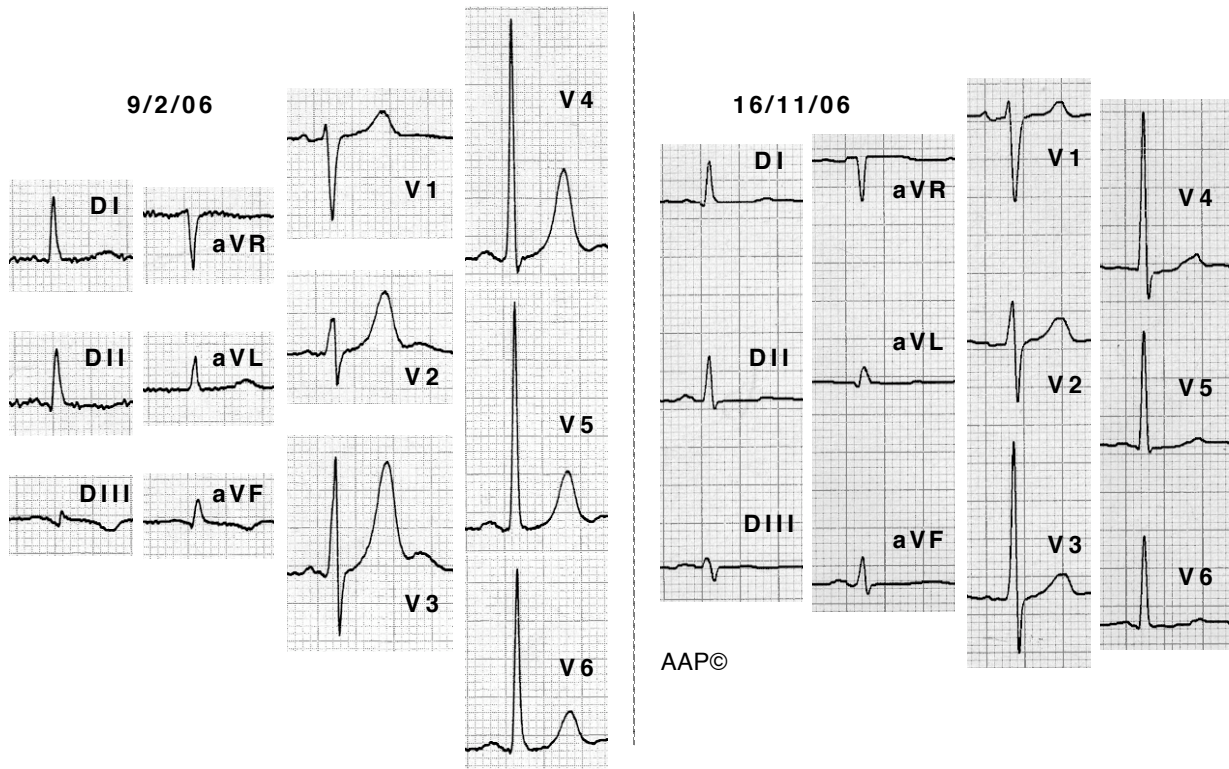


### Imágenes de la evolución de una hipertrofia

También es posible ver lo contrario. Podremos evidenciar la desaparición de los signos de HVI cuando la causa de la misma haya desaparecido:



Enferma que fue intervenida cuando tenía 72 años (el 14 de febrero de 2000) de una DLAo grave, sustituyéndose la válvula aórtica por una bioprótesis Carpentier-Edwards. Los ECG de control muestran la desaparición de la imagen de HVI.



Enfermo de 61 años con insuficiencia mitral grave, que fue intervenido el 2-11-06 con la implantación de una prótesis mecánica bivalva MCRI On-X de 31 mm. En el ECG postoperatorio se aprecia una disminución de la altura de las ondas R en las precordiales izquierdas y de las ondas T en el plano horizontal.