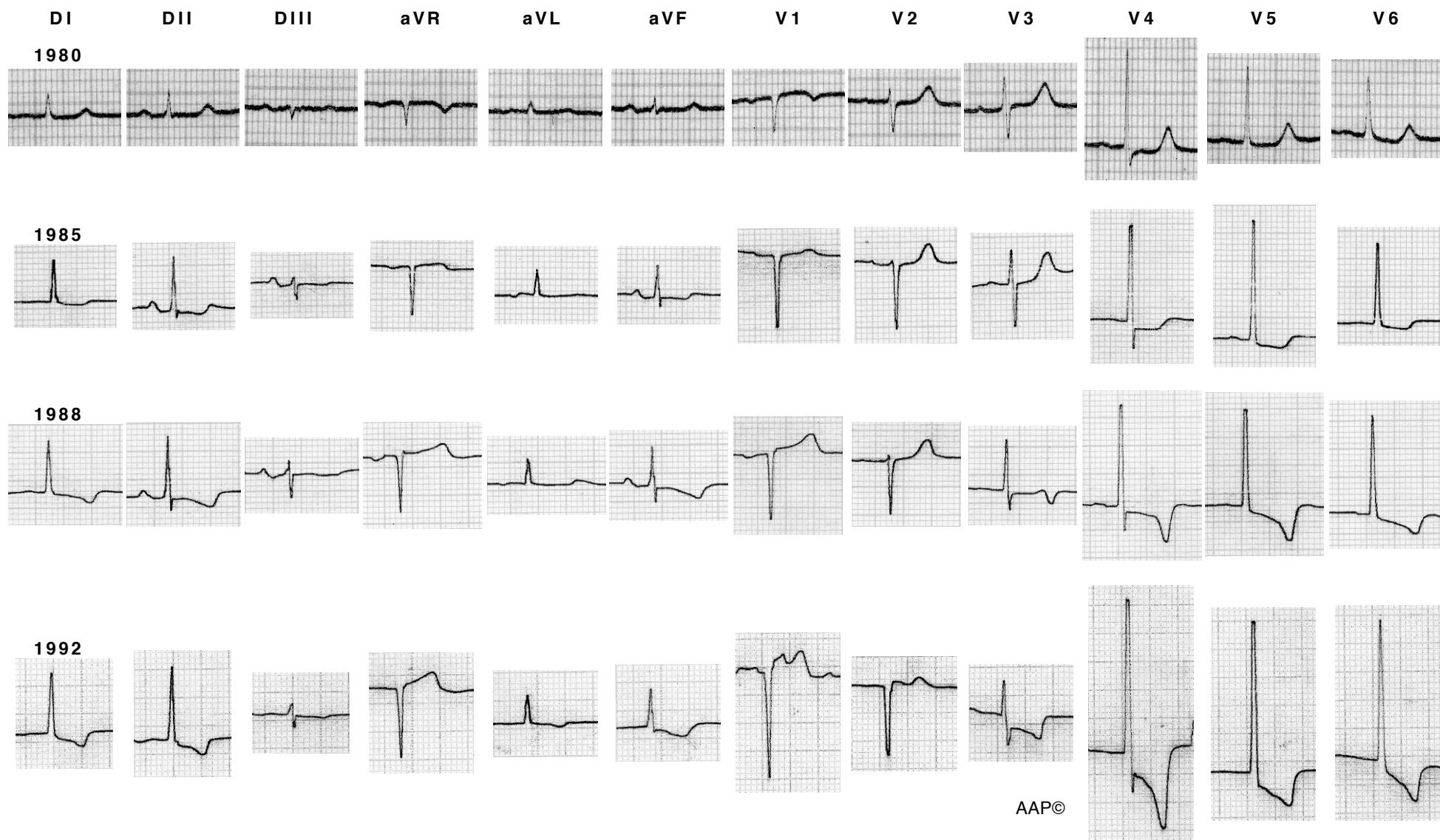


## Imágenes de la evolución de una hipertrofia

La imagen electrocardiográfica de la HVI puede variar en función del aumento de la gravedad de la patología cardíaca y del tiempo transcurrido, tal como muestra el siguiente ejemplo:



Trazados que corresponden a la paciente del apartado referente a la sobrecarga sistólica, que tenía una estenosis valvular aórtica que fue empeorando y que en 1992 era grave. Se ve claramente como los voltajes han ido aumentando y como el segmento ST y la onda T han adquirido una dirección opuesta a la del QRS. En el último ECG (1992) la paciente ya no estaba en ritmo sinusal (en DII y DIII se aprecia claramente la desaparición de la onda P), presentando una fibrilación auricular.