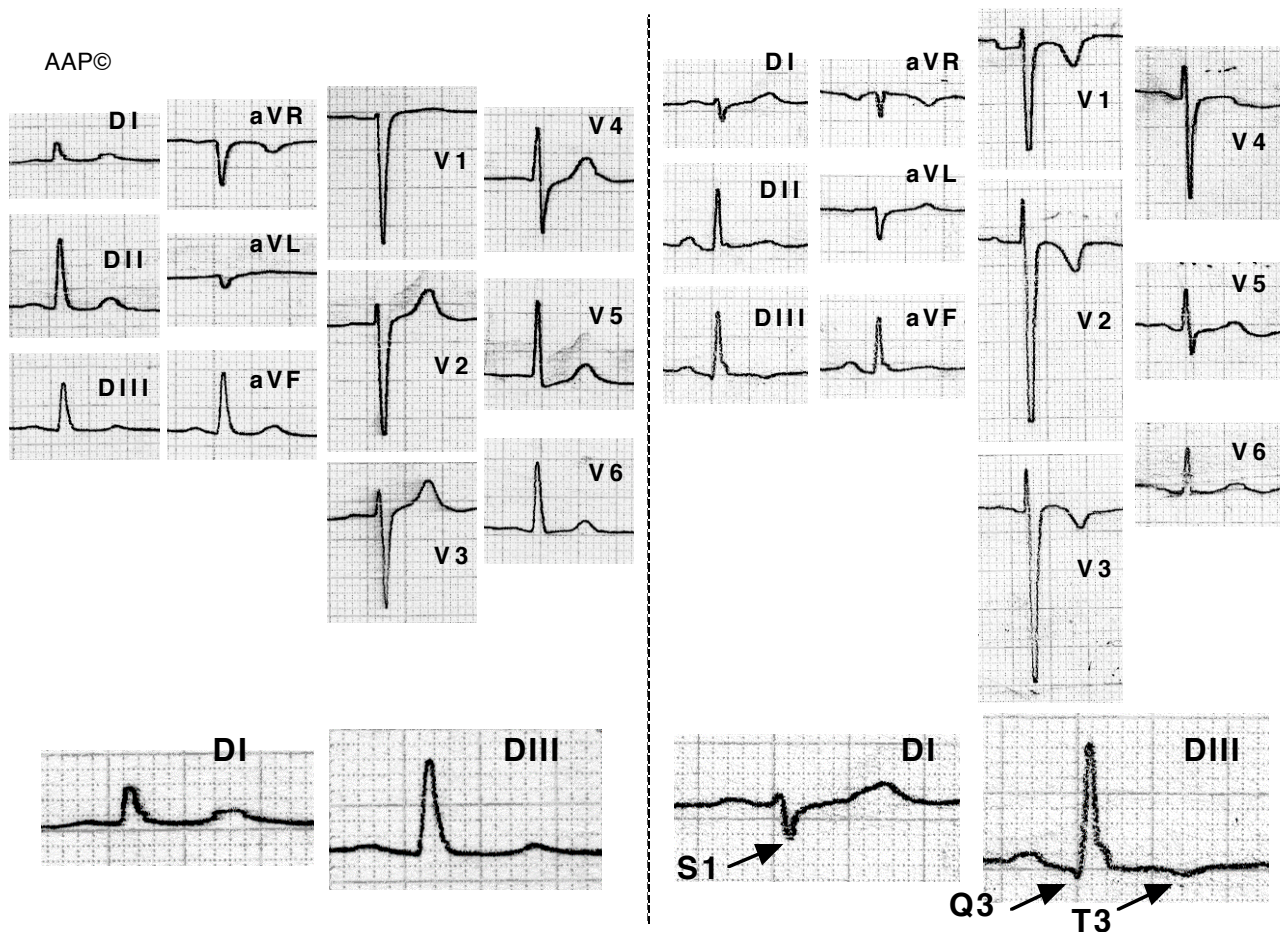


### Embolismo pulmonar agudo (cor pulmonale agudo)

Las alteraciones más frecuentes en los pacientes con TEP son las alteraciones inespecíficas del segmento ST y los cambios de la onda T, especialmente la inversión de la onda T en V1-V4. Los cambios clásicos con patrón S1-Q3-T3, BRDHH, desviación del eje a la derecha y P pulmonale; así como la aparición de fibrilación auricular, son poco frecuentes.

La comparación con ECG previos (y posteriores) es muy útil dado que las alteraciones que aparecen son transitorias.



Enfermo de 65 años seis meses después de haber sufrido un tromboembolismo pulmonar múltiple (segundo trazado). Se aprecia la aparición del patrón S1-Q3-T3 (es decir la aparición de una S en DI, i de una Q y una T negativa en DIII), con desviación del eje a la derecha. También se ve una inversión de la onda T de V1 a V3 y la extensión del registro de complejos RS hasta V5.