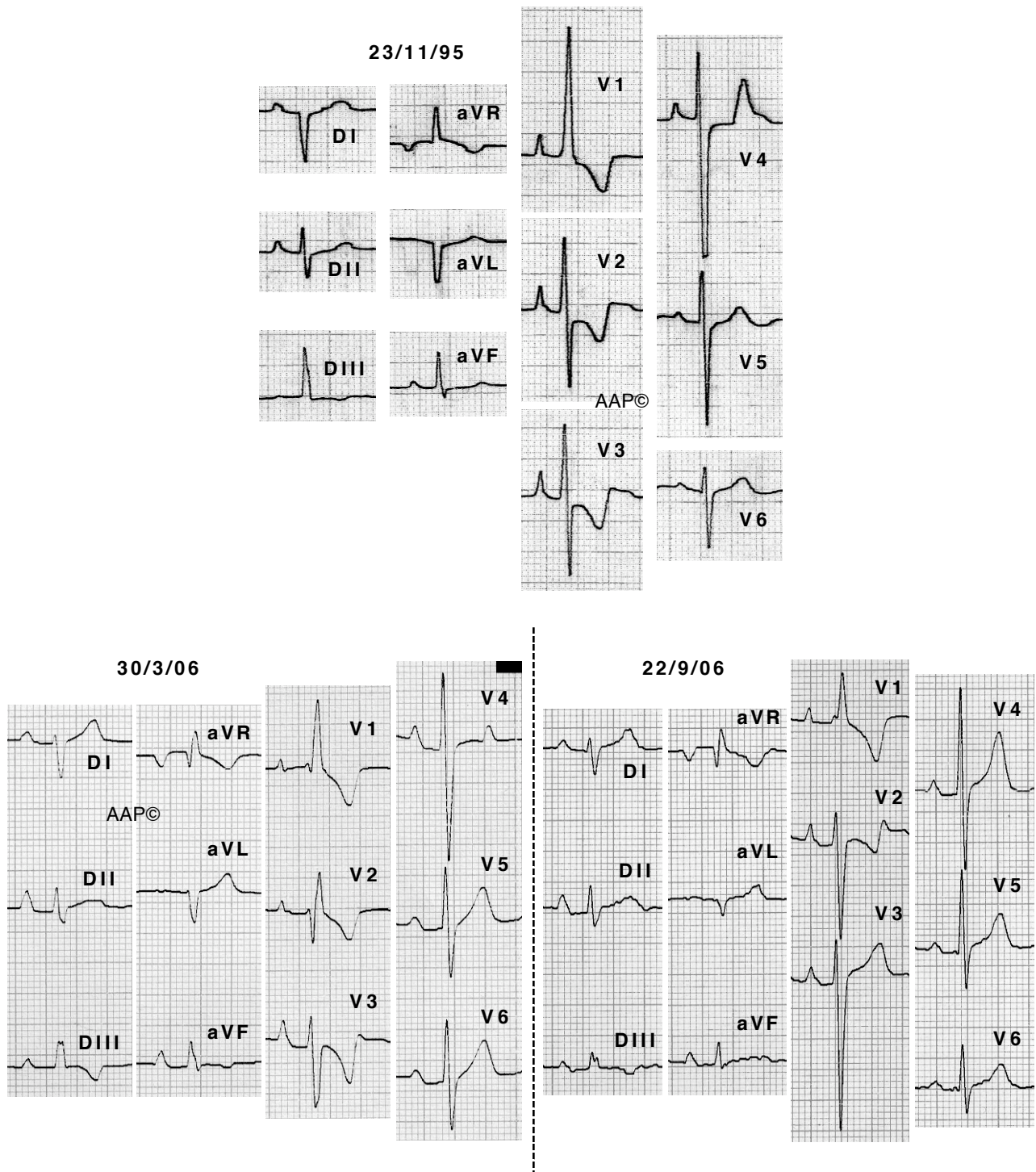


**Imágenes de la evolución de una hipertrofia VD**



Se trata del mismo enfermo del primer ejemplo del apartado anterior. El 28-2-06 le practicaron una valvuloplastia pulmonar que redujo el gradiente que tenía de 86 mm Hg a 10 mm Hg. Se puede ver fácilmente como los voltajes de la onda R en las precordiales derechas disminuye y se va normalizando la repolarización de las derivaciones derechas. (El salto desde 1995 hasta 2006 se debe a que desde su primera visita, el enfermo tardó 10 años en volver a mi consulta)