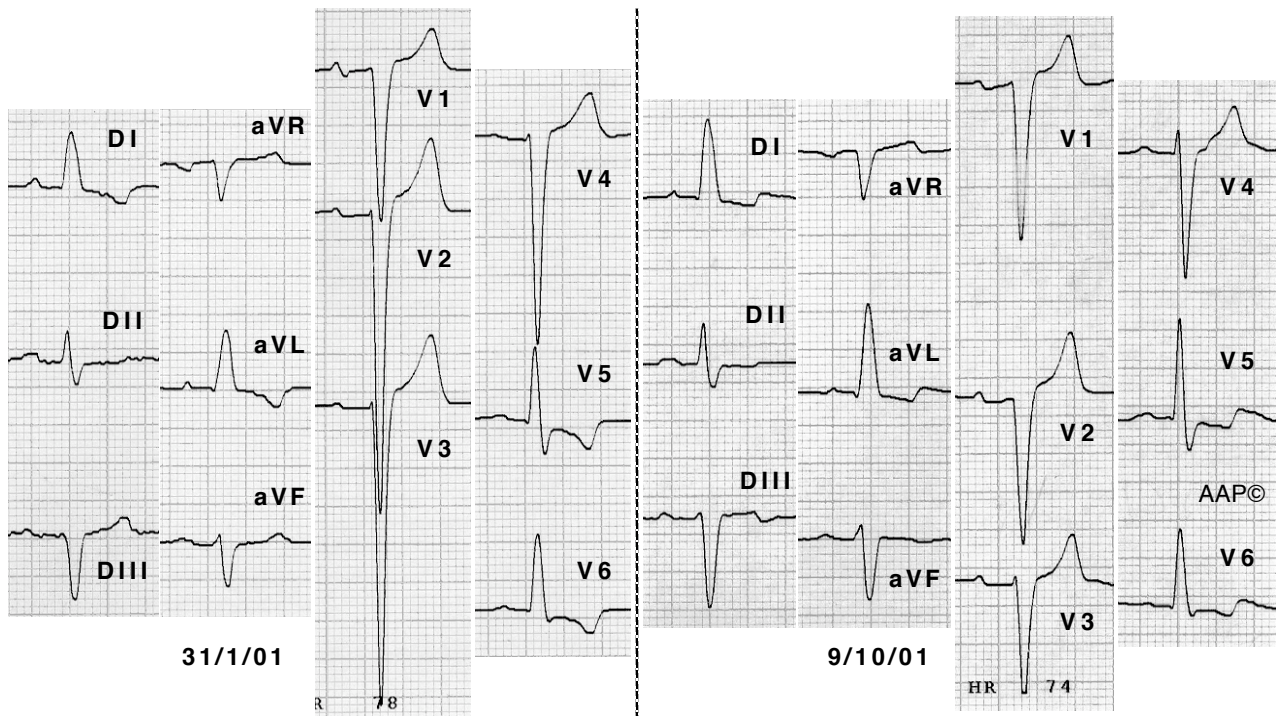


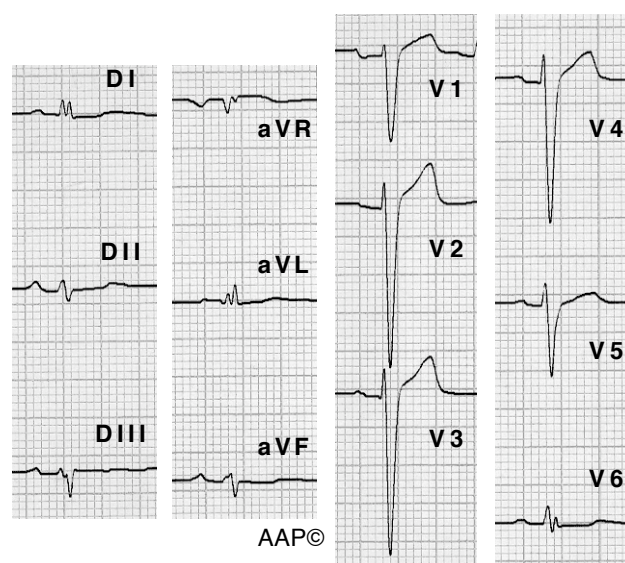
La comparación de dos registros también puede ayudar a objetivar la aparente mejoría de un enfermo.



Enfermo de 65 a con una cardiopatía hipertensiva en fase de miocardiopatía dilatada. El primer ECG se registró unos días después de haber abandonado su tratamiento habitual con furosemida, espironolactona y ramipril. El segundo ECG se registró cuando volvía a realizar el tratamiento correctamente. Se puede ver como en el segundo ECG ha disminuido la profundidad de las ondas S en V2,3,4 y como la onda R de V5 es más alta que la de V6. También se ve como la transición en el segundo ECG no es tan brusca, y como las ondas T negativas de la cara lateral son menos profundas. Estos cambios coincidieron con una mejoría clínica del enfermo.

Hay que recordar que ...

En los casos donde sólo haya dilatación y no hipertrofia, no encontraremos ningún criterio de voltaje.



Enfermo de 59 años con una miocardiopatía dilatada. El ECO Doppler no muestra hipertrofia y sí dilatación ventricular izquierda. En este caso el hallazgo más significativo es la transición brusca en V6.