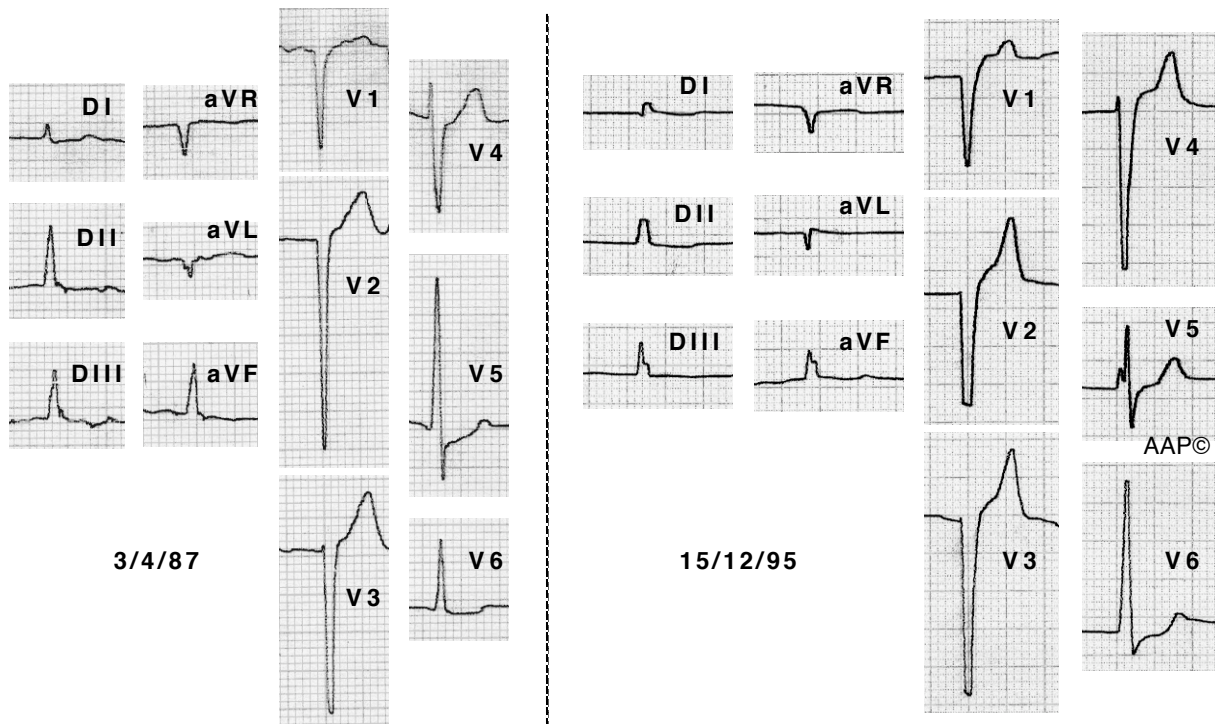


La obtención de registros seriados es muy útil para objetivar estos fenómenos.



Paciente con una miocardiopatía dilatada con insuficiencia mitral que en 1995 era grave. En fibrilación auricular crónica. En el ECG de 1995 se ve como el complejo Rs de V5 deviene un complejo de transición pequeño ("rs"); y como la R de V6 es más alta y es superior a la R de V5. También se puede apreciar (principalmente en V5 y V6) como la duración del complejo QRS y el TDI ha aumentado de un ECG al otro. Todo esto es indicativo de dilatación ventricular izquierda. (La S en V2-3 es mucho más profunda que la registrada debido a una interrupción del movimiento de la aguja del electrocardiógrafo durante el registro)